This is a digital copy of a book that was preserved for generations on library shelves before it was carefully scanned by Google as part of a project to make the world's books discoverable online.

It has survived long enough for the copyright to expire and the book to enter the public domain. A public domain book is one that was never subject to copyright or whose legal copyright term has expired. Whether a book is in the public domain may vary country to country. Public domain books are our gateways to the past, representing a wealth of history, culture and knowledge that's often difficult to discover.

Marks, notations and other marginalia present in the original volume will appear in this file - a reminder of this book's long journey from the publisher to a library and finally to you.

Usage guidelines

Google is proud to partner with libraries to digitize public domain materials and make them widely accessible. Public domain books belong to the public and we are merely their custodians. Nevertheless, this work is expensive, so in order to keep providing this resource, we have taken steps to prevent abuse by commercial parties, including placing technical restrictions on automated querying.

We also ask that you:

+ *Make non-commercial use of the files* We designed Google Book Search for use by individuals, and we request that you use these files for personal, non-commercial purposes.
+ *Refrain from automated querying* Do not send automated queries of any sort to Google's system: If you are conducting research on machine translation, optical character recognition or other areas where access to a large amount of text is helpful, please contact us. We encourage the use of public domain materials for these purposes and may be able to help.
+ *Maintain attribution* The Google "watermark" you see on each file is essential for informing people about this project and helping them find additional materials through Google Book Search. Please do not remove it.
+ *Keep it legal* Whatever your use, remember that you are responsible for ensuring that what you are doing is legal. Do not assume that just because we believe a book is in the public domain for users in the United States, that the work is also in the public domain for users in other countries. Whether a book is still in copyright varies from country to country, and we can't offer guidance on whether any specific use of any specific book is allowed. Please do not assume that a book's appearance in Google Book Search means it can be used in any manner anywhere in the world. Copyright infringement liability can be quite severe.

About Google Book Search

Google's mission is to organize the world's information and to make it universally accessible and useful. Google Book Search helps readers discover the world's books while helping authors and publishers reach new audiences. You can search through the full text of this book on the web at `http://books.google.com/`

A propos de ce livre

Ceci est une copie numérique d'un ouvrage conservé depuis des générations dans les rayonnages d'une bibliothèque avant d'être numérisé avec précaution par Google dans le cadre d'un projet visant à permettre aux internautes de découvrir l'ensemble du patrimoine littéraire mondial en ligne.

Ce livre étant relativement ancien, il n'est plus protégé par la loi sur les droits d'auteur et appartient à présent au domaine public. L'expression "appartenir au domaine public" signifie que le livre en question n'a jamais été soumis aux droits d'auteur ou que ses droits légaux sont arrivés à expiration. Les conditions requises pour qu'un livre tombe dans le domaine public peuvent varier d'un pays à l'autre. Les livres libres de droit sont autant de liens avec le passé. Ils sont les témoins de la richesse de notre histoire, de notre patrimoine culturel et de la connaissance humaine et sont trop souvent difficilement accessibles au public.

Les notes de bas de page et autres annotations en marge du texte présentes dans le volume original sont reprises dans ce fichier, comme un souvenir du long chemin parcouru par l'ouvrage depuis la maison d'édition en passant par la bibliothèque pour finalement se retrouver entre vos mains.

Consignes d'utilisation

Google est fier de travailler en partenariat avec des bibliothèques à la numérisation des ouvrages appartenant au domaine public et de les rendre ainsi accessibles à tous. Ces livres sont en effet la propriété de tous et de toutes et nous sommes tout simplement les gardiens de ce patrimoine. Il s'agit toutefois d'un projet coûteux. Par conséquent et en vue de poursuivre la diffusion de ces ressources inépuisables, nous avons pris les dispositions nécessaires afin de prévenir les éventuels abus auxquels pourraient se livrer des sites marchands tiers, notamment en instaurant des contraintes techniques relatives aux requêtes automatisées.

Nous vous demandons également de:

+ *Ne pas utiliser les fichiers à des fins commerciales* Nous avons conçu le programme Google Recherche de Livres à l'usage des particuliers. Nous vous demandons donc d'utiliser uniquement ces fichiers à des fins personnelles. Ils ne sauraient en effet être employés dans un quelconque but commercial.

+ *Ne pas procéder à des requêtes automatisées* N'envoyez aucune requête automatisée quelle qu'elle soit au système Google. Si vous effectuez des recherches concernant les logiciels de traduction, la reconnaissance optique de caractères ou tout autre domaine nécessitant de disposer d'importantes quantités de texte, n'hésitez pas à nous contacter. Nous encourageons pour la réalisation de ce type de travaux l'utilisation des ouvrages et documents appartenant au domaine public et serions heureux de vous être utile.

+ *Ne pas supprimer l'attribution* Le filigrane Google contenu dans chaque fichier est indispensable pour informer les internautes de notre projet et leur permettre d'accéder à davantage de documents par l'intermédiaire du Programme Google Recherche de Livres. Ne le supprimez en aucun cas.

+ *Rester dans la légalité* Quelle que soit l'utilisation que vous comptez faire des fichiers, n'oubliez pas qu'il est de votre responsabilité de veiller à respecter la loi. Si un ouvrage appartient au domaine public américain, n'en déduisez pas pour autant qu'il en va de même dans les autres pays. La durée légale des droits d'auteur d'un livre varie d'un pays à l'autre. Nous ne sommes donc pas en mesure de répertorier les ouvrages dont l'utilisation est autorisée et ceux dont elle ne l'est pas. Ne croyez pas que le simple fait d'afficher un livre sur Google Recherche de Livres signifie que celui-ci peut être utilisé de quelque façon que ce soit dans le monde entier. La condamnation à laquelle vous vous exposeriez en cas de violation des droits d'auteur peut être sévère.

À propos du service Google Recherche de Livres

En favorisant la recherche et l'accès à un nombre croissant de livres disponibles dans de nombreuses langues, dont le français, Google souhaite contribuer à promouvoir la diversité culturelle grâce à Google Recherche de Livres. En effet, le Programme Google Recherche de Livres permet aux internautes de découvrir le patrimoine littéraire mondial, tout en aidant les auteurs et les éditeurs à élargir leur public. Vous pouvez effectuer des recherches en ligne dans le texte intégral de cet ouvrage à l'adresse `http://books.google.com`

Edgar Saxon.

April, 1902.

TRAITÉ

DES

TUMEURS DE LA VESSIE

(TUMEURS INTRA-VÉSICALES ET PARA-VÉSICALES)

TRAITÉ

DES

TUMEURS DE LA VESSIE

(TUMEURS INTRA-VÉSICALES ET PARA-VÉSICALES)

TRAITÉ

DES

TUMEURS DE LA VESSIE

(TUMEURS INTRA-VÉSICALES ET PARA-VÉSICALES)

PAR

LE DOCTEUR CLADO

CHEF DES TRAVAUX DE GYNÉCOLOGIE A L'HÔTEL-DIEU
ANCIEN CHEF DE LABORATOIRE DE LA FACULTÉ ET CHEF DE CLINIQUE
A L'HÔTEL-DIEU

PRÉFACE
PAR LE PROFESSEUR S. DUPLAY

AVEC 126 FIGURES ET 18 TABLEAUX DANS LE TEXTE

PARIS
SOCIÉTÉ D'ÉDITIONS SCIENTIFIQUES
PLACE DE L'ÉCOLE DE MÉDECINE
4, Rue Antoine-Dubois, 4

1895

17 F 59

BOSTON MEDICAL
FEB 21 1921
LIBRARY

A LA MÉMOIRE DE MON PÈRE

Le Docteur GALIEN CLADO

CLADO.

Paris, 1895.

PRÉFACE

Les tumeurs de la vessie ont été, depuis quelques années, l'objet d'importants travaux ; et, parmi ceux-ci, le livre que j'ai l'honneur de présenter au public médical me paraît appelé à prendre le premier rang.

Déjà, en 1886, alors qu'il était l'interne de M. le professeur Guyon, M. Clado avait publié sur ce sujet un Mémoire remarquable qui fut couronné par l'Assistance publique et valut à son auteur le prix Civiale.

Mais ce Mémoire, qui comprenait surtout l'étude anatomo-pathologique des néoplasmes de la vessie, devait être le point de départ de recherches persévérantes que M. Clado n'a cessé de poursuivre, depuis, sur mes conseils, notamment pendant son séjour à l'Hôtel-Dieu, comme chef de clinique de M. le professeur Verneuil, et qui lui ont permis d'écrire sur la matière un ouvrage d'ensemble, aussi complet qu'original, en un mot, un véritable *Traité des Tumeurs de la Vessie.*

Loin d'être un travail de compilation, ce livre est bien, en effet, une œuvre essentiellement originale, et la personnalité

de l'auteur s'y révèle à chaque page, non seulement dans l'exposé de ses nombreuses expériences et la description des opérations nouvelles qu'il a imaginées, mais encore dans la manière toute particulière dont il a su interpréter, coordonner et classer les faits.

Il serait impossible, dans une courte préface, d'énumérer tous les passages qui s'imposent à l'attention. Le lecteur n'aura qu'à parcourir la Table pour se faire une idée de l'abondance et de la variété des matières traitées dans ce volume.

Dans un historique très complet de la question, M. Clado ne s'est pas contenté d'exhumer des observations, parfois fort curieuses, il a su faire servir la méthode bibliographique d'une part à la constitution de certains groupements jusqu'ici négligés en nosographie (telles les *tumeurs kystiques de la vessie,* ou les *tumeurs para-vésicales*), d'autre part, à restituer aux ayants droit certaines priorités que les auteurs continuaient, par tradition, à attribuer à d'autres. Comme complément de cet historique, on trouvera à la fin de l'ouvrage une bibliographie détaillée sur tout ce qui a paru relativement aux tumeurs de la vessie.

En ce qui concerne l'Anatomie pathologique, M. Clado nous a fourni, le premier, un aperçu général sur l'évolution anatomique des néoplasmes vésicaux, dont il donne une classification rationnelle, plus en rapport que toutes celles qui ont été proposées avant lui, avec les données histologiques et histogéniques actuelles.

Dans le chapitre consacré à l'étiologie, chacun reconnaîtra dans l'auteur, non seulement un de mes élèves, mais vérita-

blement un des disciples du professeur Verneuil, par l'importance qu'il sait donner, en les appliquant aux néoplasies vésicales, à certaines notions générales que Verneuil s'est appliqué à développer dans ses ouvrages et dans son enseignement.

La symptomatologie a été, de sa part, l'objet d'une étude soignée et approfondie. De nouvelles divisions sont apportées dans la recherche et la coordination des signes cliniques, et l'on y remarquera, à ce point de vue, une classification très pratique des tumeurs d'après leur marche.

Un chapitre entièrement original et dont l'absence constituait une véritable lacune dans les ouvrages publiés jusqu'ici sur le même sujet, est celui consacré à l'*Urologie*, appliquée au diagnostic des néoplasies vésicales. M. Clado, dont on connaît les remarquables travaux de laboratoire, avait toute la compétence technique requise pour mener ce chapitre à bonne fin.

Il est une méthode d'exploration toute actuelle en chirurgie vésicale, la cystoscopie, dont le principe et les premiers appareils ont pris naissance en France, grâce aux travaux de Désormeaux. M. Clado ne s'est pas contenté de fournir aux praticiens la description des instruments les plus perfectionnés; il a fait œuvre personnelle en réglant dans tous ses détails le manuel opératoire de la cystoscopie appelée à se généraliser de plus en plus.

Après l'étude des symptômes, la description des manœuvres et des instruments dont le chirurgien dispose pour reconnaître les tumeurs vésicales, nous trouvons pour la première fois un

exposé magistral de leur *Diagnostic,* analysé, discuté dans tous ses détails et à ses étapes successives, depuis le simple diagnostic par élimination, jusqu'à la détermination du siège, du mode d'implantation, de la nature même de la néoplasie.

Dans la section relative au *Traitement,* divers procédés de *taille,* d'attaque du néoplasme, sont décrits avec précision, comparés et appréciés en connaissance de cause.

Pour l'opération préliminaire, M. Clado nous donne une description détaillée de son procédé de taille par la création d'une fenêtre *pubio-hypogastrique.* L'opération, qui comporte la résection temporaire d'une partie du pubis, et réalise par là une ouverture maxima, n'a été pratiquée jusqu'ici que sur le cadavre. Si hardie qu'elle paraisse, les suites semblent devoir en être très simples. Elle a été essayée, au laboratoire de M. Verneuil, sur des chiens, et avec succès. Je ne doute pas qu'elle réussisse de même, à l'occasion, appliquée à l'espèce humaine.

Enfin la résection de la vessie, opération non suffisamment traitée jusqu'ici, a été, de la part de M. Clado, l'objet d'une étude spéciale. Par l'analyse des observations antérieures, par les expériences qu'il a multipliées, sur le cadavre et sur les animaux, par les procédés personnels qu'il propose, il est arrivé à faire rentrer les tumeurs vésicales, au point de vue de l'exérèse, dans le cadre général des autres tumeurs plus accessibles de l'économie.

Mais où l'auteur révèle vraiment de grandes qualités de clinicien, c'est dans la discussion des indications et contre-indications opératoires. C'est l'honneur de l'École française

d'avoir toujours subordonné l'acte opératoire à l'analyse rigoureuse des faits cliniques. M. Clado a su distinguer les cas qui commandent une intervention radicale, de ceux où le chirurgien doit savoir se borner à un traitement palliatif dont l'efficacité, du reste, est loin d'être négligeable.

S. DUPLAY.

Je tiens à exprimer ici mes sentiments d'affectueuse reconnaissance et de dévouement pour l'illustre maître qui a bien voulu présenter avec tant de bienveillance mon Œuvre au public.

Voilà plus de dix années qu'une profonde gratitude me lie à M. le professeur Duplay. Après m'avoir compté parmi ses élèves, il m'a fait l'honneur de m'admettre au nombre de ses collaborateurs. Qu'il me permette de le remercier respectueusement pour l'amicale sollicitude, les encouragements et les précieux conseils qu'il n'a cessé de me prodiguer, dans mes différents travaux, depuis 1884, et jusque dans la préparation et l'exécution du présent livre.

CLADO.

Avril 1895.

LIBRARY

PREMIÈRE SECTION

HISTORIQUE

I

Jusque dans les derniers siècles, les tumeurs de la vessie semblent avoir été ignorées par les chirurgiens.

Les livres hippocratiques sont muets à leur égard, et si Galien (*Libr. I, Loc. Pas.*) consacre quelques mots au traitement de la rétention d'urine survenant dans des cas qu'on pourrait rapprocher de ces tumeurs, rien ne prouve qu'il eut sur elles quelques connaissances exactes. Toujours est-il que, durant la nuit du moyen âge, la question était tombée dans un complet oubli.

Sans doute, depuis que l'opération de la pierre était entrée dans la pratique, il pouvait arriver que des productions quelconques fussent rencontrées dans les voies urinaires; mais, à part ces rencontres opératoires, on comprend qu'en raison même de la rareté des autopsies et de l'ignorance de tout signe clinique, les néoplasmes vésicaux devaient passer inaperçus. Jusqu'à la fin du xve siècle, les auteurs ne font aucune mention

de leur existence. C'est seulement vers le milieu du XVIe qu'apparaissent les premières notions un peu précises concernant les *excroissances*, les *caroncules*, les *carnosités* de la vessie, comme on les appelait, et sur la nature et l'origine desquelles on imaginait les plus bizarres théories.

Il serait intéressant de suivre pas à pas, depuis cette époque, le développement de nos connaissances aujourd'hui si étendues dans cette branche de la pathologie externe. Je me bornerai ici à quelques indications générales, me réservant de les compléter à propos de chacune des tumeurs et des opérations auxquelles elles donnent lieu.

Les progrès réalisés dans l'étude des néoplasmes vésicaux peuvent être considérés sous trois aspects, suivant qu'ils se rapportent au tableau clinique de ces néoplasmes, à leur structure anatomique, ou bien à leur traitement. Ces trois ordres de notions se sont développés parallèlement mais séparément, au gré des circonstances, et non toujours d'une manière simultanée. Leur point de départ chronologique, notamment, n'a pas été le même. L'art comme toujours a précédé la science. Si, en effet, les anciens chirurgiens avaient pu rencontrer des tumeurs dans la vessie et quelquefois les opérer avec succès, c'est dans notre siècle seulement que, grâce aux progrès de l'anatomie pathologique, l'étude anatomique de ces tumeurs a pu être faite; quant à leur symptomatologie, on peut dire qu'elle n'a vraiment pris corps que depuis une quinzaine d'années.

En traçant rapidement l'évolution scientifique de la question, j'aurai donc à me placer au triple point de vue anatomique, clinique et opératoire. J'ajouterai qu'aujourd'hui même, malgré le nombre et l'importance des matériaux accumulés, cette question ne semble pas encore définitivement « mise au point ». Toutefois, les tendances actuelles chez les chirurgiens permettent de tirer des inductions pour l'avenir.

II

Pendant des siècles, les tumeurs de la vessie ne furent que des trouvailles au cours d'une taille ou d'une autopsie. C'est au XVIe siècle que sont signalées pour la première fois par les auteurs les *callosités*, *caroncules* ou *excroissances* vésicales. Dans l'ouvrage d'André Lacuna (1551), lequel ne compte pas moins d'une cinquantaine de pages, aussi bien que dans celui de Ferry, de Lyon (1553), on trouve une vague esquisse symptomatique insuffisante pour le diagnostic, l'indication de quelques troubles vésicaux, notamment de la dysurie, et cette notion anatomique, intéressante à relever, que le col vésical est le siège des néoplasmes. Cette localisation spéciale nous fait supposer que les tumeurs de la vessie étaient souvent confondues avec des affections de la prostate. La partie la plus curieuse de ces premiers travaux est relative au traitement. Les chirurgiens inventent des bougies (*candelæ*), des algalies, pour porter jusqu'à la tumeur des médicaments destinés à la faire disparaître.

En somme, malgré la prétention de ces anciens auteurs et de leurs contemporains à pouvoir diagnostiquer et guérir ce qu'ils considéraient comme des néoplasmes de la vessie, les notions qu'ils nous ont léguées ne méritent d'être citées qu'à titre de curiosités historiques.

Le curieux ouvrage de Lacuna (*Methodus cognoscendi, extirpandique in vesicæ collo carunculas.* — Rome, 1551) montre bien quelles étaient les connaissances sur les maladies des voies urinaires vers le milieu du XVIe siècle.

Lacuna commence par une description des ulcères de la vessie, de leur pathogénie et de leur traitement. Puis (p. 14) il ajoute : « L'ulcère non soigné de suite peut aboutir à des caroncules situées dans la vessie ou dans le col et obstruant alors le canal urinaire. » Suivent des prescriptions pour guérir les ulcères, et éviter la formation de la caroncule.

Ce premier chapitre terminé, Lacuna aborde la description des caroncules qui peuvent se trouver dans n'importe quelle partie du conduit urinaire, y compris le col de la vessie. Leur diagnostic se basera sur les considérations suivantes :

« Difficulté considérable de la miction ; l'urine arrive jusqu'à la partie malade et ne sort que goutte à goutte avec de grands efforts, ce qui fait que souvent la défécation s'ensuit. De même dans le coït, l'éjaculation est interrompue, d'où une très grande contrariété chez le malade qui perd par la suite tout son enthousiasme, et ne peut engendrer s'il est marié. La présence d'une caroncule dans le canal force l'urine à prendre pour sortir toutes sortes de directions; d'après la position que cette caroncule occupe, le jet d'urine subit des déviations ou des arrêts. La miction ne peut être régulière que dans le cas où la tumeur, placée dans la position médiane, laisse autour d'elle deux passages. »

« Lorsque la caroncule est placée de façon à intercepter complètement le cours de l'urine, un nouveau canal » fistule « se forme ailleurs. De cette façon, dit Lacuna, j'ai vu l'urine passer par une voie formée entre les testicules, par le siège, par les aines. »

Dans les pages suivantes l'auteur traite du diagnostic avec les calculs de la vessie, et le passage mérite d'être résumé :

« Pour distinguer les caroncules des pierres, faire coucher le malade les pieds en haut et le dos horizontal (position dorso-sacrée actuelle). Dans le cas de calcul, celui-ci subissant un déplacement en bas laisse libre le canal de l'urèthre et l'urine peut sortir; dans celui de tumeur, elle ne le peut. »

Voici maintenant le traitement conseillé à cette époque, en partie d'ailleurs semblable à celui qu'on conseillait dans l'antiquité :

« Pour les caroncules, il y a deux méthodes de guérison : l'une violente, pleine de dangers, dont *Galien a fait mention ;* si on peut arriver à passer avec le cathéter, alors râcler et déchirer de façon que chair et sang sortent avec l'urine. La seconde méthode, douce, facile, sans danger, se passe d'opération sanglante et agit par médication ; les anciens ne la connaissaient pas. »

« Donc, il faut d'abord faire les préparatifs, y compris l'injection d'huile, puis rechercher avec le plus grand soin les régions d'opération, enfin introduire l'instrument, autant que possible sans violence. Si on réussit à passer facilement, il ne faut pas en conclure qu'il n'y a pas de tumeur; concluez-en seulement qu'elle sera plus facile à guérir. Si votre instrument dans sa marche bute et se tord, retirez-le et recommencez à ramollir avec *collyres* et *emplâtres* avant de tenter à nouveau l'opération. Si on ne peut réussir avec les cathéters, on doit alors essayer avec la *tige de cire*. Peut-être y a-t-il plusieurs caroncules. Si la tige de cire ne suffit pas, prendre la *tige de plomb*. Il y aura sortie de sang à laquelle on remédiera avec du *plantain* et autres hémostatiques. »

« Vu les variétés individuelles, il faut plusieurs cathéters, suivant les âges et le sexe. Pour les hommes il en faut trois, le plus grand ayant quinze doigts, le moyen douze, le plus petit neuf. Pour les femmes il en faut deux, le plus grand de neuf, le plus petit de six. Il leur faut un peu d'incurvation, mais surtout de la solidité. Il importe principalement qu'ils puissent se plier bien et complètement au niveau du col, même chez les gens épais et solides. »

En somme, le traitement conseillé par Lacuna est principalement dirigé contre la rétention d'urine. On verra plus loin que deux siècles et demi plus tard ce même traitement était encore suivi.

Voici maintenant quelques indications relatives au pronostic de l'intervention. « *Diagnostic du résultat :* 1° Si l'opération a bien réussi, il y aura une douleur mordicante dans la région malade » (On n'aura, certes, pas de peine à le croire); « 2° On trouvera, ultérieurement, dans le pus des débris de la tige de cire. »

« Comme contre-épreuve, introduisez une tige de cire par son plus gros bout. Si elle arrive facilement dans la vessie, la caroncule n'est pas seulement extirpée, elle est totalement détruite, il n'en reste plus rien. Comme dernière confirmation, si l'urine sort immédiatement, complètement, abondamment et tout droit, si la semence génitale en fait autant au premier coït, il n'y a plus lieu d'avoir le moindre doute. »

L'auteur termine par quelques conseils sur les soins ultérieurs consistant en l'administration de la violette, de la quassia, de l'huile, etc. Il conseille d'entretenir la liberté du ventre, de saigner le malade s'il y a lieu, etc.

Mais tout n'est pas terminé. La guérison obtenue, il faut adresser des remerciements à Dieu qui vous a permis de guérir le malade.

Je n'insiste pas plus longuement sur cette médecine extraordinaire, dont j'ai rapporté ici quelques extraits à titre d'intérêt historique. L'ouvrage de Ferry, de Lyon (1553), contemporain de Lacuna, est écrit sur le même diapason.

III

Dans les années qui suivent, jusqu'à la fin du XVIIe siècle, nous trouvons une série d'observations éparses, dont quelques-unes sont réunies par Chopart dans son traité, et qui ne manquent pas d'intérêt. Elles nous montrent d'abord que si les chirurgiens se sont décidés à s'occuper des néoplasmes vésicaux, c'est qu'un symptôme alarmant, l'hématurie ou la rétention d'urine, presque toujours cette dernière, les y a conduits; ensuite que, la *curiosité* aidant, ils ont pratiqué des autopsies sur les malades soignés par eux. Les notions ainsi accumulées, représentent l'évolution de la question depuis le milieu du XVIe siècle jusqu'à Chopart, qui les a recueillies et complétées.

Depuis Fabrice de Hildan, dit de Hilden (1606), jusqu'à la fin du XVIIe siècle, les connaissances anatomiques, cliniques et thérapeutiques, peuvent être résumées de la façon suivante : Il se développe dans la vessie des tumeurs molles (fongus) et des tumeurs squirrheuses. Ces dernières, très dures, acquièrent parfois le volume d'un œuf de poule et pèsent deux onces (F. DE HILDAN, *cent. 2, obs. 65*). Dans certains cas, elles sont encore plus volumineuses et remplissent toute la cavité de la vessie (COLME SLOTAN, rapporté par FABRICE HILDAN, *Lith. ves.*, p. 711). En dehors de ces faits observés à l'autopsie, le reste est confondu avec les tumeurs de la prostate, et cette confusion

se trouve notamment perpétrée par les recherches de Magagni, qui revient sur les tumeurs de la vessie à plus de dix endroits dans ses travaux.

Cliniquement, les néoplasmes de la vessie présentent les mêmes symptômes que la pierre avec laquelle on les confond journellement.

Quant au traitement, il diffère peu des pratiques du XVIe siècle. On tâche surtout de remédier à l'hématurie, à la rétention, et l'on n'intervient chirurgicalement que si les symptômes le commandent. En ce cas, on cherche à perforer le néoplasme avec une sonde solide et de fortes dimensions.

Un seul chirurgien osa, en 1639, ouvrir la vessie de propos délibéré pour attaquer le néoplasme. Joseph Couillard, de Lyon, — appelé Covillard par les modernes — reconnaît une tumeur de la vessie chez l'homme qu'il opère par la taille périnéale : « Je la mouchai avec les tenettes, ce qui réussit; de sorte qu'en moins de huit à dix jours, ladite tumeur termina par suppuration. » Il s'agissait d'un polype du volume d'une noix, de consistance dure. (*Observations intra-chirurgiques pleines de remarques curieuses et événements singuliers. Lyon* 1639.)

En dehors de cette curieuse observation, dans laquelle nous trouvons quelques indications sur la forme de la tumeur, sur son diagnostic et sur l'opération préliminaire facilitant son extirpation, les descriptions que donnent les divers auteurs sont incomplètes et erronées (Tels : Drelincourt, 1674; Blancaard, 1688; Ruysch, 1691).

En résumé, durant les cent cinquante années qui suivirent l'époque de Lacuna et de Ferry, on ne relève quelque progrès que dans la constatation cadavérique des tumeurs vésicales et le souci de proportionner l'intervention à la gravité des symptômes. Un seul fait présenta une réelle importance au point de vue clinique et opératoire, celui de Couillard; malheureusement, ce fait n'a pas été exploité et le hardi chirurgien n'a pas été suivi dans cette voie.

IV

Pendant le XVIIIe siècle, au contraire, différents travaux voient le jour, visant spécialement l'anatomie pathologique des néoplasmes de la vessie. On y relève, notamment, des notions sur les tumeurs polypeuses, déjà connues, sur les ulcérations d'origine cancéreuse (VALTER, 1709; YSEMANS, 1763; POHL, 1781). Sur les carnosités de la vessie (RUDOLPH DE BINGEN, 1789).

Mais, en somme, on est aussi peu avancé sur le point de départ des néoplasies que sur leur nature. La confusion même est encore plus grande, car on ne sait même pas distinguer l'hypertrophie de la paroi vésicale (du fait d'une cystite ou de la présence d'un calcul) d'une tumeur du même organe. On voit manifestement cette confusion dans la description donnée par Lieutaud, en 1767 (*Hist. anatomica*); dans les nombreuses relations de Morgagni (*De caus. et sed. morborum*, L. III), des saillies intra-vésicales dépendant de la prostate sont prises pour des tumeurs de la vessie. De plus, innovation regrettable, un nouveau terme fait son apparition dans la nomenclature, celui de *Fongus de la vessie*. Spécialement imaginé pour désigner certaines tumeurs plutôt bénignes, comme le prouvent de nombreuses observations (HEISTER, LOBSTEIN, RUDOLPH DE BINGEN, BARRY, ZACUTUS, BARTHOLIN, MONTAGNON, DESCHAMPS, DESAULT, etc.) ce mot a intoxiqué des générations entières d'anatomistes et de chirurgiens. Détourné de son sens primitif, et appliqué par la suite aussi bien aux tumeurs malignes qu'aux tumeurs bénignes de consistance spongieuse, il n'a pas encore disparu de la littérature des voies urinaires.

La clinique des néoplasies vésicales est peu avancée encore dans le XVIIIe siècle. Un des principaux signes pour reconnaître les tumeurs malignes de la vessie est l'odeur infecte des urines. A ce signe s'ajoute cependant un nouveau symptôme en rapport avec l'insertion particulière de certains néoplasmes, voisins du col de la vessie. Ce symptôme qui permet de soupçonner leur existence, c'est l' « ischurie » ou rétention d'urine

(Lugwig. Leipsk, 1761). On voit même, comme dans l'observation de Lafaye que nous allons rapporter, quelques chirurgiens utiliser déjà le toucher rectal et le cathétérisme.

En ce qui concerne le traitement, indépendamment des moyens médicaux, il consiste en sondages de la vessie, lavages à l'eau chaude et, en cas de rétention absolue, la perforation du néoplasme avec une sonde appropriée. Lafaye, en 1756, appelé à soigner Astruc, invente même un instrument pour obvier à la rétention d'urine dont le célèbre médecin était atteint. Ayant diagnostiqué une tumeur du col de la vessie par le toucher rectal combiné au cathétérisme, il essaya de franchir l'obstacle avec une sonde ordinaire, mais sans résultat. Il eut alors l'idée de prendre une algalie « ouverte seulement par les deux extrémités », dans laquelle s'engageait un mandrin terminé par « un dard ou poinçon triangulaire ». Après avoir atteint l'obstacle avec son algalie, il perfora la tumeur avec le dard en poussant le mandrin et introduisit la sonde dans la vessie. Astruc survécut dix ans à l'opération ; à sa mort, l'autopsie montra une tumeur du volume du poing, présentant sur son côté gauche, la fausse route pratiquée par l'instrument de Lafaye.

En somme, comme on le voit, la thérapeutique des tumeurs de la vessie reste encore à l'état embryonnaire. Quelques interventions méritent, cependant, une mention spéciale, car nous les retrouvons encore aujourd'hui érigées en procédés opératoires. Le barbier-chirurgien Colot, en 1727, au cours de la taille périnéale, extirpa plus d'une fois des fongus (*Traité de l'opération de la taille,* 1727, p. 117). Deux fois on extirpe des tumeurs polypeuses par l'urèthre de la femme. Dans le premier cas, avec une pince (Le Cat, *Lettres concernant l'opération de la taille pratiquée sur les deux sexes.* — Rouen, 1749); dans le second, après une incision et dilatation du canal (Warner), on attire un volumineux polype hors de l'urèthre, et on lie son pédicule. Le sixième jour la tumeur tomba et la malade guérit (*Cases in Surgery,* 1784, p. 303).

Mais en regard de quelques rares succès, « des lambeaux d'excroissances, de chairs fongueuses, des caroncules, des fongus », ayant été arrachés ou extirpés de la vessie, on vit trop

souvent des malades succomber aux suites opératoires (Guérin, Manget, Houstet, Morand). Ces revers étaient faits pour décourager les chirurgiens, aussi les vit-on, jusqu'aux premières années de notre siècle, se résigner généralement à ne pas opérer, en principe, les tumeurs de la vessie.

En résumé, ce qui caractérise le XVIIIe siècle, c'est qu'aucun effort n'est fait pour développer le côté clinique de la question, que l'anatomie pathologique des tumeurs, tout en ayant progressé un peu, reste encore dans l'obscurité, et que les interventions heureuses de quelques chirurgiens ne trouvent pas d'imitateurs.

Un ouvrage de la fin du XVIIIe siècle mérite une mention spéciale, celui de Chopart. L'auteur, dans son volume, nous a légué non plus les idées de son siècle, mais les résultats de ses recherches personnelles. Son ouvrage (*Traité des maladies des voies urinaires*, 1791), écrit à l'époque où il enseignait comme chirurgien de l'Hospice du Collège, marque une véritable étape dans l'étude des tumeurs vésicales. Nous y trouvons d'abord une esquisse sur les différences entre les tumeurs du col et celles de l'intérieur de la vessie. Il donne quelques détails sur l'insertion des tumeurs, en cherchant même parfois à en éliminer les affections hypertrophiques de la prostate. Certaines particularités sur la consistance, sur la conformation, sur le pédicule et même sur la nature des tumeurs sont à noter. Chopart considère le *fongus* de la vessie comme un néoplasme bénin pouvant subir la dégénérescence carcinomateuse. Il semble avoir entrevu les polypes muqueux, puisqu'il compare certains fongus aux tumeurs qui se développent « dans les oreilles, les narines, le vagin, l'anus ». Quant au siège du fongus, « il peut se former dans tous les points de la paroi interne de la vessie, mais il se trouve moins souvent à son sommet et à sa partie antérieure qu'à son bas-fond ». Nous ne saurions mieux préciser actuellement, et si Chopart ne se laissait pas entraîner parfois à confondre les tumeurs de la vessie avec celles de la prostate, les notions anatomiques qu'il nous a laissées seraient irréprochables.

Au point de vue clinique, les tumeurs de la vessie sont, pour lui, difficiles à diagnostiquer ; « on ignore les signes qui

pourraient attester leur existence » ; il note cependant que « leurs vaisseaux peuvent se rompre ou laisser transsuder le sang dans la vessie, d'où s'ensuivra le pissement de sang ». Malheureusement il n'attache à ce signe aucune importance, bien qu'ayant observé (p. 281) une hématurie qui fit perdre en un jour au malade *deux palettes de sang*. Le cathétérisme met parfois le chirurgien en éveil, « le contact de la sonde sur ces protubérances peut bien faire soupçonner leur présence, parce qu'on sent qu'elle rencontre quelque chose d'extraordinaire qui la soulève ou qui la fait dévier de côté, et qui offre une résistance particulière ». Enfin le toucher rectal est également utilisé par lui en vue du diagnostic.

Jusque-là un réel progrès est réalisé par les recherches de Chopart. Malheureusement, en ce qui concerne l'intervention, c'est à peine si l'auteur se décide à déroger aux anciens errements. Chopart, en effet, se montre très éclectique. Il conseille d'opérer seulement les polypes mobiles, attachés sur le col par un pédicule étroit, qu'on rencontre quelquefois au cours d'une opération de taille pour calcul. Il est vrai que ces conseils lui sont suggérés par une opération pratiquée par son ami intime et collaborateur Desault, lequel eut l'occasion de guérir un malade taillé pour un calcul, en lui arrachant une tumeur de ce genre. Cette concession, faite en faveur de son ami Desault, mise de côté, l'auteur conseille de perforer avec force les fongus qui déterminent la rétention d'urine et gênent le passage de la sonde. Il rapporte à l'appui, des autopsies où la fausse route à travers le néoplasme a été retrouvée sur le cadavre. Cette opération renouvelée de Lacuna a été pratiquée par des chirurgiens antérieurs à Chopart (Fabrice Hildan, Lafaye, etc.), mais ce dernier l'érige en méthode et donne un manuel opératoire destiné à l'usage des jeunes chirurgiens.

Je noterai en terminant que Chopart conseille, en cas de rétention par hématurie, l'aspiration des caillots, pratiquée pour la première fois par Maigrot, à l'aide d'une seringue adaptée à la sonde. Ce moyen, auquel Rigal de Gaillac tenta inutilement de substituer sa *vis d'Archimède*, est en-

core employé de nos jours. Si le procédé d'aspiration ne réussit pas, tout n'est pas perdu. Chopart conseille alors la ponction de la vessie. Celle-ci peut se faire par le rectum ou par l'hypogastre. L'auteur discute donc les indications et les avantages respectifs de ces deux voies, pour conclure fermement *en faveur de la ponction sus-pubienne*. Chose intéressante à noter, dans les cas difficiles, Chopart conseille de laisser la canule en place pour établir un drainage hypogastrique permanent (p. 282). N'avons-nous pas là précisément le cysto-drainage hypogastrique et la cystostomie permanente tout récemment préconisés ?

Les historiens modernes n'ont pas su rendre à Chopart la justice qui lui était due. J'ai longuement insisté, à dessein, sur les services que cet homme modeste a rendus à l'étude des tumeurs de la vessie; car nombre d'auteurs, depuis Ciciale jusqu'à nos jours, ont largement emprunté à son ouvrage sans même se donner la peine de le citer.

V

Au commencement du XIXe siècle, nouvelle étape. Les tumeurs de la vessie sont cette fois étudiées sur une base plus scientifique, c'est-à-dire à l'aide de l'analyse minutieuse des observations. L'anatomie pathologique fait un progrès important, principalement dans la distinction des tumeurs cancéreuses. En effet, Civiale réunit six observations de cancers qui lui servent de points de départ pour en séparer définitivement les autres tumeurs bénignes. Il s'élève contre la dénomination de *fongus*, ce qui ne l'empêche pas de faire comme ses devanciers et de lui consacrer une place importante dans sa description. Il est vrai de dire que Civiale considérait le fongus comme une tumeur bénigne. Sa description se rapporte, je crois, au papillome actuel. L'auteur fait voir encore que la transformation de la tumeur bénigne en tumeur maligne était possible, c'est-à-dire que le fongus pouvait devenir cancer. Là ne se bornent pas les progrès anatomo-pathologiques réalisés par les

études de Civiale. Les tumeurs de la prostate sont séparées de celles de la vessie. Malheureusement, l'auteur n'a pas réussi à abandonner complètement les errements anciens et nous trouvons entre autres inexactitudes la description de l'hypertrophie partielle de la paroi vésicale, comme pouvant être l'origine d'une tumeur.

Le déblaiement une fois commencé, un grand nombre d'auteurs s'engagent dans la voie. Dans Boyer, Vidal de Cassis, Nélaton, etc., nous voyons les tumeurs de la vessie divisées en malignes et en bénignes. Dans la première catégorie sont décrites les différentes formes de cancer (encéphaloïde, squirrhe, ulcère malin); dans la seconde, les polypes, les excroissances bénignes. Cependant le fongus bénin ou malin survit encore.

Si, grâce à l'impulsion donnée par Civiale, l'étude des tumeurs vésicales continue jusqu'en 1870, de s'enrichir au point de vue anatomo-pathologique, par contre, sur le terrain de la clinique, elle reste à peu près ce qu'elle était avant le XVIIIe siècle. Bien que Civiale ait étudié le fongus et le cancer dans deux chapitres séparés, la symptomatologie hésitante, remplie de controverses, qu'il nous donne, est insuffisante. En fait, à cette époque je ne vois signaler que deux signes fonctionnels, l'odeur cadavéreuse des urines, ainsi désignée par Brodie, et l'issue, par la miction, de fragments ou de matière cérébriforme ; ce dernier signe était considéré comme pathognomonique. Le seul symptôme ajouté par Civiale consiste en une constatation puérile. Je veux parler du noircissement de la sonde au contact des liquides de la vessie cancéreuse. Et cependant les éléments ne faisaient pas défaut, l'observation seule était insuffisante. Dans un grand nombre de cas rapportés par Chopart et ses devanciers, par Civiale et ses contemporains, on relève *les hématuries répétées*, les envies fréquentes d'uriner, la douleur, l'amaigrissement, etc. Malgré cela nous voyons le dernier de ces auteurs écrire : « Ni les troubles de la miction, ni les dépôts de l'urine, ni les caractères de la douleur, ni les effets du séjour de la sonde dans la vessie (hémorrhagie abondante après les sondages), ni les hématuries répétées, ni l'amaigrissement rapide du malade etc., ne sont

des signes aussi certains qu'on l'a prétendu de l'existence du cancer » (Civiale, t. III, 1860). Le fongus (tumeur bénigne) est encore plus malmené par Civiale et ses contemporains.

Dans l'ordre des signes physiques il y a au contraire un progrès. Non seulement les sensations fournies par la sonde, mais aussi les bosselures ou les indurations senties par le toucher rectal sont utilisées en vue du diagnostic. Bien plus, Barth pour la première fois examine au microscope des fragments que Civiale lui confie, et diagnostique un carcinome de la vessie ! C'est, je crois, le premier diagnostic microscopique établi dans ces conditions.

Mais le traitement mérite surtout de nous arrêter, car il est à cette époque l'objet d'une véritable innovation, due à l'initiative de Civiale. Après avoir déclaré le cancer inopérable, mais devant être traité palliativement, cet auteur expose le résultat de ses travaux depuis 1828 jusqu'à 1860 relatifs au traitement du fongus. Il faut, dit-il, « l'attaquer de trois manières » : 1° par ligature portée avec son trilabe ; 2° par torsion et arrachement à l'aide du même instrument ; 3° par écrasement « entre les branches du litholabe et la tête du lithotriteur ». Avec quelques modifications, ces procédés sont applicables aux fongus du corps et à ceux du col de la vessie.

Je laisse de côté les succès et les revers de l'auteur pour faire ressortir ce fait que, pour la première fois, nous voyons apparaître une méthode de traitement opératoire appliquée aux tumeurs bénignes de la vessie. C'est là un progrès incontestable, dont l'importance me servira d'excuse d'avoir un peu insisté sur cette partie de l'historique.

Contrairement à Civiale, son contemporain et compétiteur, Leroy d'Etiolles tend à faire reculer la question en proposant de lier le pédicule du fongus, au moyen de l'instrument par lui inventé, le *porte-ligature*. L'acharnement avec lequel ce dernier auteur combattit les idées de l'innovateur fut sans doute en partie la cause de l'indifférence dans laquelle les tumeurs de la vessie retombèrent encore pendant quelques années.

En ce qui concerne la voie que doit suivre l'opérateur pour attaquer les néoplasmes de la vessie, on n'utilise guère que

l'urèthre aussi bien chez l'homme que chez la femme. La boutonnière périnéale, il est vrai, a servi quelquefois, mais à l'occasion de la coexistence d'une pierre et d'un fongus. Ce dernier bénéficie de l'opération dirigée contre la première.

Malgré le succès retentissant de Frère Côme tirant l'opération de Franco de l'oubli dans lequel elle était tombée, la taille haute ne tente pas les opérateurs comme voie préliminaire. Le travail de Belmas sur la taille hypogastrique (1827) montre bien cependant les avantages qu'une pareille voie pourrait offrir « pour saisir la tumeur, la soumettre à un mouvement de torsion et l'arracher ».

De 1830 à 1870, les progrès accomplis sur le terrain de la clinique thérapeutique ne sont pas bien considérables. Aucun symptôme nouveau à signaler en dehors de ceux établis dans le XVIIe siècle, adoptés et un peu enrichis par Civiale.

La thérapeutique aussi gagne bien peu de chose. Les efforts des chirurgiens sont toujours limités. La boutonnière périnéale chez l'homme et l'urèthre chez la femme constituent les seules voies préliminaires suivies par les auteurs pour l'extirpation des néoplasmes de la vessie. En ce qui concerne l'extirpation par l'urèthre féminin préalablement dilaté, on préfère généralement attendre que le néoplasme apparaisse au méat urinaire, pour se décider à l'extirper (THIENEMANN, ABE, GUILLON, BIRKETT, SPENCER WELLS, BRYAND, GUERSANT, WINCKEL, HALL, etc.). Plus rarement nous voyons des opérateurs se décider à pratiquer la dilatation artificielle du canal (PLEININGER, HUTCHINSON) ou même à pratiquer l'opération de Warner, l'incision du canal, (HUTCHINSON) pour aborder avec facilité le polype chez la femme. Quant au mode d'extirpation de la tumeur même, il est tout à fait primitif, on se sert des doigts, de la ligature du polype, des ciseaux, des pinces, de l'écraseur, de la curette, etc.

Non seulement les opérations sont rares (à peine en compte-t-on une quinzaine), mais l'indication opératoire paraît toujours la même. On extirpe des polypes ou des tumeurs bénignes. On ose à peine s'attaquer au cancer, et, lorsque par exception on s'y résout, le succès opératoire ne couronne généralement pas l'intervention.

En résumé, jusqu'en 1870, la thérapeutique reste ce qu'elle était au XVIIIe siècle, du temps de Chopart. Comme alors, on extirpe par la boutonnière périnéale, chez l'homme, les polypes qu'on rencontre incidemment au cours d'une taille visant un calcul. Comme à cette époque éloignée, on extirpe chez la femme les polypes par l'urèthre après l'avoir dilaté, ou bien on attend que le polype veuille bien se charger lui-même de l'opération préliminaire, la dilatation.

Je dois cependant rendre justice ici à un chirurgien anglais, le premier qui eut l'idée d'utiliser la taille haute comme voie préliminaire pour attaquer les tumeurs de la vessie. Liston, vers 1840, après avoir *diagnostiqué un kyste de la vessie*, *procéda à la taille hypogastrique*, extirpa ce qu'il croyait être un kyste et obtint un succès. Le cas a été publié par Knox en 1862, et je réclame pour Liston une priorité que les historiens, se copiant l'un l'autre, n'ont cessé d'attribuer aux chirurgiens allemands. Cette remarquable opération n'a été répétée que trente-quatre ans plus tard, par Billroth et par Volkmann.

VI

A partir du milieu de ce siècle, les magnifiques progrès de l'histologie normale et pathologique trouvent rapidement leur application à la vessie. En France, comme en Allemagne, les observations se multiplient. En faisant des recherches pour mon mémoire de 1886, j'ai pu constater avec orgueil et satisfaction que les seules présentations à la Société anatomique de Paris suffisaient pour étayer l'histoire anatomo-pathologique des tumeurs de la vessie. Nulle compagnie savante ne saurait rivaliser avec les trésors accumulés dans notre Société par une jeunesse laborieuse.

Mais si les observations s'accumulent, personne ne songe encore à les utiliser en vue d'une publication d'ensemble. La question est abordée par fragments seulement. On étudie, en

1835, les polypes de la vessie (Nicod). En 1852, on aborde l'étude du cancer vésical (Lacaze-Doré). En 1865 et en 1868, on revient sur le cancer, en faisant voir qu'il est plus fréquent qu'on ne le croyait jusqu'alors (Podrazki, Heilborn). Enfin, en 1870, la question du *fongus* est reprise, et, cette fois, en rompant avec les anciens errements. On démontre que cette désignation répond, non à une affection univoque, mais à une série de tumeurs que leur structure différente permet de classer à part et de rapprocher des autres tumeurs de l'économie (Molinier).

Les anatomo-pathologistes, s'emparant de la question, classent les tumeurs de la vessie d'après l'étude des tumeurs en général, en perfectionnant çà et là les descriptions connues (Virchow, Rindfleisch, Perls, Billroth, Follin Roser, Cornil et Ranvier, etc.).

Indépendamment de ces essais de classification, souvent entachés d'erreurs, et pour lesquels on procède surtout par analogie, de nouveaux éléments s'ajoutent à la question.

Les kystes de la vessie font leur apparition dans l'anatomie pathologique vésicale. La pilimiction, connue des anciens, est étudiée en détail en 1853 (Rayer), mais, en ce qui concerne du moins la vessie, d'une façon défectueuse. La question, reprise à propos d'une observation (Broca) en 1868, est mise sous son vrai jour, et nous voyons définitivement le kyste dermoïde prendre rang parmi des néoplasies vésicales. Broca, avec son esprit scientifique, redresse, sur ce point, les vues inexactes de Rayer, et fonde sur l'inclusion fœtale une théorie de la tumeur dermoïde de la vessie également applicable aux deux sexes.

Cruvelhier décrit les petits kystes de la vessie en les rattachant à l'obstruction des glandes de l'organe, et, plus tard, Virchow en donne la même pathogénie.

Dans les vingt-cinq dernières années, et plus spécialement à partir de 1875, la remise en honneur de la taille hypogastrique allait donner une nouvelle impulsion à l'étude des tumeurs de la vessie. Cette impulsion, d'abord modérée, aboutit, à partir de 1880, à une série de découvertes qui

touchent à la perfection. Désormais, les néoplasies vésicales seront étudiées au quadruple point de vue de l'anatomie pathologique, de la symptomatologie, de l'intervention et même de la pathogénie.

En 1874, Billroth opère un enfant de douze ans et fait publier l'observation par Gussenbauer, son assistant. Sans vouloir diminuer l'importance de cette observation, j'ai déjà fait observer que Liston, vers 1840, avait déjà pratiqué la taille hypogastrique de propos délibéré, dirigeant son intervention contre une affection diagnostiquée *kyste de la vessie*. Je ferai remarquer, en outre, que Billroth avait commencé son opération par une boutonnière périnéale ; c'est dans l'impossibilité d'extirper la tumeur de ce côté qu'il eut l'idée de recourir séance tenante à la taille hypogastrique. Ainsi, non seulement la priorité ne lui appartient pas, mais l'idée d'attaquer le néoplasme par la voie hypogastrique ne lui a été suggérée que par les circonstances de l'opération. Ce point bien établi, j'ajouterai que son malade, un enfant de douze ans, guérit parfaitement. La tumeur était un *myo-sarco-carcinome*. Semblable opération a été entreprise un an plus tard par Volkmann, mais sans succès, à la suite d'un diagnostic de cancer de la vessie, porté par l'examen histologique des fragments rendus par le malade.

Ces deux faits de taille hypogastrique, bien qu'ayant eu un certain retentissement, n'ont pas trouvé d'imitateurs, et nous voyons jusqu'en 1881 la question de l'intervention subir plutôt un mouvement de recul. Ce recul se manifeste par la prédilection des chirurgiens pour la taille périnéale (taille médiane ou latérale) comme voie préliminaire à l'extirpation des tumeurs de la vessie chez l'homme (Kocher de Berne, Humphry de Cambridge, Daviès-Colley, Berkeley-Hill, etc.).

L'opération des tumeurs chez la femme, grâce aux rapports particuliers de la vessie, fera quelques progrès. La voie uréthrale, déjà exploitée, nous l'avons vu, par différents auteurs, prendra définitivement rang comme procédé de choix. La dilatation artificielle, pratiquée aussi antérieurement, est érigée en méthode par un chirurgien connu pour d'autres

genres de dilatation, moins heureusement inspirés. Je veux parler de Simon d'Heidelberg. Si la priorité du procédé ne lui appartient nullement, il a du moins le mérite d'en avoir systématisé l'emploi et vulgarisé la pratique. On verra, dans le chapitre consacré à la description des procédés opératoires, que Simon est aussi l'inventeur d'un procédé de taille *vésico-vaginale* en T.

La difficulté d'opérer radicalement les tumeurs par l'urèthre dilaté suggère aux chirurgiens l'ouverture de la paroi antérieure du vagin. En 1877, cette paroi est perforée par deux anses de fil qui embrassent le pédicule d'une tumeur attaquée d'abord par l'urèthre (Schatz). Puis, en 1878, le vagin, incisé sur la ligne médiane, permet, dans deux cas, d'attaquer des papillomes (*Villous tumor*) et d'exciser la paroi vésicale correspondante après son décollement d'avec le vagin (Norton).

Telle était donc, dans les années qui précèdent 1880, la voie préférée par les chirurgiens pour atteindre la vessie. Quant au mode de destruction du néoplasme lui-même, aucune règle n'est posée; on se sert des doigts, des anses de fil, de l'écraseur, du bistouri, des ciseaux, de la pince pour tordre le pédicule, etc.

En dehors des travaux déjà cités, je n'ai rien à relever concernant l'anatomie pathologique durant cette même période, sinon des descriptions éparses de cas isolés, venant compléter les monographies antérieures du myome, du fibrome et du papillome.

Chose curieuse, aucun effort n'est fait dans le sens de la clinique. Ce sont des phénomènes vésicaux attribuables à la *cystite*, à *la vessie irritable*, à *l'hématurie*, l'examen avec des cathéters et l'exploration bi-manuelle, qui conduisent au diagnostic. J'insiste sur cette indifférence pour l'analyse symptomatique, car elle nous explique comment et pourquoi, à partir de 1880, on cherchera un moyen de diagnostic infaillible, *l'exploration digitale par le périnée*. Cette aberration momentanée conduira mon maître M. Guyon, à faire rentrer la question dans sa phase clinique, et, par une série de découvertes, à établir la vraie symptomatologie des tumeurs vésicales,

et montrer tout le parti qu'en pouvait tirer le diagnostic. Mais n'anticipons pas, et résumons cette période de 1870 à 1880, en disant qu'elle n'a pas fourni de bien grands progrès, encore moins de véritables innovations. Nous avons vu ce qu'il fallait penser de celle qui lui a été si pompeusement attribuée au point de vue de l'intervention. Rendons à Liston ce qui n'appartient pas à Billroth.

VII

A partir de 1880, les travaux se multiplient, les tumeurs de la vessie sont étudiées dans tous leurs détails. La question de thérapeutique opératoire préoccupe d'abord les chirurgiens, puis l'observation clinique marche de pair avec les recherches anatomo-pathologiques. La préoccupation d'un diagnostic certain, facile et rapide, engage les auteurs à poursuivre par l'application d'instruments perfectionnés la découverte des tumeurs aussitôt leur apparition.

Il me sera très facile de suivre la marche générale de la question dans ces quinze ou seize dernières années; par contre, il serait impossible de rappeler les noms de tous les auteurs qui y ont contribué. Je me contenterai donc de citer les principaux travaux, cherchant surtout à mettre en lumière les raisons qui les ont fait naître.

La nécessité d'une classification basée sur l'observation directe d'un grand nombre de néoplasmes de la vessie se fait sentir. Des connaissances histologiques précises, non seulement sur la tumeur, mais sur son mode d'implantation, sur son évolution, sur ses rapports avec la paroi, etc., bref sur des caractères pouvant être utilisés pour le pronostic et au moment de l'opération, deviennent indispensables. Cette classification, ces notions histologiques, dont les germes s'étaient développés de 1870 à 1880, acquièrent presque la perfection à partir de cette dernière date.

Comme je l'ai dit plus haut, la pénurie symptomatique avait conduit dès 1880, à l'adoption de la taille périnéale

comme voie d'exploration destinée à parfaire un diagnostic qui ne pouvait trouver une assise solide dans les symptômes. Thompson, le premier, dans une série de travaux, fait ressortir l'importance du procédé de *taille périnéale exploratrice*, comme moyen de diagnostic et de traitement des tumeurs vésicales.

Sans doute, Thompson n'a pas été un innovateur dans le sens absolu du mot. La taille périnéale, nous le savons, était utilisée depuis le XVIIIe siècle dans l'extirpation des tumeurs de la vessie. Mais il eut le mérite de l'ériger à la hauteur d'une méthode et de l'utiliser un grand nombre de fois. Quant à la priorité que les Allemands réclament en faveur de Volkmann, je ne la discuterai même pas. C'est une réclamation puérile. La priorité n'appartient ni à l'un ni à l'autre. Le procédé méthodique seul revient à Thompson, procédé d'ailleurs à peu près abandonné aujourd'hui.

Les efforts auxquels cet auteur s'est livré ont eu un double résultat, heureux et malheureux à la fois. En effet, grâce à son autorité, nous voyons presque tous les chefs des écoles d'Angleterre et d'Amérique s'engager dans la voie par lui tracée, et pratiquer la taille périnéale à l'exclusion de la taille hypogastrique. C'était là, comme on le verra (v. indications opératoires), une aberration. Comme résultat heureux, les travaux de Thompson inaugurent l'étude anatomo-pathologique des tumeurs vésicales basée, non plus sur l'analogie, mais sur l'observation directe des néoplasies rencontrées au cours des interventions ou sur le cadavre. Comme dans la période décennale précédente, les premiers travaux sont consacrés à des études partielles de la question. En 1880, le cancer de la vessie est l'objet d'une monographie (Hasenclever); en 1881 paraît un travail remarquable sur la même question (Féré); puis, en 1882, on aborda l'étude du papillome de la vessie (Rauschenbusch). Mais c'est à Thompson que nous devons la première description anatomo-pathologique d'ensemble. Dans l'espace de quatre années, cet auteur nous fait connaître en détail différentes variétés histologiques des néoplasmes vésicaux, leur mode d'implantation sur la vessie, l'existence et les rap-

ports de leur pédicule, leur mode de développement intra-cavitaire, enfin les variétés de tumeurs bénigne et maligne. Mais les examens histologiques encore défectueux et quelquefois mal interprétés le conduisent, entre autres inexactitudes, à la création d'une classe de néoplasme dit *de transition*, laquelle n'existe pas en réalité. Je signalerai encore sa classification en tumeurs Homœoplastiques et Hétéroplastiques.

Si l'œuvre anatomo-pathologique du chirurgien anglais est incomplète et défectueuse sur bien des points, elle a, je le répète, ce grand mérite d'être fondée, pour la première fois, non sur l'analogie avec ce qui se passe dans d'autres régions de l'économie, mais sur l'observation directe des néoplasmes de la vessie.

En 1885, une nouvelle étude d'ensemble sur les tumeurs de la vessie voit le jour en Amérique. Une place importante est encore faite à l'anatomie pathologique, mais le travail de Stein (de New-York) est plutôt un alignement d'observations qu'une étude de la valeur de celle de Thompson.

En France, signalons les articles sur les tumeurs vésicales, publiés dans nos deux grands dictionnaires (*Dictionnaire de médecine et de chirurgie* et *Dictionnaire des sciences médicales*), par MM. Hache et Jamin. Dans ces deux bons articles, l'anatomie pathologique est l'objet d'une excellente description.

Jusque-là, les études anatomo-pathologiques de détail ou d'ensemble se ressentaient des anciennes théories sur les tumeurs. Le besoin d'une classification et d'une étude basée sur la nouvelle manière de concevoir l'origine et l'évolution des néoplasmes en général, se fait sentir pour les tumeurs de la vessie.

Cette classification et cette étude devaient être traitées de main de maître, en 1886, par Küster, qui, le premier, chercha à rattacher l'origine des tumeurs de la vessie à l'un des tissus entrant dans la structure de l'organe. Sans doute, il existe dans son travail des imperfections et des lacunes, corrigées ou comblées par ceux qui ont écrit postérieurement, mais il n'en est pas moins vrai que la question avait été bien posée et singulièrement simplifiée par Küster, en mettant à profit à la

fois les matériaux de sa pratique et les observations accumulées par ses devanciers. Sa classification et différentes citations reproduites plus loin donneront une idée de l'importance de son œuvre.

Mais l'étude des tumeurs, malgré ces remarquables travaux, laisse encore à désirer au point de vue anatomo-pathologique. Que d'obscurités encore ! notamment en ce qui concerne la structure des néoplasmes et l'état de la paroi vésicale sous-jacente ou voisine au néoplasme.

Le professeur Guyon ne cesse d'approfondir la question depuis 1880. Indépendamment des observations réunies dans le travail de Féré, déjà cité, notre maître utilise les cas qui se présentent dans son service ou dans sa pratique privée. Il sacrifie en outre dans le même but un grand nombre de pièces faisant partie de sa collection. Jusqu'en 1886, paraissent coup sur coup dans différents périodiques, des communications sur les néoplasmes vésicaux et sur leur histologie.

Chargé par M. Guyon de l'étude anatomo-pathologique des tumeurs de la vessie, je réunis, à cette époque, à peu près toutes les observations qui se trouvaient dans la littérature médicale ; j'y joins vingt cas observés sur le vivant ou sur le cadavre, pendant mon internat à Necker, et je résume mes recherches dans un Mémoire présenté au concours du prix Civiale. Quelques-uns des résultats obtenus ont été publiés dans les cliniques de M. Guyon. Dans mon Mémoire, je crois avoir contribué à faire avancer un peu la question sur quelques points. Pour la première fois, il me semble, l'histoire des tumeurs de la vessie était suivie en détail à travers les siècles. L'étude histologique des néoplasmes, déjà bien avancée, était complétée par mes recherches, notamment sur l'infiltration de la paroi vésicale par les différents néoplasmes, sur leur marche par rapport aux tissus et organes périphériques, sur la dégénérescence des tumeurs bénignes, sur la fréquence de la récidive des tumeurs malignes et du papillome. Un chapitre était consacré à l'urologie, c'est-à-dire à l'utilisation de l'examen microscopique en vue du diagnostic. J'ai en outre envisagé les néoplasmes de la vessie à un point de vue général, et fait

suivre mon travail d'un essai de pathogénie relatif à l'évolution des tumeurs et au mécanisme de l'hématurie. Comme déductions opératoires tirées de l'anatomie pathologique, après avoir mis en évidence la classification des tumeurs en pédiculées, implantées et infiltrées, créée par M. Guyon, j'ai montré la facilité relative avec laquelle la paroi vésicale sous-jacente se laissait étirer dans certains cas, jusqu'à permettre la pose d'une pince sous le néoplasme. Dans le chapitre consacré à la résection de la vessie, on trouvera mon procédé dont la première idée remonte à 1886, et que j'ai depuis complété et réglé dans tous ses détails. On me pardonnera, j'espère, de m'être arrêté un peu longuement sur mon Mémoire, lequel n'a pas été publié en entier, mais dont certaines parties ont été portées à la connaissance du public, grâce à l'hospitalité que M. Guyon a bien voulu leur donner dans son livre et M. Cornil dans son cours à la Faculté ; il m'a paru intéressant, en suivant l'évolution historique des tumeurs vésicales, de montrer quel était, en France, à cette époque, l'état de la question.

Dans cette dernière période, les kystes de la vessie, déjà décrits par Cruvelhier, puis Virchow, apparaissent de nouveau. Les études qui les concernent sont plus complètes au point de vue anatomo-pathologique et accompagnées d'un essai sur leur pathogénie. Les petits kystes et les grands kystes intra-vésicaux sont d'abord étudiés (Laboulbène, Vincent de Lyon, Chiarri, Silcock, Limbeck, Cahen). Puis on s'occupe des kystes péri-vésicaux, indépendants de la vessie ou se développant à ses dépens (English. Second). Enfin différentes observations de kyste hydatique permettent une description d'ensemble de ces tumeurs liquides (Legrand) que j'appellerai para-vésicales.

En résumé, après 1880, l'anatomie pathologique a marché à pas de géant. Toutes les tumeurs sont désormais connues, classées, étudiées dans leur conformation, leurs attaches par rapport à la paroi de la vessie. On les considère enfin, à un point de vue général, embrassant leur évolution et leur pathogénie.

Pendant que l'anatomie pathologique progresse à grands pas, la clinique se développe parallèlement. Nous avons vu

Thompson employer et préconiser la taille périnéale comme moyen d'exploration et de traitement. Alors que la plupart des chirurgiens se laissent entraîner par l'autorité du professeur de l'University College, seul, le chef de l'École de Necker s'élève vivement, dans une série de communications et de discussions, contre ce moyen de diagnostic, et cherche à le faire abandonner. M. Guyon fait ressortir, en revanche, l'importance des signes cliniques, en particulier de l'hématurie, qu'il étudie dans toutes ses modalités. Déjà, dans le travail de Féré (1881), on peut voir comment, d'après M. Guyon, on doit utiliser les symptômes fonctionnels si caractéristiques, et comme on doit conduire l'examen instrumental en vue du diagnostic. Ces premières notions ne cessent d'être développées et perfectionnées jusqu'aujourd'hui, où le grand clinicien trouve encore moyen de puiser dans l'analyse des symptômes des données diagnostiques de premier ordre. Il n'est que juste de le reconnaître, que c'est en France que la symptomatologie des tumeurs de la vessie a pris naissance et a porté tous ses fruits. Tout le mérite et tout l'honneur en reviennent à M. Guyon. Je l'ai vu en 1885, je le vois encore actuellement, ouvrir légitimement une vessie, sans avoir eu besoin d'autre examen que l'interrogatoire habituel adressé au malade.

Quel que soit le degré de perfection atteint par la clinique, on conçoit combien est désirable un moyen de reconnaître la tumeur aussitôt son début, dès qu'elle se traduit par des symptômes fonctionnels. L'endoscope, inventé en France spécialement pour la vessie, par Desormeaux, reparaît notablement perfectionné en Autriche et en Allemagne. M. Grünfeld invente le cystoscope à lumière externe en 1876, et l'applique en 1885 pour le diagnostic et le traitement d'une tumeur de la vessie. Le cystoscope à lumière interne, l'appareil idéal pour le diagnostic des tumeurs chez l'homme, est utilisé dès 1885 par Dittel; cet auteur de remarquables travaux sur les tumeurs vésicales, et en particulier sur l'hématurie, est le premier qui ait *vu* un néoplasme dans la vessie non ouverte. A la suite de remaniements successifs, le cystoscope à lumière

interne est aujourd'hui un instrument parfait ; le nom de M. Nitze, de Vienne, est attaché à cette rénovation, qui vaut une découverte.

La cystoscopie, préconisée en Angleterre par Fenwick, qui a publié un bon volume sur ce sujet, est également adoptée en Amérique.

En France, la cystoscopie ne nous laisse pas indifférents ; non seulement elle est couramment employée à Necker depuis 1887 et en ville par quelques médecins, dont je suis du nombre, mais elle donne lieu à diverses inventions et perfectionnements. Citons entre autres M. Boisseau du Rocher, qui fait connaître en 1885 à l'Institut un instrument nouveau remarquable par sa simplicité, le *mégaloscope*. Cet instrument, utile déjà à cette époque, est considérablement perfectionné aujourd'hui.

En résumé, l'analyse des symptômes fonctionnels et des signes physiques atteint depuis 1880 un degré qui touche à la perfection ; elle permet désormais un diagnostic précis. En outre, la clinique trouve dans la cystoscopie un moyen adjuvant de premier ordre qui, nous l'espérons, permettra dans l'avenir un diagnostic contemporain du début de la maladie.

Désormais, le vent est à l'opération. Les observations publiées, les discussions dans les sociétés savantes, les communications dans les congrès de chirurgie, les travaux d'ensemble sont pour la plupart consacrés à la thérapeutique chirurgicale des tumeurs de la vessie et plus spécialement à l'intervention. Toutes ces études tendent vers deux points : 1° la voie préliminaire, destinée à conduire sur la vessie malade ; 2° les moyens pour détruire le néoplasme. Dans cette rage opératoire, les indications sont négligées la plupart du temps, sauf par l'École française.

Malgré la remise en honneur de la taille hypogastrique à la suite des remarquables travaux de Petersen (1880), il semble que les chirurgiens hésitent d'abord à adopter cette voie pour l'extirpation des néoplasmes. Comme je l'ai dit plus haut, l'autorité de Thompson en est la principale raison. Le principe de l'exploration par la voie périnéale admis, on préfère utiliser la boutonnière pour l'extirpation des néoplasmes (Thompson,

Whitehead et Pollard, Rauschenbusch Goodlee, Little, Watson, Harrison, Anderson, Hofmokl, Mikulicz, etc.).

Cependant, à partir de 1880, nombre d'auteurs pratiquent la taille haute pour aborder le néoplasme (Marcacci, Bazy, Czerny, Treudelenbourg, Guyon, Pousson, Heidenreich, etc.). Deux auteurs combattent avec autorité en sa faveur : Guyon en France, Dittel en Allemagne. Leurs travaux font époque. Ceux de M. Guyon ne visent pas seulement les indications de la voie préliminaire, mais, par une série de modifications heureuses, font de la taille hypogastrique un procédé simple et aussi réglé que la ligature d'une artère sur le cadavre. Qu'on lise le chapitre que je consacre plus loin à l'étude de la taille haute et l'on comprendra pourquoi j'appelle sa façon de procéder *méthode de Guyon.*

Mais, dans certains cas, la taille médiane ne paraît pas donner assez de jour; notamment, pour la résection de la vessie, il faut pouvoir manœuvrer à l'aise. Treudelenbourg imagine la *taille transversale,* quelque peu perfectionnée par ceux qui se sont occupés de la question après lui. Malgré le jour qu'elle donne, la taille hypogastrique transversale, bien qu'employée déjà pour la résection de la vessie (Bardenheuer, Küster) est bientôt jugée elle-même insuffisante. Alors naissent successivement : le procédé de résection d'Helferich, lequel s'attaque aux parties molles et au pubis; celui de Bramann, qui conserve le fragment osseux; enfin le mien, qui donne l'ouverture la plus considérable. Les mêmes considérations amènent M. Albarran à utiliser la symphyséotomie pour attaquer certaines tumeurs cachées par l'auvant pubien. M. Guyon, à son tour, pratique à deux ou trois reprises la symphyséotomie.

Différents moyens sont employés successivement pour l'*extirpation du néoplasme.* Les uns visent l'écartement des parois vésicales (Spéculum de Bazy, valves de Legueu, écarteur de Watson, spéculums et pinces-éclaireurs), les autres la destruction de la tumeur (Bistouri, anses métallique ou galvanique, ciseaux, doigts, pinces spéciales, ténaculum, etc.).

La facile récidive des tumeurs malignes, et même des tumeurs bénignes de la vessie, engagent les chirurgiens à

réséquer une partie ou la totalité de l'organe. Un des premiers procédés de résection est celui de M. Guyon, connu sous le nom de « résection du dedans au dehors ». En 1884, Sonnenbourg résèque presque tout le réservoir urinaire; Von Antal, en 1886, résèque une partie du dôme de la vessie. Le premier a ouvert le péritoine, le second n'a fait que le décoller. Depuis, la résection est pratiquée de nouveau avec des suites plus ou moins heureuses (Bardenheuer, Küster, Bramann, Helferich, Bazy, etc.). Mais, cette question est encore dans l'incertitude, aussi bien au point de vue du manuel opératoire que des résultats qu'on doit en attendre ; c'est ce qui m'a suggéré l'idée d'en faire une étude complète (*Arch. de méd.*, 1894).

Actuellement, la voie hypogastrique, grâce à la persévérance de ses défenseurs, a gagné son procès. Ses adversaires les plus acharnés, les plus fervents adeptes de la boutonnière périnéale, ont fini par accepter la taille haute, au moins pour certaines indications particulières, et c'est certainement une satisfaction pour l'École de Guyon, que de voir Thompson lui-même, au dernier congrès des chirurgiens allemands, rapporter des cas opérés par cette voie. *Il est certain que l'avenir réserve à la taille hypogastrique un triomphe absolu et définitif.*

J'ai dit plus haut que les indications opératoires étaient généralement négligées à l'étranger. Par contre, en France, elles ont été l'objet d'une étude méticuleuse, et, si la question de l'intervention opératoire a progressé chez nous avec une certaine hésitation, c'est que précisément nous n'avons pas coutume d'ouvrir des vessies à tout bout de champ, sous prétexte qu'elles sont habitées par une tumeur. Nous exigeons davantage, il nous faut établir que la tumeur est opérable ; il nous faut calculer les chances de réussite, mettre en balance la survie sans acte opératoire avec la possibilité d'une récidive. Bref, il nous faut des indications pour opérer.

Bazy, dans son mémoire présenté en 1883 à la Société de chirurgie, fait de ces indications sa principale préoccupation et *préconise l'intervention hâtive* pour obtenir le succès. Il discute et établit les indications du traitement palliatif et de la cure

radicale des tumeurs vésicales, en établissant une heureuse comparaison avec l'anus contre nature et l'extirpation du rectum dans le cancer de cet organe. Monod, son rapporteur, adopte sa manière de voir, et mon vénéré maître Verneuil préconise l'opération en vue de l'action palliative (suppression des douleurs, de l'hématurie, etc.).

Deux ans plus tard, nouvelle étude remarquable concernant l'intervention. Elle est due à mon excellent ami Pousson, et inspirée par M. Guyon. Cette fois, toutes les observations connues sont minutieusement analysées et discutées. L'auteur, partisan de l'extirpation, se montre plus réservé en ce qui concerne la résection de la vessie ; à l'exemple de Bazy et de Monod, il ne l'adopte guère que pour la paroi antéro-supérieure de l'organe. Deux ans plus tard, Pousson revient sur le même sujet dans un travail complémentaire publié dans les *Annales des voies urinaires*.

Depuis 1882, M. Guyon n'a cessé d'étudier cette question de l'intervention. C'est en discutant les indications et contre-indications opératoires qu'il a fini par ruiner la boutonnière périnéale au profit de la taille hypogastrique. Dans l'espèce, les travaux de M. Guyon et de plusieurs de ses élèves (Halle, Duchastelet, Albarran, Lequeu) visent deux points : 1° Indications des différentes tailles ; 2° indications du traitement palliatif, de l'intervention palliative et de la cure radicale.

Durant cette période, la question du traitement des tumeurs vésicales et de la résection est traitée par de nombreux auteurs, dont je ne citerai que les principaux, et par ordre chronologique : Reclus, 1884; Heidenreich, 1885; Sabatier, de Lyon, 1886; Tallet, de Lille, 1886; Von Antal, 1888, etc.

Il me reste, enfin, à citer l'ouvrage sur les tumeurs de la vessie, publié par M. Albarran en 1892, qui continue dignement les travaux de l'École Française. On y trouve non seulement la relation exacte des idées du chef de l'École de Necker, mais encore des vues et des recherches personnelles qui ont contribué à élucider bien des points controversés. Dans cet ouvrage, riche en matériaux de toutes sortes, l'anatomie pathologique et l'intervention opératoire méritent

surtout d'être signalées. Au cours de mon travail, j'aurai l'occasion de revenir plus d'une fois sur les points traités par M. Albarran, ce qui me dispense d'en donner ici une relation plus étendue.

Le présent traité, qui n'est que l'amplification de mon Mémoire commencé en 1885, dans le service de M. Guyon, et couronné du prix Civiale en 1886, est le résultat de dix années d'observations et de recherches. A d'autres de juger la contribution que j'apporte à l'étude des tumeurs de la vessie.

DEUXIÈME SECTION

ÉTIOLOGIE GÉNÉRALE

J'exposerai ici les notions que m'a fournies l'analyse des observations, mémoires et traités publiés sur les tumeurs vésicales, relativement à la fréquence, l'âge, le sexe, etc.

Fréquence. — Sans doute, les tumeurs de la vessie ne sont pas d'une grande fréquence. Cependant, dans mon Mémoire de 1886, j'ai pu réunir environ quatre cents cas, tant anciens que modernes. Or ce chiffre mérite d'autant plus d'être pris en considération, que les observations anciennes de néoplasmes vésicaux étaient presque toujours le fait du hasard, ou bien des trouvailles d'autopsie. Ce n'est que tout récemment, depuis le début de ce qu'on peut appeler l'ère clinique, que la reconnaissance des néoplasies vésicales est devenue chose courante. En questionnant les différents spécialistes ne s'étant occupés qu'accessoirement de ces tumeurs, il est facile de constater que chacun d'eux en observe quatre ou cinq par an. Dans l'ouvrage seul de M. Albarran, qui n'a tenu compte que des faits récemment publiés (depuis une dizaine d'années, environ),

je trouve la relation de deux cent vingt cas. L'auteur, dans l'espace de trois ans, a pu réunir près de cinquante observations personnelles. Pendant mon internat dans le service de Necker, en le cours d'une année, j'ai recueilli et examiné histologiquement dix-huit tumeurs de la vessie, provenant de malades soignés soit dans l'hôpital, soit au dehors.

Tout en faisant la part des séries possibles, telles qu'il s'en observe lorsqu'une question vient à être mise sérieusement à l'étude, les chiffres qui précèdent nous montrent cependant que les néoplasies vésicales sont loin d'être rares. Pour quelle proportion interviennent-elles dans l'ensemble des tumeurs de l'économie? D'après une statistique de Gurlt, citée par Tuffier, cette proportion serait de 0,39 °/₀. C'est là, je pense, une assertion qui mériterait d'être contrôlée. Pour Ultzmann, le rapport des tumeurs de la vessie aux autres affections vésicales est de 3, 2 °/₀, chiffre très considérable si l'on considère la grande fréquence des cystites et des autres affections dont le réservoir urinaire est le siège.

Au point de vue de la *nature* bénigne ou maligne des tumeurs de la vessie, les auteurs ne sont pas d'accord dans leurs évaluations. Il était intéressant de connaître sur ce point l'opinion des grands spécialistes, aussi la question figurait-elle sur le questionnaire que je leur ai adressé. Parmi les réponses catégoriques à cette question, je citerai les suivantes :

Le professeur Guyon pense que les tumeurs malignes de la vessie l'emportent sur les tumeurs bénignes.

Le professeur Dittel, de Vienne, croit que le nombre des tumeurs vésicales malignes dépasse de beaucoup celui des tumeurs bénignes, mais que la vulgarisation de la cystoscopie permettra un diagnostic précoce de certains cas bénins qui se seraient transformés ultérieurement en malins.

Le professeur English, de Vienne, déclare que d'après son expérience les néoplasmes malins sont plus fréquents que les bénins.

Le professeur Frish, de Vienne, pense au contraire que les tumeur bénignes sont les plus fréquentes.

Le professeur Oberlaender, de Dresde, croit qu'au moins les 2/3, peut-être les 3/4 des tumeurs de la vessie sont malignes. La moitié des tumeurs vésicales seraient des carcinomes; le troisième quart serait représenté par des sarcomes et des papillomes, quelques-uns de ces derniers, et peut-être tous, pouvant devenir carcinomateux avec le temps.

Le docteur Hanc, de Vienne, pense que la moitié des néoplasmes de la vessie sont malins.

D'après le docteur Kummel, de Hambourg, il y en aurait six de malins pour cinq bénins.

M. Albarran est encore plus pessimiste; se basant sur ses statistiques, il attribue une énorme prépondérance aux tumeurs malignes, épithéliomes, sarcomes ou myxomes, sur les tumeurs épithéliales typiques et les myomes.

Ma statistique, comportant plus de quatre cents cas, m'avait donné en 1886, une proportion à peu près égale de tumeurs malignes ou bénignes.

Il me semble que dans cette question on ne formule généralement pas avec une précision suffisante la nature histologique des pièces examinées, et que la divergence des opinions dérive plutôt d'une confusion de langage que du hasard des séries dites heureuses ou malheureuses. Beaucoup d'auteurs, par exemple, et je suis de ce nombre, considèrent le papillome de la vessie comme une tumeur maligne. Cela est vrai au point de vue de l'évolution clinique et de la récidive. Cela est inexact au point de vue histologique. Tant que la paroi de la vessie n'est pas infiltrée, la tumeur reste bénigne, non infectante. Tel est le cas du papillome. Une fois la tumeur enlevée, la récidive peut avoir lieu, et dans ce cas, presque toujours sous forme d'épithélioma. Dans ces conditions, elle sera classée, avec raison, parmi les tumeurs malignes. C'est là une première difficulté dans l'appréciation de la nature des néoplasmes.

Mais à côté des papillomes pouvant ainsi prêter à confusion, il y a les tumeurs qui dégénèrent. De bénin qu'était le néoplasme, il devient carcinoïdal, c'est-à-dire malin. En somme, on voit que l'interprétation des statistiques peut conduire à des confusions.

Pour ma part, je le répète, en ne tenant compte ni de la dégénérescence possible des tumeurs bénignes ni de leur récidive (qui se fait presque toujours sous forme d'épithélioma), je crois que les néoplasmes bénins sont aussi fréquents que les néoplasmes primitivement malins. Au reste, ce rapport de fréquence, intéressant au point de vue scientifique, n'a en pratique aucune signification. On verra en effet que, cliniquement, la néoplasie vésicale est toujours grave, et que, non opérée, elle conduit fatalement à la mort.

Sexe. — Au début de chacun des chapitres consacrés à la description anatomique des tumeurs de la vessie on trouvera la proportion que j'ai essayé d'établir au point de vue de la fréquence dans les deux sexes. Je me contente ici de donner les résultats généraux fournis par la statistique.

La femme est beaucoup moins souvent atteinte de néoplasie vésicale. Dans ma statistique, le sexe féminin figure pour le 1/4 environ des cas; dans celle de M. Albarran, la proportion est un peu inférieure, 22,03 °/₀. Ultzmann donne le chiffre de 33 et Tuffier celui de 20 °/₀.

Il est curieux de rappeler à ce propos que les anciens auteurs considéraient le « fongus de la vessie » comme beaucoup plus fréquent chez la femme que chez l'homme. Cela tient sans doute à ce que, la symptomatologie des tumeurs vésicales n'étant pas connue, on ne diagnostiquait guère que les néoplasmes propagés de l'utérus au bas-fond, et dont l'évolution se faisait sous les yeux de l'observateur. Quant aux tumeurs de la vessie dans le sexe masculin, leur diagnostic était rarement posé, en dehors des trouvailles d'autopsie.

Je ferai encore remarquer que chez la femme, les tumeurs de structure bénigne sont plus fréquentes que celles de structure maligne. Bien entendu que je laisse de côté le cancer propagé de l'utérus à la vessie.

Age. — Les tumeurs de la vessie se montrent à tous les âges; des cas en ont été observés à deux ans et demi (Albarran), à quatre ans (Stein, Shmith), jusqu'à plus de quatre-vingts

ans. Certains auteurs ont soutenu qu'on en rencontre, exceptionnellement il est vrai, même avant la naissance ; il y aurait donc des tumeurs de la vessie qui seraient congénitales. Le maximum de fréquence a lieu entre quarante, et surtout entre cinquante et soixante ans.

D'une manière générale, aux deux extrémités de la vie prédominent les tumeurs de nature maligne ; cependant aucune époque de la vie n'est à l'abri de telle ou telle forme histologique. La seule donnée exacte à cet égard est que les tumeurs à éléments embryonnaires (myxome, sarcome) se rencontrent surtout dans l'enfance, et que la vieillesse donne naissance particulièrement à la tumeur épithéliale (carcinome, épithélioma). Quant aux tumeurs du type musculaire et surtout du type conjonctif adulte, elles se rencontrent principalement dans l'âge moyen de la vie. Mais je le répète, ces remarques ne sont exactes qu'en tant qu'on envisage l'étiologie en général, et en réalité aucun âge n'est à l'abri de tel ou tel type histologique.

Antécédents. — Contrairement à ce qu'on a dit jusqu'ici, mes observations me portent à croire que sur ce point les tumeurs vésicales diffèrent peu de celles développées en d'autres régions de l'économie.

La question de terrain, si importante en pathologie générale, joue ici un rôle sans doute moins manifeste que pour les autres localisations, mais pourtant incontestable.

Trois fois j'ai relevé dans les antécédents héréditaires l'existence d'une néoplasie. Dans l'un des cas il s'agissait d'un épithélioma de la vessie ; le père du malade était mort de néoplasie vésicale. Dans une autre observation, l'antécédent avait été un cancer de l'utérus, et dans le troisième cas une tumeur du sein. M. Guyon m'a dit avoir observé un fait analogue, mais il ne croit pas à l'hérédité. Je suis persuadé que si l'on cherchait avec plus d'attention, on arriverait à se convaincre que les néoplasmes de la vessie, tout comme ceux des autres organes, peuvent reconnaître une origine atavique.

L'arthritisme, auquel mon maître, M. Verneuil, accorde une si grande importance en tant que terrain favorable à l'éclosion

des néoplasies, l'arthritisme est très fréquent chez les malades atteints de tumeurs vésicales. Par contre, je puis certifier que dans aucune de mes observations je n'ai relevé chez le malade ou ses ascendants la diathèse scrofuleuse. On conçoit que, dans les cas où le diagnostic est douteux, la connaissance de ces faits puisse apporter un certain secours.

Les affections inflammatoires ou autres de la vessie ne semblent avoir aucune influence sur le développement des néoplasies vésicales. Il suffit, pour s'en convaincre, de considérer l'énorme fréquence des cystites ou d'autres affections de la vessie. Du reste, malgré la constatation dans un certain nombre de cas des symptômes rappelant de près ou de loin la cystite et se manifestant longtemps avant l'apparition d'une tumeur, on peut dire que jamais néoplasie vésicale ne se développe au *cours* d'une cystite aiguë ou chronique, ni, en général, au *cours* d'une affection quelconque de la vessie. C'est du moins la remarque que j'ai toujours faite dans mes observations personnelles. Seule la lithiase vésicale fait exception à cette règle, et encore la présence d'un calcul à l'intérieur d'une vessie habitée par un néoplasme a-t-elle toujours été constatée simultanément à l'existence de ce dernier, en sorte qu'il est très difficile d'affirmer que le calcul a précédé la tumeur. Bien au contraire, quand on considère les nombreuses conditions favorables à la formation de concrétions intra-vésicales que crée la néoplasie, avec ses anfractuosités, ses débris épithéliaux, etc., on est tout porté à croire que le calcul s'est développé secondairement. Et de fait, on trouve parfois à sa surface des rigoles, des stalactites indiquant une sorte d'engrainement entre lui et la tumeur.

Les considérations précédentes constituent autant d'arguments à invoquer contre la théorie qui prétend expliquer par une simple « irritation » la genèse des néoplasmes.

Localisation. — Les tumeurs de la vessie, dans l'immense majorité des cas, se développent primitivement à l'intérieur de ce réservoir. Rarement la néoplasie y pénètre par propagation d'une tumeur de voisinage. On a pú noter cette propagation à

la suite d'un cancer de l'intestin, d'un sarcome du bassin, d'une carcinose prostato-pelvienne diffuse, d'un épithélioma du rectum ou du vagin; mais ce sont là des cas exceptionnels. La propagation d'un épithélioma du col de l'utérus au bas-fond de la vessie est un peu moins rare, sans être cependant aussi fréquente qu'on l'a dit. Pour ma part, je ne l'ai observée qu'une seule fois. Au surplus, tous ces faits n'ont aucune portée pratique. Tous les cancers secondaires (par propagation) de la vessie sont inopérables; quant à l'infection à distance, autrement dit la métastase, dans la vessie d'un épithélioma éloigné, je n'en connais aucun exemple bien probant.

En définitive, les connaissances étiologiques que nous possédons sur les néoplasmes de la vessie se réduisent à quelques constatations cliniques banales et dont la pathogénie des tumeurs en général ne saurait guère tirer parti. C'est à peine si quelques auteurs se sont préoccupés d'éclairer par des constatations anatomo-pathologiques ou microbiennes, la genèse des néoplasmes vésicaux dont ils rapportaient l'observation. Dans le chapitre qui va suivre, comme je le disais au début de celui-ci, je ne ferai guère qu'appliquer aux tumeurs de la vessie les notions pathogéniques fournies par l'étude générale des tumeurs.

TROISIÈME SECTION

ANATOMIE PATHOLOGIQUE

DES TUMEURS DE LA VESSIE

I

APERÇU GÉNÉRAL SUR LES TUMEURS DE LA VESSIE

Les tumeurs de la vessie ressemblent, au point de vue de leur structure et de leur origine histogénique, aux néoplasmes qu'on rencontre dans d'autres régions de l'économie. Mais leur localisation vésicale leur imprime un cachet spécial, cachet tel qu'il nous permet non seulement de les réunir dans une description générale, mais de diagnostiquer par l'examen d'un seul fragment et sans autre renseignement, l'organe qui leur a donné naissance.

L'origine allantoïdienne de la vessie, les particularités de sa structure histologique expliquent, ainsi qu'on va le voir, certains caractères communs à la plupart des tumeurs vésicales malignes et à un certain nombre de tumeurs bénignes.

L'ordre que j'ai suivi dans la description des néoplasmes de la vessie, en particulier, me servira pour tracer à grandes lignes leur étude en général.

Volume des tumeurs de la vessie. — Rien n'est plus variable que le volume d'une tumeur vésicale. Depuis le simple filament, depuis la petite tumeur du volume d'un grain de raisin jusqu'aux dimensions énormes d'une tête de fœtus, nous trouvons une série d'intermédiaires. L'exagération du volume de la tumeur entraîne pour la cavité vésicale des modifications dont les conséquences sont faciles à comprendre. Cette cavité peut se trouver réduite au point de n'admettre plus que quelques grammes de liquide. Elle peut se trouver divisée en deux loges par suite du développement du néoplasme s'élevant sur le milieu de la base. Si l'implantation a lieu sur une des faces latérales, la vessie prend de l'extension du côté opposé et devient tout à fait difforme.

D'une façon générale, les petites tumeurs sont d'essence bénigne, les tumeurs volumineuses et celles de dimensions moyennes appartiennent aux types d'origine épithéliale. Cependant, il existe de nombreuses exceptions à ces deux propositions, et l'on rencontre des épithéliomas très petits à côté de myomes ou de fibromes d'un volume considérable. Lorsqu'il existe un certain nombre de néoplasmes dans une même vessie, on en trouve toujours un ou deux qui dépassent en volume leurs voisins. Ils peuvent être considérés comme les premiers dans l'ordre de développement. Les gros néoplasmes sont généralement uniques, les néoplasmes multiples prennent ordinairement de petites dimensions, comme si la force de prolification disséminée sur chacun d'eux s'opposait à un développement exagéré. Je reviendrai dans un instant sur le nombre des tumeurs de la vessie.

Insertion sur la paroi vésicale. — Considérés dans leur mode d'implantation sur la paroi vésicale, les néoplasmes peuvent être divisés en *tumeurs sessiles* et *tumeurs pédiculées*. Ces deux formes répondent à un type de végétation *en par-*

tie ou en totalité exogène et forment saillie dans la cavité de la vessie. Opposée à celles-ci, il existe une *forme infiltrée* n'ayant aucune tendance à végéter à la superficie, mais poussant des prolongements dans la profondeur de la paroi qu'ils envahissent en l'épaississant. Entre les deux formes précédentes et la forme infiltrée, nous trouvons une série de néoplasmes intermédiaires, qui ont de la tendance à se ramifier par l'intermédiaire de racines dans l'épaisseur de la paroi, en même temps qu'elles forment tumeur à la surface de la muqueuse vésicale.

En considérant leur mode d'insertion sur la vessie, on peut, avec M. Guyon, diviser les tumeurs en *infiltrées, pédiculées* et *implantées*. Les deux premières épithètes sont faciles à comprendre. Quant à la tumeur implantée, il faut entendre par cette désignation une néoplasie simplement posée sur la muqueuse, faisant corps avec elle, saillante dans la cavité, sans pédicule, mais aussi sans infiltration avancée des parois de la vessie.

Configuration. — La partie saillante de la tumeur vésicale se coiffe souvent, on peut même dire communément, de végétations papillaires, filamenteuses ou dendritiques qui masquent quelquefois la nature intime de la tumeur. Les végétations peuvent s'implanter isolément dans la cavité de la vessie, plus ou moins loin du néoplasme ; bien plus, elles peuvent exister en dehors même de tout néoplasme et représenter dans une vessie enflammée un produit d'irritation. Il y a là de la part de la muqueuse vésicale une particularité qui la distingue des autres muqueuses de l'économie. Cette propriété de la vessie de donner facilement naissance à des franges papillaires doit être d'ordre embryologique et lui vient sans doute de son origine allantoïdienne. Il en est de la muqueuse vésicale comme de la cellule adipeuse lorsque celle-ci, par un retour atavique, reprend ses caractères de cellule conjonctive en abandonnant sa graisse.

Rien d'étonnant donc que l'excitation formative qui détermine la naissance de la tumeur provoque elle-même la forma-

tion de franges, soit sur le point où l'irritation se manifeste à son maximum, c'est-à-dire à la surface de la tumeur, soit à côté d'elle, sur et aux dépens de la muqueuse.

C'est pour cette raison, et pour d'autres que je ferai connaître, après l'étude des tumeurs épithéliales de la vessie, qu'on rencontre rarement des néoplasmes dont la superficie soit lisse. La plupart présentent une surface irrégulière recouverte de saillies donnant à la tumeur un aspect varié. Telle sera simplement framboisée, comme grenue ; telle autre ressemblera à un oursin ou bien à une aigrette ; il en est qui sont comparables à une pierre recouverte d'algues marines aux végétations multiples et luxuriantes. Enfin, toute une catégorie offrent une surface comparable à un chou-fleur, présentant des hachures, des fentes qui les divisent en un grand nombre de lobes frangés, se réunissant tous sur une même large base.

Les fines végétations papillaires, réunies par touffes à la surface de la muqueuse, peuvent représenter à elles seules la maladie. Il n'existe pas de tumeur proprement dite. Mais, par contre, les mêmes groupes de végétations peuvent s'implanter dans une vessie dont toute l'épaisseur est infiltrée par la néoplasie ; la villosité n'est dans ce cas que le décor superficiel d'une affection dramatique cachée dans la profondeur de la paroi vésicale.

L'importance des végétations papillaires est telle qu'il me paraît utile de leur consacrer une courte description d'ensemble.

Les villosités peuvent surmonter une tumeur ou en être complètement indépendantes. Quand elles naissent à la superficie du néoplasme, « elles ressemblent à ces actinies aquatiques qui poussent sur les pierres au bord de la mer » (Küster). Quand elles siègent à une certaine distance de la tumeur, elles peuvent occuper un point quelconque de la cavité vésicale, mais elles se localisent volontiers sur les saillies dues à l'hypertrophie du muscle vésical, au pourtour des uretères ou à leur voisinage ; la base est la région qui leur donne le plus souvent naissance. Lorsqu'il existe une cellule vésicale, on les

voit quelquefois faire le tour de son orifice, l'encadrant d'une sorte de couronne. Plus rarement, le même phénomène peut s'observer du côté de l'uretère. En dehors de la multiplicité des vaisseaux et de la présence de papilles au niveau de ces différentes régions (base et orifices de la vessie), je ne vois pas de raison déterminante pour la localisation de ces végétations. Sur ces divers points, elles peuvent se présenter également sous forme de touffes à filaments serrés les uns contre les autres, leur donnant un aspect spongieux.

Leur longueur est variable. Quelques-unes dépassent 4 à 6 centimètres ; d'autres sont à peine visibles, même quand on place les pièces dans l'eau. Leur forme est également très variable : cylindriques, aplaties, digitiformes, coniques, en massue, etc ; elles peuvent enfin être simples, bifides, multifides. Pour bien voir ces détails macroscopiques, il est bon d'arracher avec une pince quelques-unes de ces villosités, de les porter sur une lame porte-objet, et de les soumettre à un courant d'eau de manière à écarter leurs ramifications, puis de les écraser sous une lamelle couvre-objet, et de les examiner avec un très faible grossissement. On peut également les étudier sous l'eau, à la loupe, sans aucune espèce de préparation.

La structure de ces productions villeuses a été faite, en partie, à propos du cancer et de l'épithélioma. Celles qui n'ont pas de connexion avec la tumeur se trouvent sur la paroi vésicale relativement saine mais enflammée, et sont composées d'un axe conjonctif (tissus adulte ou embryonnaire) contenant un ou plusieurs vaisseaux, et tapissé par un épithélium analogue à celui de la vessie. Le tissu conjonctif est quelquefois si peu abondant que Rindfleisch a pu prétendre que l'épithélioma s'attachait directement sur les vaisseaux.

Tous les auteurs qui ont écrit sur cette matière se sont demandé pour quelle raison la vessie, qui manque de papilles, produisait cependant des formations pareilles.

Whitehead et Pollard font valoir un argument d'ordre atavique : le développement de la vessie aux dépens de l'allantoïde, qui est, comme on le sait, villeuse. C'est là un argument qui me paraît de première importance. Toutefois, la

présence de papilles dans la plupart des vessies saines que j'ai examinées semble une raison suffisante de leur multiplication dans les cas morbides. Mais ces papilles n'existent guère à l'état physiologique, qu'au niveau du trigone et du bas-fond, de telle sorte que celles qui se développent ailleurs que sur cette région ne seraient pas passibles de cette explication.

Couleur. — La couleur des tumeurs de la vessie est variable. En général, elles offrent une teinte d'un gris rosé. Suivant leur état de vascularisation ou de congestion, cette coloration va quelquefois jusqu'au rouge sombre. Des épanchements sanguins peuvent lui donner une couleur d'un rouge violacé, n'occupant généralement qu'une partie du néoplasme.

Implantation des tumeurs sur la paroi vésicale. — Les tumeurs de la vessie, avons-nous dit, étaient pédiculées, sessiles ou infiltrées. La description précédente s'appliquant à leur partie saillante, étudions de plus près leur mode d'insertion sur la vessie.

1° *Tumeurs pédiculées.* — Le pédicule est généralement court; un ou deux centimètres, telle est sa dimension habituelle; quelquefois, cependant, il peut acquérir une longueur considérable. On a pu en observer qui dépassaient 4 centimètres. Le pédicule est généralement cylindrique, quelquefois un peu aplati, plus rarement lamelleux et membraniforme. Très exceptionnellement on a vu une tumeur attachée par deux pédicules à la paroi vésicale ; je n'en connais qu'un seul exemple. L'épaisseur du pédicule est variable. Il en existe de tellement minces qu'ils finissent par se rompre; la tumeur devient alors libre dans la vessie. D'autres sont tellement épais qu'ils méritent à peine le nom de pédicules. L'épaisseur du pédicule varie en général en raison inverse de sa longueur. Un pédicule très long est généralement fort mince. Cependant, un pédicule très court n'est pas toujours très épais.

Fig. 1, 2, 3, 4, 5, 6.

DIAGRAMMES MONTRANT LA CONFORMATION ET LE MODE D'INSERTION DES NÉOPLASMES DE LA VESSIE

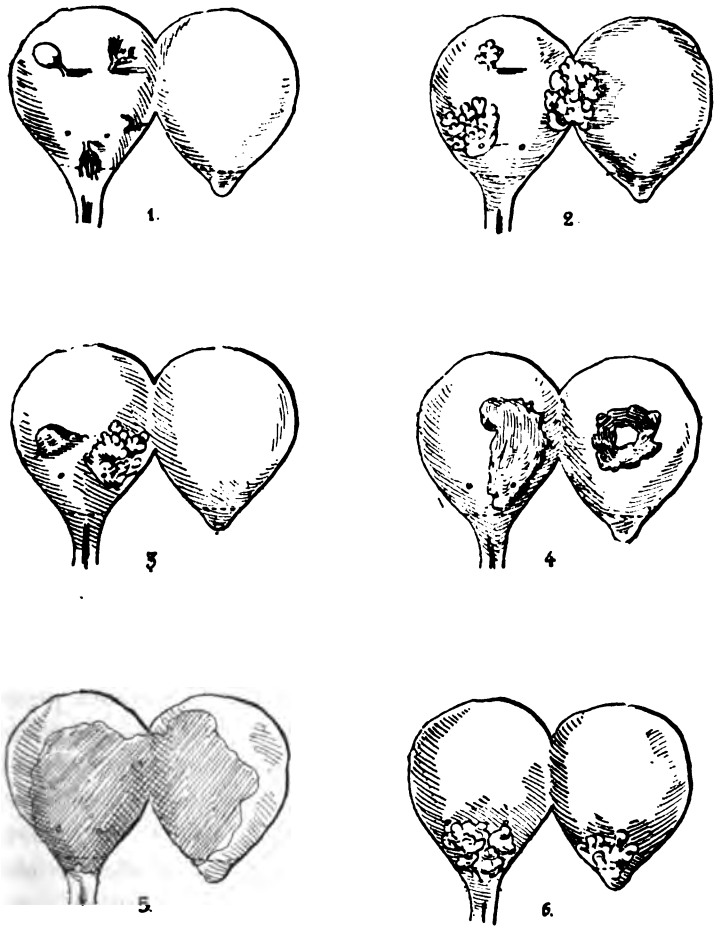

1. Tumeurs pédiculées, villeuses et lisses. — 2. Tumeurs en choux-fleur présentant une tendance à la pédiculisation. — 3. Tumeurs sessiles. — 4. Plaque cancéreuse. Perforation du sommet de la vessie. — 5. Infiltration cancéreuse. — 6. Type d'insertion cervicale. (Schémas d'après nature, dessin de Trichet.)

Le pédicule est surmonté par la tumeur proprement dite. Il se continue avec elle sans ligne de démarcation, mais les limites de l'un à l'autre peuvent être assez nettes. Plus souvent cependant la tumeur paraît être un épanouissement du pédicule, notamment lorsqu'elle est frangée ou villeuse. Plus rarement le pédicule est recouvert sur toutes ses faces de végétations qui en masquent le contour. Au cours d'une opération, le plus simple est d'abraser la partie saillante de la tumeur; on découvre alors le pédicule et l'on peut se rendre compte de ses caractères et de ses connexions avec la paroi vésicale.

L'insertion vésicale du pédicule mérite de nous arrêter un instant. Tantôt il vient se fixer sur la paroi simplement, comme s'il s'agissait d'un prolongement à la muqueuse, sans dépasser celle-ci en profondeur et sans être accompagné d'induration périphérique. C'est là un fait d'une haute importance. Si, en effet, on saisit le pédicule entre les doigts et qu'on lui imprime des mouvements, on peut voir que la muqueuse glisse facilement sur les parties profondes. En explorant avec le doigt la partie sur laquelle il se greffe ainsi que les parties périphériques, on les trouve vierges d'induration. A ces différents caractères on reconnaîtra une tumeur bénigne, du moins une tumeur bénigne qui n'a pas dégénéré dans ses parties profondes et n'a pas infiltré la paroi de la vessie.

Dans d'autres cas, et ce sont les plus nombreux, le pédicule appartient à une tumeur de nature maligne; il s'avance profondément dans l'épaisseur des parois de la vessie et est accompagné d'une induration périphérique. En le saisissant entre les doigts, on ne peut plus imprimer des mouvements à la muqueuse sous-jacente; celle-ci semble accolée aux parties profondes. A l'exploration digitale, on trouve que la paroi vésicale autour de son insertion est indurée, infiltrée par le néoplasme. Il existe là une sorte de disque d'induration qui dépasse de toutes parts l'aire du pédicule.

Ces caractères du pédicule qui appartiennent, je le répète, à la tumeur maligne, ne se rencontrent généralement que dans

les néoplasies un peu avancées en âge. Les jeunes tumeurs n'offrent pas ces particularités avec autant d'évidence au simple toucher ; pour se rendre compte de l'état de la paroi sous-jacente il faut avoir recours à l'examen microscopique.

2° *Tumeurs sessiles.* — Quelle que soit la forme de la partie libre (frangée, végétante, arrondie, etc.), le point d'implantation des tumeurs sessiles offre avec la vessie des rapports analogues aux précédents. Parmi ces tumeurs, celles qui appartiennent à la catégorie des néoplasmes bénins sont simplement posées sur la paroi vésicale qui conserve autour d'elle les caractères de souplesse et de mobilité. Quelquefois la muqueuse passe sur le néoplasme sans même contracter des adhérences, et l'on peut la faire glisser sur lui. Des adhérences peuvent exister, d'ailleurs, sans que la tumeur doive pour cela appartenir à la catégorie des néoplasies malignes. Quelquefois, enfin, le néoplasme est mobile sur les parties profondes et c'est là un caractère qui permet de prévoir son énucléabilité. Mais, je le répète à dessein, le caractère le plus important des tumeurs bénignes tiré de leur mode d'insertion sur la vessie est dérivé de la souplesse, et de l'absence d'induration des parties péri-néoplasiques de la paroi vésicale. Par contre, dans la tumeur maligne, l'infiltration cellulaire détermine l'induration de la paroi en profondeur et superficiellement dans une certaine étendue. On peut s'assurer, par le toucher au cours d'une opération, ou à l'autopsie, que la paroi vésicale sous-jacente indurée fait en réalité partie de la néoplasie, laquelle se prolonge dans son épaisseur en s'avançant plus ou moins loin. Autour de l'insertion de la tumeur maligne sessile on constate une auréole, une sorte de disque d'induration.

3° *Tumeurs infiltrées.* — Indépendamment des formes sessile et pédiculée, il existe, avons-nous dit, une troisième variété, la tumeur infiltrée. Dans cette forme il n'y a plus de base d'implantation à considérer, la tumeur tout entière se développe dans l'épaisseur de la paroi vésicale, en envoyant au loin des prolongements. La paroi s'indure, augmente d'épaisseur,

si bien que dans certains cas la vessie est transformée sur une grande étendue en une masse néoplasique. Qu'avec une pareille infiltration il existe une tumeur saillante ou des touffes papillaires, ces productions exogènes deviennent, on le conçoit, quantité négligeable au point de vue du pronostic. La forme infiltrée, ai-je besoin de le dire, appartient à la catégorie des tumeurs malignes.

Fig. 7.

SCHÉMA GÉNÉRAL DES TUMEURS DE LA VESSIE

ORIGINE DU NÉOPLASME PAR RAPPORT AUX TUNIQUES DE LA VESSIE — ÉVOLUTION EXOGÈNE OU ENDOGÈNE

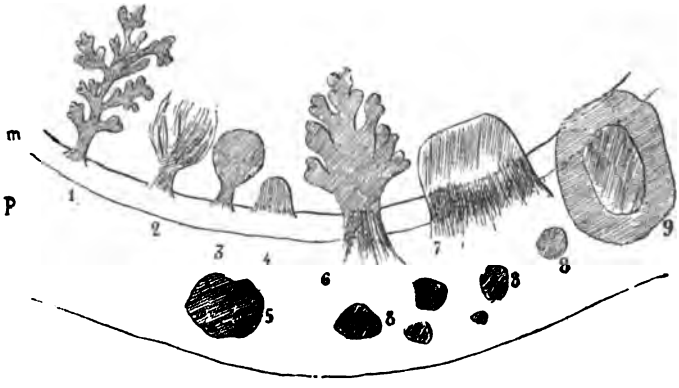

M. *Muqueuse vésicale.* — P. *Tunique celluleuse et musculeuse.*

1, 2, 3, 4. Tumeurs bénignes. — 5, 6, 7, 8. Tumeurs malignes. — 1, 2, 3, 4, Évolution exogène. — 6, 7. Évolution exogène et endogène. — 5, 8. Évolution endogène. — 1. Type de végétation dendritique. — 2. Papillome en forme d'aigrette. — 3. Tumeur pédiculée à surface lisse. — 6. Épithélioma végétant. — 7. Tumeur squirrheuse infiltrée. — 8. Noyaux d'infiltration. — 9. Tumeur (partie centrale foncée) entourée d'un disque d'infiltration épithéliale (partie périphérique plus claire.)

Pour terminer l'étude du mode d'insertion des tumeurs sur la paroi vésicale, j'ajouterai quelques mots d'explication sur la formation du pédicule.

Les tumeurs infiltrées ou sessiles de la vessie ne diffèrent en rien dans leur évolution anatomique des néoplasies analogues des autres régions de l'économie. Il n'en est plus de même

des tumeurs pédiculées; dans la vessie, chose très particulière, non seulement la tumeur pédiculée est fréquente, mais on voit souvent son pédicule acquérir une longueur démesurée. C'est une particularité que les néoplasmes vésicaux partagent, en l'exagérant encore, avec certaines tumeurs de l'intestin. Quelle est donc la raison qui permet à la néoplasie de se pédiculiser, et pourquoi le pédicule tend-il à s'allonger? Pour répondre à cette question prenons pour exemple un néoplasme bénin et suivons-le dans son évolution anatomique. La tumeur naît aux dépens de la muqueuse ou bien aux dépens des tissus sous-jacents à cette membrane. Une fois qu'elle a acquis un certain volume, elle fait saillie du côté de la cavité vésicale. En effet, à l'état de repos de l'organe, la tumeur trouve moins de résistance de ce côté que du côté de la paroi vésicale, et tend naturellement à se développer dans la cavité. A l'état de contraction (miction), les conditions sont encore plus favorables à ce mode de développement. Le néoplasme, serré de toutes parts par la paroi contractée, tend à s'énucléer vers l'intérieur de la vessie. Ainsi, dans les deux cas, le néoplasme tend surtout à s'accroître du côté de la cavité vésicale. Ce n'est pas tout. De contraction en contraction, il finit par devenir libre de toutes parts, sauf du côté de ce qui sera plus tard son pédicule. Cette évolution une fois obtenue, un troisième facteur entre en ligne, le *courant urinaire*, qu'on me passe l'expression. La vessie, en effet, vide son contenu dans une direction déterminée, du côté de l'urèthre. La tumeur est entraînée dans le même mouvement et tend à se rapprocher de l'urèthre ; à chaque contraction, elle doit donc s'allonger un peu dans ce sens. Or comme elle s'est coiffée de la muqueuse, à un moment donné cette muqueuse se laisse étirer et commence à fournir, à ses dépens, le manchon du pédicule. Le reste est facile à comprendre. Le pédicule devient de plus en plus long, au point de permettre parfois à la tumeur de venir toucher le col de la vessie. Si la tumeur est sous-muqueuse, comme un myome ou un fibrome, et qu'il reste encore des adhérences entre la couche vésicale qui lui a donné naissance et le néoplasme lui-même, dans la constitution

du pédicule on trouvera non seulement la muqueuse qui en fait nécessairement partie, mais les brides provenant de la couche dans laquelle la tumeur a primitivement pris naissance. C'est, en effet, ce qui a lieu.

La théorie que je propose, et qui me paraît répondre à la réalité des faits, nous explique aussi pourquoi la plupart des tumeurs pédiculées, ou tout au moins celles à long pédicule, siègent à la base de la vessie, là où la résistance de la paroi, beaucoup plus grande que partout ailleurs, ne permet pas au néoplasme d'évoluer vers l'extérieur, et où le *courant urinaire* à son maximum, facilite son développement dans la cavité de la vessie.

J'ai dit plus haut que les tumeurs vésicales pédiculées étaient comparables à certaines tumeurs de l'intestin. Je suis persuadé que, au point de vue pathogénique, les choses doivent se passer identiquement dans les deux cas.

Dans la théorie précédente nous trouvons aussi l'explication de la tendance qu'offrent la plupart des tumeurs de la vessie à proliférer vers l'intérieur. Les différentes variétés de tumeurs épithéliales notamment, (épithéliomas, carcinomes, papillomes), une fois leur saillie déterminée par suite d'une résistance moindre du côté de la cavité, sont sollicitées à s'y épanouir. Mais comme d'autre part les tumeurs malignes prolifèrent dans tous les sens, l'infiltration de la paroi est inévitable. La formation exogène et la formation endogène marchent simultanément, mais la première dans des conditions beaucoup plus favorables, d'où l'épanouissement et la végétation luxuriante vers la partie libre de la tumeur.

Dans certains cas, l'épithélioma, aussi pédiculisé qu'une tumeur bénigne, s'implante sur une paroi relativement peu infiltrée. Ces cas sont passibles de la même explication. Supposons que la prolifération se fasse sur une partie restreinte de la muqueuse, par suite d'un certain degré de résistance que lui offrent les tissus pour s'étendre en largeur ou en profondeur; une fois libre dans la cavité, la tumeur, entraînée par le courant urinaire, se développera particulièrement dans cette direction et prendra un long pédicule. Quelquefois même toute

BOSTON MEDICAL
FEB 21 1921
LIBRARY

la tumeur n'est représentée que par une sorte de pieu implanté sur la paroi de la vessie. Dans son ensemble, elle n'est constituée que par un pédicule. M. Albarran a rapporté dans son livre une belle observation de ce genre.

A ces conditions favorables à la prolifération cavitaire joignons la tendance que présente la muqueuse de la vessie, de par son origine allantoïdienne, à former des végétations, et nous aurons l'explication du développement des franges papillaires dont se couvre la surface d'un grand nombre de tumeurs vésicales.

Consistance. — Les tumeurs de la vessie sont en général friables. Il existe peu d'exceptions à cet égard ; ce sont surtout les tumeurs bénignes, comme les fibromes et les myomes, qui sont les plus consistantes. Dans quelques cas exceptionnels, la tumeur paraît avoir offert la dureté de l'os, dont elle aurait présenté la structure. Je dois avouer que ces cas, dont on trouvera la relation plus loin, sont tellement anciens qu'ils laissent quelque doute dans l'esprit. Ordinairement, les néoplasmes de la vessie sont mous et parfois d'une friabilité telle qu'ils se laissent effriter sous la simple action d'un filet d'eau. Quelquefois le néoplasme offre une consistance sensible, mais insuffisante pour permettre à l'opérateur de le saisir en plein tissu, avec une pince ou un tenaculum, sans amener sa déchirure. D'où l'indication de faire porter ces instruments aussi près que possible de la paroi vésicale, et même sur la paroi sous-jacente au néoplasme.

Nombre. — Les néoplasmes de la vessie ont une certaine tendance à la multiplicité, surtout ceux d'origine épithéliale, sans doute en raison de la facilité avec laquelle elles contaminent les parties voisines. Au contraire, les tumeurs bénignes, telles que le fibrome ou le myome, se rencontrent habituellement à l'état isolé. — Fenwick a relevé 40 °/₀ de tumeurs multiples ; Albarran, d'après ses statistiques, réduit ce nombre à 25 °/₀. Les végétations coiffant la surface de la tumeur ou directement implantées sur la paroi vésicale mises

à part, on trouve assez fréquemment deux ou trois tumeurs dans la vessie. Mais, dans certains cas, ce nombre est considérablement dépassé. Dans un cas de Frisch il n'en existait pas moins de quinze. — Un fait important à noter est que *les tumeurs multiples présentent toujours la même structure*

Fig. 8.

DIAGRAMME DE LA VESSIE

DIVISION RÉGIONALE DE LA CAVITÉ VÉSICALE

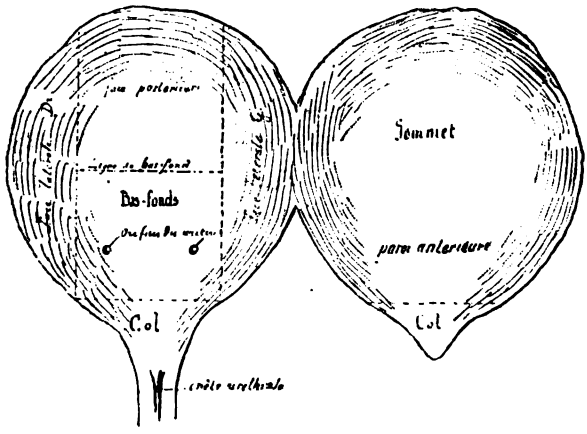

histologique. Dans les observations que j'ai pu examiner, je n'ai jamais trouvé d'exception à cette règle ; quelques auteurs cependant soutiennent le contraire. Je leur en laisse toute la responsabilité.

Siège. — L'analyse des observations montre que toutes les régions de la vessie sont susceptibles de donner naissance à un néoplasme ; aucun point n'est à l'abri de l'infection. Cependant, la moitié inférieure de l'organe est bien plus souvent affectée que la moitié supérieure, et dans cette moitié inférieure la base de la vessie (trigone et bas-fond réunis) est par excellence le lieu d'élection des néoplasies. C'est ce que

M. Guyon exprime en comparant la vessie à une boîte dans le fond de laquelle on doit trouver l'objet déposé. La raison de cette localisation spéciale me paraît résider dans un ensemble de conditions qu'il importe de faire ressortir.

J'ai déjà dit que la vessie, du fait de son origine embryonnaire, avait de la tendance à donner naissance à des productions villeuses, comme son ancêtre l'allantoïde. Question d'héré-

Fig. 9.

RÉGION PAPILLAIRE DE LA VESSIE

COUPE FRONTALE. — FAIBLE GROSSISSEMENT.

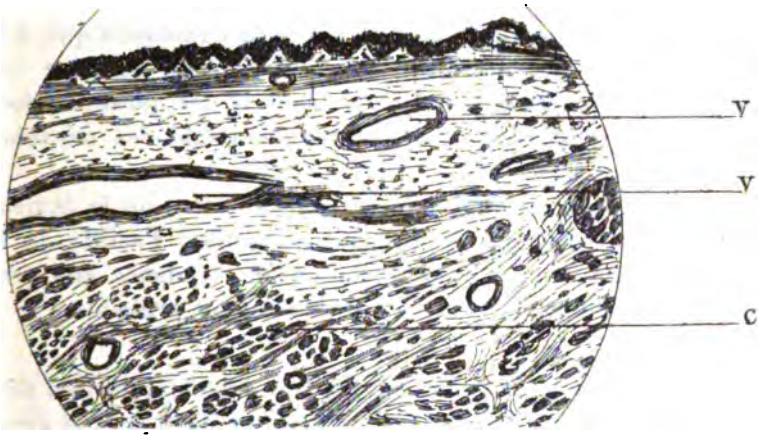

V, V. Vaisseaux dilatés. — C. Lobules musculaires.

(Dessin de Trichet.)

dité directe. Cette tendance se trouve réalisée à son maximum au niveau de la base où la vessie, à l'état normal, présente ordinairement des glandes et des papilles. La vascularisation y est incomparablement plus riche que sur les autres parois. La stase sanguine, de par la situation déclive de cette région, y trouve aussi des conditions beaucoup plus favorables. Le réservoir urinaire est assimilable au gros intestin où les déchets organiques s'accumulent et séjournent avant d'être rejetés au dehors. Il est même intéressant de compa-

rer à ce point de vue la vessie à l'uretère et à l'urèthre, si rarement atteints de néoplasme et dans lesquels l'urine ne saurait séjourner longuement. Pendant son séjour dans la vessie, l'urine laisse déposer sur le bas-fond et le trigone les agents infectieux qu'elle est susceptible de contenir à un moment donné. Le fait n'est-il pas certain pour la tuberculose, dont les colonies bacillaires affectent particulièrement la base de l'organe, aussi bien que pour les autres états inflammatoires d'origine microbienne? Les microbes déterminant les néoplasies, s'ils existent, doivent avoir la même tendance à coloniser vers la partie la plus déclive de l'organe, d'où la prédilection des tumeurs pour la base. Est-ce l'urine qui constitue le véhicule des agents « *ongogènes* » ou est-ce la circulation qui, à la faveur de quelque déchirure vasculaire, vient déposer ces germes dans la paroi vésicale? Ce sont là des questions dont la solution exigerait la connaissance préalable des microbes du cancer.

Les conditions qui déterminent la localisation de la tumeur peuvent être résumées de la façon suivante : Facilité de la stase sanguine vers la base de la vessie; tendance aux productions papillaires; colonisation microbienne probable.

Structure. — Sans doute, la structure histologique des néoplasmes vésicaux pourrait être étudiée à un point de vue général. Mais, cette structure, à part les particularités déjà signalées, n'offre rien de spécial à la vessie; aussi, pour éviter des redites, je renvoie le lecteur aux chapitres consacrés à la description des tumeurs en particulier.

II

CLASSIFICATION

Pour terminer cette étude d'ensemble des tumeurs vésicales, il me reste à rappeler de quelle manière les principaux auteurs modernes les ont groupées, soit d'après leurs caractères histologiques ou histogéniques, soit d'après leur mode de développement.

1° Classification histologique.

TUMEURS	Bénignes.	Papillome. Myome. Fibrome. Myxome.
	Malignes.	Epithélioma. Cancer. Sarcome.

C'est la classification de Stein, Whitehead et Pollard, Sabatier de Lyon, Pousson, Jamin (*Dictionnaire de Médecine et de Chirurgie pratique*), Watson. Elle est basée sur la structure générale des tumeurs dans l'économie.

2° Classification basée sur le point de départ de la tumeur.

NÉOPLASIES	du tissu conjonctif muqueux et sous-muqueux.	Papillome. Polypes fibreux. Polypes muqueux. Sarcome.
	du tissu musculaire.	Myome.
	du tissu glandulaire et de l'épithélium.	Adénome. Carcinome.

Küster, Belfield l'ont adoptée ; Küster, un des premiers essaya de grouper méthodiquement les tumeurs de la vessie et contribua à dissiper la confusion où étaient les histologistes à leur égard.

3° Classification basée sur la préexistence ou la néo-apparition du tissu entrant dans la composition de la tumeur.

TUMEURS	Homœoplastiques, toutes les tumeurs bénignes de transition.	
	Hétéroplastiques.	Cancer. Épithélioma.

C'est celle de Thompson.

D'abord, cette classification reproduit l'ancienne division, l'ancienne classification française des tumeurs en pathologie générale ; Thompson l'emprunte aux ouvrages français, en changeant simplement les mots « homœomorphe » en « homœoplastique » et « hétéromorphe » en « hétéroplastique ». De plus, elle pèche par ce fait que *toutes* les variétés de tumeurs admises par l'auteur ne prendraient pas naissance aux dépens d'un élément préexistant. Je ne connais que deux néoplasies de la vessie, rares et encore peu étudiées, qui pourraient justifier l'existence de la classe des tumeurs hétéroplastiques : ce sont le lipome et l'enchondrome. Or, ces deux tumeurs, signalées en France, sont ignorées du chirurgien anglais. Quant aux tumeurs de transition, elles ne résistent pas à l'examen ; on a confondu sous ce nom des fibromes enflammés, des sarcomes, etc.

4° Classification chirurgicale.

TUMEURS	Implantées. Pédiculées. Infiltrées.

C'est celle de M. le professeur Guyon. — Son importance clinique est indiscutable. Elle doit être toujours présente à l'esprit de l'opérateur.

5° Classification histogénique.

Tout récemment (1892), M. Albarran, se basant sur les nouvelles théories histologiques, défendues particulièrement par MM. Bard et Hillemand, a proposé une classification qui a le mérite d'être très scientifique et plus complète que les précédentes. Pour la première fois, nous voyons entrer en ligne l'évolution anatomique normale de la vessie, depuis la période embryonnaire jusqu'à son développement complet, et servir en quelque sorte de base à la classification et à la division des tumeurs. Je n'ai pas cru devoir l'adopter, d'abord parce qu'à mes yeux elle est un peu « forcée »; ensuite à cause de la regrettable confusion qu'elle amène dans l'esprit du lecteur, habitué aux classifications et nomenclatures régnant actuellement en anatomie pathologique générale.

Voici la classification de M. Albarran :

- Tumeurs nées de l'épithélium.
  - Groupe atavique. — Type allantoïdien (papillome).
  - Groupe vésical adulte.
    - Type de revêtement commun (papillomes).
    - Type de revêtement à cellules claires (papillomes).
    - Type glandulaire (kystes, adénomes).
  - Groupe atypique.
    - Épithélioma
      - Lobulé ou tubulé.
      - Cylindrome.
      - Carcinoïde.
      - Réticulé.
      - Myo-Épithélioma.

Tumeurs nées du tissu conjonctif.	Groupe atavique	Sarcome. Myome. Fibro-Myome.
	Groupe adulte.	Fibrome.

Annexe aux tumeurs conjonctives. — Angiomes.

Tumeurs du tissu musculaire.	Groupe atavique.	
	Groupe adulte.	Myome adulte.

Tumeurs Hétérotopiques.	Kystes dermoïdes. Épithéliomas cornés. Chondrome. Rhabdomyome.

Appendice. Kystes hydatiques.

Cette classification, dans le fond, diffère peu d'une de celles que j'ai présentées plus haut, et pourrait être réduite de la façon suivante, en ce qui concerne les tumeurs non hétérotopiques :

Tumeurs d'origine épithéliale.
— conjonctive.
— musculaire.

en tenant compte de ce fait que chacune de ces classes peut donner à la fois naissance à des tumeurs affectant un type embryonnaire et un type adulte avec leurs variétés.

Classification de l'auteur.

Dans mon Mémoire de 1886 j'avais accepté la classification en tumeurs bénignes et malignes, généralement adoptée pour les néoplasmes d'où qu'ils proviennent, en spécifiant toutefois que, en ce qui concerne les tumeurs de la vessie, elle ne con-

cordait pas exactement avec leur évolution clinique. Mais il ne faut pas perdre de vue, malgré le défaut de concordance entre la clinique et l'anatomie pathologique, que, dans la généralité des cas, une tumeur d'essence bénigne comporte *un pronostic* et une intervention bien différents de ceux de la tumeur maligne. C'est pourquoi je me propose, après avoir donné une classification purement anatomique, de résumer en un court tableau les néoplasmes d'essence maligne opposés aux tumeurs d'essence bénigne. A la première classe appartiennent, en effet, les néoplasies qui infiltrent la paroi vésicale en profondeur et en étendue, qui s'accompagnent souvent d'infection ganglionnaire et qui, après opération, récidivent presque toujours. Dans la seconde classe se trouvent réunis des caractères opposés : la néoplasie n'infiltre pas la paroi vésicale, elle n'infecte pas les ganglions et peut guérir définitivement après éradication. En tous cas, si la récidive survient, celle-ci s'opère sous la forme d'une tumeur ordinairement maligne, et différente de la tumeur initiale.

La classification que je propose se fonde sur l'origine et l'évolution anatomique des néoplasies vésicales.

Les tumeurs reconnaissent trois points de départ : 1° L'épithélium de la muqueuse ou de ses glandes; 2° Le stroma de la muqueuse ou le tissu conjonctif sous-jacent; 3° La couche musculaire.

Les tumeurs épithéliales se divisent en deux grandes classes. Les premières se développent à la surface de la muqueuse et s'étalent dans la cavité vésicale sans infiltrer les parois de l'organe. Les secondes peuvent présenter une disposition analogue, c'est même ce qui a lieu habituellement, mais elles ont pour caractéristique d'infiltrer en outre la paroi de la vessie. La première classe comprend des *formations exogènes*, la deuxième des *formations endogènes*.

I. — Tumeurs d'origine épithéliale (ou épithéliomes).

A. Formation exogène.

a Papillome.
b Adénome.

B. Formation endogène, avec ou sans végétation exogène.

1° *Épithélioma pavimenteux.*

a Tubulé.
b Lobulé. Corné (Perlé?).

2° *Épithélioma cylindrique.*

Adéno-épithéliome.

3° *Épithélioma alvéolaire* (*Cancer*).

a Encéphaloïde.
b Squirrhe.
c Colloïde.

Les tumeurs d'origine conjonctive présentent dans la vessie le type embryonnaire ou le type adulte.

II. — Tumeurs d'origine conjonctive.

A. Tumeurs embryonnaires.

1° *Myxome.*

a' Embryonnaire.
b' A cellules étoilées.

2° *Sarcome.*

a' Embryonnaire.
b' Fuso-cellulaire.
c' Mélanique.
d' Télangiectasique.

B. Tumeurs adultes.

Fibrome.

Les tumeurs d'origine musculaire comprennent deux variétés, suivant que le néoplasme se développe dans la cavité ou à la surface de la vessie. — M. Marfan, dans une revue publiée en 1888 dans la *Revue des Sciences médicales,* rapporte un cas de myome à fibres striées, unique jusqu'ici dans la science, appartenant à Livio Vicenzi.

III. — Tumeurs d'origine musculaire.

A. ***Myomes à fibres lisses.***

a' Myome intra-cavitaire.
b' Myome extra-cavitaire.

B. ***Myome à fibres striées.***

A côté des tumeurs précédentes, qui constituent des types quasi schématiques, il existe une série de néoplasmes qui offrent une certaine complexité dans leur structure et, par ce fait, méritent le nom de tumeurs mixtes.

IV. — Tumeurs mixtes.

Myo-épithéliome.
Myo-carcinome.
Myo-sarcome.

Fibro-sarcome.
Fibro-myome.

Myxo-myome.
Myxo-sarcome.
Myxo-épithéliome.

Chondro-sarcome.
Chondro-fibro-myxo-sarcome.

Sarco-épithéliome.

Lympho-sarcome.

Les tumeurs, quelle que soit leur forme histologique, peuvent être envahies par un élément anatomique nouveau, proliférant dans le néoplasme pour son propre compte, d'où la classe des

V. — Tumeurs dégénérées.

A. Par envahissement épithéliomateux.

Myome.
Fibrome.
Sarcome.
Myxome.
Papillome.

B. Par envahissement myxomateux.

Cylindrome.

La dernière classe des tumeurs de la vessie est représentée par le kyste.

VI. — Tumeurs kystiques.

a Kystes épithéliaux.
b Kyste dermoïde.

Sous le titre de néoplasmes rares de la vessie, je citerai quelques observations ayant trait à des néoplasmes exceptionnels, dont les uns me paraissent douteux et les autres, faute de renseignements détaillés, ne permettent pas une description d'ensemble.

Le tableau suivant résume la division des tumeurs d'après leur nature.

I. — Tumeurs bénignes.

a Papillome.
b Adénome.
c Fibrome.
d Myome.
e Kystes.

II. — Tumeurs malignes.

a Épithélioma.
b Myxome.
c Sarcome.
d Toutes les tumeurs mixtes à l'exception du fibro-myome.
e Toutes les tumeurs dégénérées.

Dans tout ce qui précède, nous avons eu en vue les néoplasmes développés à l'intérieur de la vessie. Il est un autre genre de tumeurs, dont il existe un certain nombre d'exemples et qui n'ont pas été classés méthodiquement jusqu'ici : ce sont les tumeurs que j'appellerai *para-vésicales*. J'en développerai plus loin la signification évolutive, et donnerai leur classification.

I

TUMEURS D'ORIGINE ÉPITHÉLIALE

A. — FORMATION EXOGÈNE

1° Papillome de la vessie.

Synonymie : *Fongus bénin Papillome* (Kramer). *Polype villeux. Fibrome papillaire* (Virchow). *Papillome frangée* (Thompson). *Villous Grouths* des Anglais ou *végétations villeuses, Zotten polyp* des Allemands (Küster).

Nous décrirons sous le nom de *papillome de la vessie* des excroissances villeuses, comparables aux papillomes de la peau, réunies sur un pédicule massif, ou implantées directement sur la muqueuse vésicale.

Historique. — C'est seulement dans ces derniers temps que le papillome de la vessie fut nettement décrit, et séparé définitivement des autres tumeurs de cet organe.

Au dire de Stein, dans quelques auteurs anciens (Lusitanus, Sylvius, Kirchner, Rolin, Collison) on trouve la description anatomo-pathologique d'un certain nombre de tumeurs bénignes de la vessie, parmi lesquelles quelques papillomes.

Chopart, le premier, essaya, vers la fin du siècle dernier, de séparer le papillome du chaos des tumeurs vésicales. Certes Chopart confondait le papillome avec d'autres tumeurs de la vessie, mais il eut le mérite de montrer quelques-

uns de ses caractères, tels que, la région de la vessie où il se développe le plus souvent, la forme de la tumeur et même ses rapports avec les parties sous-jacentes de la paroi vésicale.

Au commencement de ce siècle, Richter (1802) et Sömmering (1809), n'admirent que cette variété de polype comme pouvant se développer dans la vessie; mais, dans l'esprit de ces auteurs le terme papillome ou polype a une signification plutôt morphologique qu'histologique. Desault, Marjolin, etc. confondent sous le nom de fongus les diverses tumeurs de la vessie garnies de végétations papillaires.

En 1842, Civiale réunit six observations de carcinome de la vessie. Comme Chopart, il en sépare les tumeurs bénignes. Dans sa description assez confuse, on peut cependant très bien reconnaître quelques-uns des caractères anatomo-pathologiques du papillome, sa situation, sa forme, l'envahissement des parois vésicales, son évolution clinique, etc. L'auteur s'élève contre la dénomination de fongus qu'on donnait alors à toutes sortes de néoplasies vésicales, ce qui ne l'empêche nullement de continuer à faire comme ses devanciers.

Rokitansky fait reculer la description des néoplasmes vésicaux en confondant la plupart des tumeurs bénignes villeuses avec les tumeurs malignes, sous le nom de cancer villeux.

Virchow, au contraire, en 1850, se fondant sur de nombreux examens histologiques, réfute l'erreur de Rokitansky, et propose le nom de fibromes papillaires pour les néoplasmes papillomateux de la vessie, dénomination qui n'a du reste pas prévalu.

En 1870, Molinier tranche définitivement la question; il montre la structure de ces néoplasmes et leur nature, et propose avec Muron, de leur donner désormais le nom d'angiomes villeux « à cause de la quantité considérable de vaisseaux qu'on trouve dans leur épaisseur » (Molinier, *Essai sur le fongus villeux ou angiome villeux de la vessie,* thèse de Paris, 1870) ; Guersuny et Rindfleisch, qui ont écrit sur la question trois ans plus tard, n'y ont rien ajouté.

Depuis 1880, plusieurs auteurs se sont occupés des papillomes de la vessie et ont enrichi la description de Molinier de notions

importantes sur la structure et sur le diagnostic histologique, qui permettent de différencier le papillome du carcinome (Stein, 1881, Rauschenbusch, 1882, Sperling, 1883, Whitehead et Pollard, Küster, 1886).

On a vu plus haut que M. Albarran décrit le papillome dans la classe des tumeurs épithéliales typiques, et distingue deux groupes : *Un groupe atavique* reproduisant dans son évolution anatomique le type allantoïdien, et un *groupe vésical adulte,* comprenant trois variétés, classées d'après la forme de l'épithélioma qui les recouvre. Ces variétés sont : 1° *Type de revêtement commun ;* 2° *Type de revêtement à cellule claire;* 3° *Type glandulaire ou adénome.*

Malgré ces nombreux travaux, la dénomination de fongus vésical n'a pas encore disparu du cadre des tumeurs de la vessie, et nous retrouvons dans des livres classiques de chirurgie générale et même dans quelques traités des maladies des voies urinaires, sous le nom de fongus, des descriptions se rapportant à des cancers villeux, au papillome, ou à d'autres tumeurs. En ce qui me concerne, j'attribue une importance prépondérante à l'élément épithélial dans la genèse du papillome et je n'hésite pas à le considérer comme un épithélioma de formation exogène. Entre autres arguments, qu'on trouvera au cours de cette description, la récidive qui se fait toujours sous forme d'épithélioma en est une preuve.

Sexe, Age. — Le papillome de la vessie paraît être beaucoup plus fréquent chez l'homme que chez la femme. Tous les auteurs modernes s'accordent sur ce point, sauf Stein et Rauschenbusch. La premier a trouvé, sur trente cas analysés par lui, seize femmes, un peu plus de la moitié. Rauschenbusch sur vingt et un cas a noté dix femmes. Pour ces deux auteurs la proportion serait donc à peu près égale dans les deux sexes.

Sperling, sur quarante-deux cas de papillome, n'a trouvé que treize femmes, soit 30 °/₀ ; Thompson, sur quinze cas, note seulement deux femmes, soit 13 °/₀ ; Küster soutient, comme Sperling et Thompson, que le papillome est plus rare chez la femme

que chez l'homme ; il prétend même que chez cette dernière il se montrerait sous forme de villosités solitaires, alors que chez l'homme il s'étend dans la cavité vésicale et présente des villosités multiples.

Sur quarante-sept observations, j'ai trouvé seulement quinze femmes pour trente-deux hommes, soit à peu près moitié moins de femmes que d'hommes.

D'après ma statistique, basée sur l'examen histologique des tumeurs, on voit donc que Rauschenbusch et Stein se sont écartés de la vérité, que Thompson s'est trompé en sens inverse, alors que la proportion indiquée par Sperling se trouve confirmée.

Aucun âge n'est respecté par le papillome. Stein rapporte deux cas survenus à six et neuf mois, Rauchenbusch a observé un enfant qui avait été atteint à l'âge de un an ; d'autre part, Gaillard nous donne une observation de papillome chez un sujet de soixante-dix-sept ans. Mais tous ces cas peuvent être considérés comme exceptionnels. Il est assez rare de rencontrer le papillome avant l'âge de trente ans. L'affection est un peu plus fréquente entre trente et cinquante, mais la période de la vie le plus souvent frappée est celle de la maturité et du déclin ; le chiffre maximum est atteint entre cinquante et soixante-dix ans pour l'homme. Sur les trente-deux cas, j'en trouve vingt-cinq dont l'âge est compris entre ces deux limites.

La femme est frappée entre trente et soixante-cinq ans, et plus spécialement entre trente et quarante.

Ma statistique diffère un peu de celle des auteurs. Ainsi, Hutchinson, Thorne, Atlee, Küster donnent comme âge moyen de trente à soixante ans, sans distinction de sexe. Stein prétend que la maladie se développe plus fréquemment entre trente-deux et cinquante ans ; Klebs, pour qui ces tumeurs surviennent plus fréquemment chez les enfants et chez les adultes, se trompe évidemment. Sa formule est applicable aux polypes muqueux, plutôt qu'aux véritables papillomes.

Avant de procéder à la description anatomo-pathologique du papillome, remarquons qu'il peut exister isolé dans la vessie, constituant à lui seul la maladie (c'est la forme qui me ser-

vira de type pour la description), ou, au contraire, compliquer une autre tumeur quelconque de la vessie, en garnir sa surface et ne représenter qu'une addition négligeable par rapport à la tumeur principale (myome, sarcome, fibrome, épithélioma, etc.) ; ou bien encore compliquer un calcul vésical, une hypertrophie de la prostate.

Les végétations papillaires qui compliquent un calcul ou une hypertrophie prostatique sont certainement des papillomes se développant dans une vessie irritée, et sans relation étroite, de cause à effet. Quant à ceux qui garnissent la superficie d'un autre néoplasme, ce sont des *végétations papillaires*, sur lesquelles je me suis déjà suffisamment expliqué et sur lesquels je reviendrai plus loin. Dans la description qui suit, je n'en tiendrai aucun compte.

Description macroscopique, Siège. — Le papillome de la vessie paraît avoir pour champ principal le trigone et le bas-fond. Les uretères ou l'orifice uréthral sont aussi envahis, mais plus rarement.

Les idées des auteurs diffèrent un peu sur ce point. Rauschenbusch lui reconnaît comme point de départ, par ordre de fréquence : l'embouchure des uretères, le trigone, plus rarement les côtés, la face postérieure ou le bas-fond de la vessie. Sa statistique se base sur vingt et un cas. Stein se rapproche de Rauschenbusch, et, d'après l'examen de trente cas de papillomes villeux, il admet qu'ils s'implantent sur le trigone et au voisinage des uretères, principalement de l'uretère droit. Küster les place, par ordre de fréquence : sur le bas-fond, puis sur le trigone, et particulièrement autour des uretères. D'après lui, ils se développent rarement derrière le col vésical et sur la paroi antérieure. Guersuny soutient également que leur point d'implantation habituel est l'uretère ou son voisinage. Rindfleisch, qui les fait naître exclusivement au niveau du trigone, entre les deux uretères, commet évidemment une erreur (Rindfleisch, *Anat. path.*, p. 383).

Pour vingt-neuf cas de papillomes, avec examen histologique, que j'ai analysés, la répartition était la suivante :

Trigone 12 fois.	Exclusivement sur lui. . .	6 fois.
	Uretère droit	3 —
	Urèthre (voisinage). . . .	2 —
	Urèthre et uretère	1 —
	Bas-fond	3 —
	Bas-fond et trigone. . . .	1 —
	Paroi postérieure.	4 —
	Paroi antérieure	3 —
	Parois latérales	2 —
	Paroi supérieure.	1 —
	Toute la cavité vésicale. .	3 —

Ma statistique se rapproche de celle de Stein et de Küster, elle s'éloigne beaucoup de celle de Rauschenbusch que le hasard a probablement mis en présence d'une série particulière.

Quelques auteurs appellent paroi postérieure le bas-fond de la vessie. Dans ce cas il faudrait attribuer à ce bas-fond un nombre de tumeurs double dans la statistique précédente.

On peut encore voir par cette statistique qu'aucune région de la vessie n'est respectée; je pourrais même citer deux observations, l'une appartenant à Guersuny et l'autre à Rokitansky, dans lesquelles le papillome s'était développé dans une cellule vésicale.

Configuration. — Dans mon Mémoire de 1886, j'ai donné un aperçu anatomique sur la structure de la muqueuse vésicale. Mes recherches histologiques, dès cette époque, m'avaient conduit à admettre l'existence de papilles dans la vessie. L'existence de ces papilles, déjà signalée avant mon travail, a été confirmée depuis par de nombreux auteurs.

Conformément à sa définition, le papillome résulte, à mon avis, d'une hypertrophie des papilles, tout comme les papillomes de la surface cutanée ou d'autres muqueuses.

On peut reconnaître trois formes à la production papillaire de la vessie :

1° Villosités simples;

2° Villosités supportées par un pédicule (polyte villeux) ;

3° Crêtes développées aux dépens de la muqueuse (papillome coronoïde).

A. *Villosités simples.* — Ce sont des filaments qui naissent de la superficie de la muqueuse vésicale pour s'étaler dans sa cavité.

Fig. 10.

PAPILLOME DE LA VESSIE

PREMIÈRE VARIÉTÉ

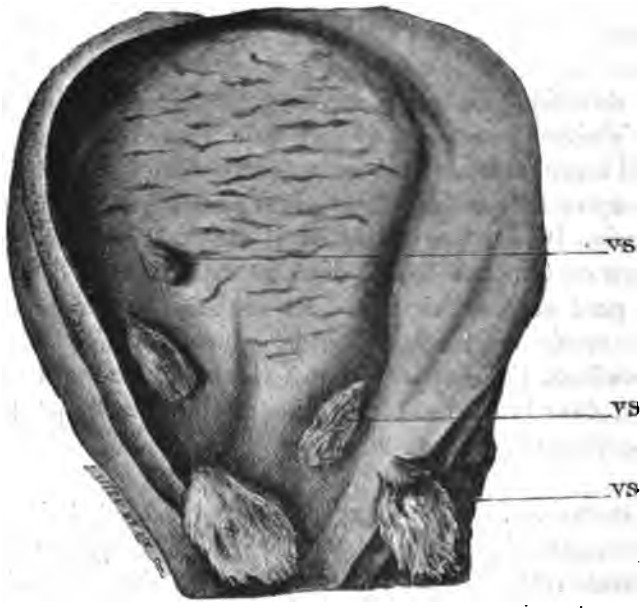

VS. Villosités implantées sur la paroi vésicale.
(Réduction au 1/2. Dessin de Barraud.)

Ces filaments sont ordinairement réunis par groupes formant des touffes plus ou moins épaisses qui ont été comparées à de la mousse fine. Elles sont séparées les unes des autres par des portions de vessie absolument saines. Plus rarement, on trouvera ces villosités implantées dans la cavité sur une grande étendue

ou sur la totalité de la paroi ; serrées les unes contre les autres, elles donnent à la face interne de la vessie l'aspect du velours ou mieux celui d'une pelisse. Les papilles présentent une *longueur* très variable. Il en est qui ne dépassent pas quelques millimètres ; d'autres présentent un développement exagéré et atteignent quelquefois jusqu'à dix centimètres. C'est surtout lorsqu'elles sont disposées par groupes qu'elles tendent à prendre un grand développement. Lorsqu'au contraire elles s'étendent sur une grande surface, elles restent tellement courtes que, si l'on ne prend soin de plonger la vessie sous l'eau, elles peuvent passer inaperçues. La face interne de la vessie prend alors un aspect velouté. Des villosités nombreuses et implantées par groupes à une petite distance les unes des autres, donnent à la muqueuse vésicale l'apparence d'une cavité péricardique atteinte d'inflammation avec production de néo-membranes. C'est l'altération que Küster désigne sous le nom de *vessie villeuse*.

Presque toujours divers filaments sont réunis par leur base pour former les groupes dont j'ai parlé plus haut, quelquefois cependant ils s'implantent isolément dans la vessie, et même en d'autres points des voies urinaires. C'est ce qu'on remarquait dans le cas de Murchison, où des villosités existaient à la fois dans la vessie, dans les uretères et dans le bassinet.

Dans chaque groupe, la *forme* des papilles, ainsi que leur épaisseur, est très variable. Il y a une diversité infinie à cet égard. Les unes sont cylindriques, les autres rubanées, coniques, digitiformes, etc.; tantôt simples et quelquefois divisées en plusieurs filaments secondaires, qui peuvent encore se subdiviser en plusieurs rameaux tertiaires, de telle sorte que l'ensemble de la touffe représente une production dont la périphérie est beaucoup plus large que l'implantation. On peut les comparer à une sorte d'aigrette, ou encore à une fleur de chrysanthème. Louis comparait les tumeurs villeuses de la vessie à une houppe à poudre ; Hutchinson à des touffes de coralline ; Thompson assimile leurs filaments papillaires aux longues feuilles étroites des plantes aquatiques.

Ces filaments flottent dans la cavité vésicale et, du fait de leur friabilité et du peu de solidité de leur implantation,

peuvent se détacher et être entraînés au dehors par les urines.

Le volume que peuvent acquérir les touffes néoplasiques est très variable. Parmi les pièces que je possède il en est une dont les filaments papillaires réunis ensemble figurent à peu près le volume d'un porte-plume, tandis que dans trois autres cas leur ensemble dépasse le volume d'une grosse noix.

Lorsque la vessie est examinée vide d'eau, les filaments des touffes papillaires se tassent; ces dernières prennent l'apparence d'une tumeur arrondie, à surface irrégulière, comparable à un tas de paille. Mais lorsque la vessie est placée sous l'eau, les filaments se déplissent immédiatement et la forme en aigrette réapparaît.

La *couleur* de ces productions est généralement d'un blanc grisâtre, cendré. Pendant la vie elles sont rosées ou d'un rouge intense, en raison des nombreux vaisseaux qui les parcourent.

De place en place, on trouve des points d'un rouge foncé ou noirâtre qui indiquent une déchirure vasculaire et une infiltration sanguine de la papille.

B. *Forme pédiculée.* — Elle est beaucoup plus fréquente que les deux autres. Les papillomes de cette variété présentent un renflement ou un pédicule cylindrique sur lequel les villosités viennent s'implanter.

On discute beaucoup sur le nom qu'il convenait de leur attribuer. Küster les appelle *polypes villeux*. Le mot de polype est mauvais, puisqu'il s'applique à l'apparence extérieure; de plus, il éveille l'idée d'une structure bien différente de celle des papillomes pédiculés de la vessie, celle du myxome. La dénomination de fibromes papillaires (Virchow, Thompson) n'est pas meilleure. En effet, de par leur structure, leur évolution et leur signification anatomo-pathologique, ces tumeurs ne sont pas des fibromes. Certes, il existe du tissu conjonctif au centre de la tumeur, formant une sorte de noyau sur lequel s'implantent les prolongements villeux, mais, par son importance

et le rôle qu'il joue, l'élément épithélial domine ici l'élément fibreux. Le papillome est un véritable épithélioma à développement excentrique par rapport à la paroi de la vessie.

Contrairement à ce que nous avons vu pour les villosités précédentes, ici il y a une véritable tumeur plus ou moins pédiculée. Ce pédicule est recouvert de tous côtés par les

Fig. 11.

PAPILLOME DE LA VESSIE

DEUXIÈME VARIÉTÉ

Végétations dendritiques réunies sur un noyau fibreux qui se termine par un pédicule. (Coupe histologique. Faible grossissement. Dessin de Barraud.)

prolongements papillaires et s'avance, à la façon d'un tronc d'arbre, au centre de la tumeur. Nous pouvons donc considérer à la forme pédiculée deux parties : 1° le pédicule; 2° les prolongements villeux.

Le *pédicule* est plus ou moins large; il peut atteindre quelquefois 5 centimètres de longueur et offrir une minceur extraordinaire. On peut le saisir entre les doigts et lui imprimer des mouvements de latéralité; on voit alors la muqueuse sous-

jacente glisser facilement sur les parties profondes, contrairement à ce qu'on observe dans les cancers ou les épithéliomas pédiculés.

La forme du pédicule est habituellement cylindrique, son épaisseur très variable, en moyenne celle du petit doigt. Quelquefois il est plus étalé et représente une base large, chargée de villosités. Entre la villosité hypertrophiée implantée directement sur la muqueuse vésicale, autrement dit entre la première forme de papillome et celle-ci, il existe une série d'intermédiaires. On peut, en effet, considérer la forme pédiculée comme la réunion de plusieurs filaments papillaires confondus par leur base et libres seulement à leur sommet.

Le pédicule peut être tellement court qu'il semble manquer entièrement ; c'est alors une petite tumeur sessile, couverte de villosités sur tous les points. — Contrairement à ce que nous avons vu pour les villosités simples dans la forme pédiculée, le point d'implantation est solidement assis sur la muqueuse vésicale.

Nous avons dit que la surface du pédicule était recouverte de prolongements papillaires nombreux. Ces prolongements ne diffèrent de ceux précédemment décrits que par leur volume. D'une façon générale, ils sont plus petits, plus gros, mais moins serrés les uns contre les autres ; c'est du moins ce qui ressort de la lecture des observations. Küster et Stein partagent cette opinion. La villosité peut être très petite ; alors, le pédicule ou la petite tumeur prend la forme d'une framboise ou celle d'une verrue. Quelquefois cependant, le noyau central de la tumeur papillomateuse est recouvert de prolongements papillaires aussi nombreux et aussi longs que dans la forme précédente. La tumeur prend alors l'apparence d'un « oursin ».

Chacun de ces prolongements présente des divisions et subdivisions rappelant les embranchements d'un arbre. C'est là ce que l'on appelle les prolongements dendritiques.

Le *volume* des tumeurs papillaires pédiculées est variable, et compris ordinairement entre celui d'une noisette et celui d'une noix. Rarement elles atteignent les dimensions d'un œuf

de poule. Pour bien se rendre compte de l'apparence qu'elles doivent présenter dans la vessie, il faut les placer dans un cristallisoir rempli d'eau ; on les voit alors s'étaler et doubler de volume. Lorsqu'elles présentent de grandes dimensions, elles se rapprochent, par leur apparence, des tumeurs malignes, et il est impossible, à l'œil nu, de les distinguer de ces dernières. Je dirai même qu'un examen histologique, portant sur la tumeur seulement, peut conduire à la même confusion. Il faut, pour trancher la question, pouvoir examiner la paroi vésicale. On ne se prononcera en faveur du papillome que si cette dernière est vierge de toute infiltration. Ces gros papillomes répondent aux anciennes dénominations de fongus papillomateux et fongus bénin.

Plus rarement encore, la tumeur papillomateuse offre le volume d'une orange. Stein et Simon ont rapporté quelques cas de ce genre, avec examen histologique. Küster prétend que, si les papillomes n'atteignent généralement pas des dimensions considérables, cela tient à leur contact avec l'urine, celle-ci leur faisant subir une destruction continuelle, dont le produit est ensuite charrié au dehors avec la miction. Lorsque la tumeur est volumineuse, elle se présente sous forme de grosses masses fongueuses, remplissant une grande partie de la cavité vésicale et se déchirant à la moindre traction.

La *couleur* des tumeurs papillomateuses est analogue à celle des prolongements papillaires précédemment décrits.

Leur *nombre* est très variable ; exceptionnellement, on trouvera une seule tumeur. Ordinairement, on rencontre une tumeur principale dans la cavité de la vessie et, autour d'elle, une ou deux autres beaucoup plus petites, ayant la même apparence que la première ; à la place de ces tumeurs secondaires, on peut trouver simplement des villosités hypertrophiées. Il peut encore n'exister que deux tumeurs à peu près de même volume et de même forme.

On connaît des observations où toute la cavité vésicale était remplie par de petits papillomes ne dépassant pas le volume d'un haricot.

La troisième des formes sous lesquelles se présente le papillome vésical n'a encore été décrite par aucun auteur.

Je l'ai rencontrée deux fois dans le service du professeur Guyon.

c. *Papillome coronoïde.* — De même que dans le tube digestif, le papillome peut prendre dans la vessie l'apparence de crêtes plus ou moins saillantes, d'où le nom de *coronoïde* que j'ai donné à cette troisième forme.

La crête que figure dans ce cas la tumeur papillonnaire est habituellement aplatie d'avant en arrière. Elle présente deux bords, dont l'un, épais, est adhérent, et l'autre, mince, est découpé en franges plus ou moins nombreuses. Elle ressemble en petit à la crête d'un coq. Le *volume* des crêtes, lorsqu'elles sont multiples, est comparable à celui de l'apophyse Crista Galli de l'Ethmoïde, dont elles rappellent d'ailleurs la forme. Quelquefois, elles sont plus volumineuses, notamment lorsqu'il n'en existe qu'une ou deux.

Dans l'une de mes observations, elles étaient au nombre de onze, toutes transversalement dirigées, implantées par séries sur le trigone et le bas-fond. Elles diffèrent à peine les unes des autres comme forme, comme volume et comme *coloration*, qui est d'un blanc cendré. Sur le vivant, elles doivent présenter une couleur rosée ou rouge, en raison des nombreux vaisseaux qui les parcourent. Leur consistance rappelle celle d'une crête de coq ; elles se laissent difficilement déchirer.

Pour éviter de les confondre avec des replis de la muqueuse, il suffira d'exercer des tractions en sens inverse sur les côtés de la base, tractions qui n'amèneront aucune modification dans les formes du néoplasme ; au contraire, un repli de la muqueuse s'effacerait immédiatement tandis qu'il s'en formerait un autre un peu plus loin.

État des parois vésicales. — La muqueuse sur laquelle le papillome s'implante n'a pas changé de consistance ; tout au moins, il n'y a aucune espèce d'infiltration vers les parties périphériques. C'est le doigt qui peut rendre compte de ce caractère important. Pour plus de sûreté, on arrache d'abord un groupe villeux, puis l'on explore avec le doigt.

Lorsqu'il s'agit de la forme villeuse, l'arrachement est facile à faire et, sur le point d'implantation, il ne reste, pour ainsi dire, aucune trace du tissu anormal. Mais, quand il s'agit de papillomes présentant un noyau central ou un véritable pédicule, on ne réussit à arracher que les prolongements papillaires ; il reste toujours des portions de tissu adhérentes à la vessie. C'est alors à la manœuvre de glissement signalée plus haut qu'on aura recours pour constater que non seulement la muqueuse n'est pas infiltrée, mais qu'elle glisse avec facilité sur les parties profondes, aussi bien en dessous du pédicule qu'à côté de lui.

La coupe du papillome pédiculé présente une apparence fibroïde et quelquefois des stries verticales qui ne sont autre chose que les vaisseaux de la tumeur ; on peut vérifier sur la pièce que la paroi vésicale sous-jacente ne présente aucune apparence d'infiltration, aucune induration sensible au toucher.

La coupe nous renseigne encore sur les connexions du pédicule avec la muqueuse. On voit nettement qu'il y vient prendre racine et, à l'inverse du cancer, sans le dépasser. La muqueuse peut néanmoins être épaissie et boursoufflée dans sa totalité ou dans une grande étendue par le fait de la cystite consécutive à la présence du papillome.

Dans toutes les observations bien prises et suffisamment détaillées, on trouve notée l'hypertrophie de la couche musculaire. Ce sont là d'ailleurs des lésions secondaires, communes à toutes les tumeurs de la vessie ; pour éviter des redites, je les ai étudiées dans un chapitre spécial.

ÉTUDE HISTOLOGIQUE DU PAPILLOME VÉSICAL. — Nous passerons en revue successivement :

1° Les papillomes à forme villeuse ;
2° Les papillomes avec pédicule ;
3° Le papillome en forme de crête.

1° *Papillome villeux.* — Pour étudier convenablement les prolongements papillaires qui entrent dans la constitution de cette variété de papillome, il faut être familiarisé avec certains

procédés de technique histologique. Ces petites tumeurs sont en effet délicates et friables, et il est à peu près impossible d'obtenir une coupe d'ensemble, tant il est difficile de réunir et fixer les différents filaments qui les composent. D'un autre côté, il est également très difficile, sinon impossible, de réussir des coupes microscopiques d'une villosité suivant son axe longitudinal.

Deux procédés peuvent être employés pour la préparation des villosités à examiner : *a*) l'écrasement ; *b*) les coupes après durcissement dans la celloïdine.

Au moyen d'une pince on arrache une ou deux villosités par leur base et on les étale sur une lame. Après les avoir colorées au picro-carmin ou avec une autre matière colorante appropriée, on les passe à la glycérine, puis on les recouvre d'une lamelle que l'on comprime de manière à les écraser légèrement. On peut se servir du même procédé sans user d'aucune coloration. Grâce à la ténuité de la villosité et à l'écartement des cellules épithéliales qui résulte de l'écrasement, on parvient à voir sa partie centrale et sa couche épithéliale avec assez de netteté. C'est de cette façon que j'ai pu étudier quatre papillomes de la collection du musée de M. Guyon, sans altérer nullement ces belles préparations.

Par le second procédé on réunit les différents prolongements villeux dans le bloc de celloïdine, et quand on en vient à les débiter, bon nombre d'entre eux se trouvent coupés en travers, d'autres plus ou moins obliquement et même longitudinalement.

Les prolongements papillaires présentent à considérer deux parties : une partie centrale ou axe, et une couche épithéliale périphérique. La partie centrale est formée, dans la grande majorité des cas, de tissu conjonctif fibrillaire. Souvent il s'y ajoute des cellules plasmatiques en grand nombre et munies de prolongements anastomosés, d'où l'aspect myxomateux du tissu.

Dans d'autres cas l'axe de tissu conjonctif est envahi par des éléments embryonnaires ; dans une observation que j'ai publiée ils constituaient à eux seuls la partie centrale du prolongement

papillaire. Des observations analogues ont été publiées également par Gibbes, Küster, Rindfleisch, etc.

A la base de l'axe conjonctif on rencontre souvent des fibres musculaires qui ne proviennent pas de la couche musculaire de la vessie, mais émanent de la muqueuse même. Les fibres-cellules montent quelquefois jusqu'à la superficie (Küster).

Cet axe de tissu conjonctif peut être simple ou se diviser en rameaux plus ou moins nombreux, latéraux et terminaux, tous recouverts d'épithélium et accompagnés pour la plupart d'un vaisseau capillaire. La structure des divisions et subdivisions est semblable à celle de l'axe générateur. A la surface de l'axe nous trouvons une gaine épithéliale composée de deux ou plusieurs assises de cellules cylindriques, longues, disposées en palissade et munies de gros noyaux ovoïdes.

Sibley croyait que la villosité était recouverte d'une membrane transparente ; Wilks montra que cette prétendue membrane était de l'épithélium, comme il en existe à la surface de tous les papillomes. Selon Gibbes on trouverait là tous les caractères de l'épithélium vésical, c'est-à-dire la forme pavimenteuse ; mais pour mon compte je n'ai jamais vu, au-dessus des cellules cylindriques, des cellules plates disposées parallèlement. Küster et Rindfleisch n'admettent également que des cellules cylindriques.

Sur une coupe transversale de l'axe on voit que les cellules ont une disposition rayonnée. Ces coupes transversales offrent vraiment une apparence caractéristique : au centre, la lumière du capillaire; autour de lui une certaine quantité de tissu conjonctif, et enfin, implantées sur le tissu conjonctif, les cellules épithéliales rayonnant élégamment. Le tout ressemble à une roue de voiture, avec son moyeu et ses rayons. Dans la villosité il entre toujours un vaisseau qui est muni de parois au niveau où la villosité se détache de la muqueuse. Bientôt cependant il se réduit à un simple capillaire parcourant l'axe conjonctif et se ramifiant comme lui. Quelquefois, au lieu d'un seul il y en a plusieurs qui marchent parallèlement ou en s'entrecroisant le long de leur parcours. Tous ces capillaires sont dilatés et bourrés de globules sanguins. De place en place on rencontre

quelquefois des dilatations énormes, véritables lacs sanguins remplis de globules.

Muron croyait que le capillaire se terminait en cul-de-sac au sommet de la villosité, erreur qui va à l'encontre de tout ce que nous connaissons sur la circulation en général. J'ai réussi des injections par l'artère hypogastrique qui montrent la façon dont se termine le capillaire dans les villosités : après l'avoir parcouru verticalement il se termine au sommet du filament papillaire en formant une anse un peu dilatée.

Pour Rindflaisch, le capillaire serait en contact immédiat avec les cellules épithéliales engaînantes. C'est évidemment là une erreur qui résulte de ce que dans quelques cas le tissu conjonctif est en tellement petite quantité qu'il passe presque inaperçu. La plupart des histologistes (Cornil et Ranvier, Guersuny, Küster, Stein, etc.), admettent, au contraire, la présence du tissu conjonctif entre le capillaire et l'épithélium, ainsi que je l'ai décrit plus haut d'après mes préparations.

Lorsque la villosité est un peu épaisse, à la place du capillaire j'ai souvent vu des vaisseaux munis d'une paroi musculaire.

Les fragments traités par la celloïdine permettent d'obtenir des coupes d'ensemble propres à l'étude. Sur ces coupes on peut voir nettement que les axes reconnaissent pour point de départ le chorion de la muqueuse vésicale, un peu hypertrophié à leur niveau, et aussi que l'épithélium de cette membrane passe à la surface des villosités et les recouvre, à la manière d'un doigt de gant, en descendant jusqu'au fond des interstices qui les séparent les unes des autres.

Pour terminer avec la description des villosités, nous mentionnerons la production dans leur épaisseur d'hémorrhagies caractérisées au microscope par une infiltration de globules dans leur tissu.

En résumé, nous pouvons considérer le papillome villeux de la vessie comme une masse de capillaires recouverts par une légère couche de tissu conjonctif et d'un revêtement épithélial.

Si on réunit par la pensée les capillaires qui parcourent les villosités, on comprend comment certains auteurs ont pu,

évidemment à tort, décrire les papillomes comme des tumeurs vasculaires et les classer dans les angiomes.

2° *Papillome pédiculé.* — L'étude de ces papillomes, à pédicule plus ou moins long ou simplement en forme de mamelon, est singulièrement facilitée par la description précédente. Je n'aurai, en effet, que quelques mots à ajouter sur la constitution du pédicule. La forme des villosités qui s'en détachent, leurs ramifications, leur structure, etc., sont identiques à celles des touffes papillaires qu'on vient d'étudier.

Le pédicule est toujours composé de tissu conjonctif adulte, entremêlé de fibres élastiques, et présentant souvent des cellules musculaires. La cellule musculaire joue un rôle accessoire dans la composition des papillomes; Stanley Boyd l'a déjà fait ressortir. Lorsqu'on rencontre des fibres lisses en quantité, il faut multiplier les coupes pour s'assurer qu'il ne s'agit pas d'un myome recouvert de franges papillaires. Je crois que Küster est tombé dans cette erreur lorsqu'il a décrit dans son article consacré au papillome, des tumeurs dans lesquelles il a trouvé des faisceaux musculaires nombreux, se continuant avec ceux de la couche musculaire de la vessie.

On peut encore rencontrer dans le pédicule des éléments embryonnaires en plus ou moins grand nombre (Boyd, Gibbes, etc.) Lorsqu'ils se présentent en amas, infiltrant par places la tumeur, ils résultent d'une inflammation récente qui n'a rien de spécifique. C'est en se basant sur la présence de ces éléments que Thompson a voulu faire une classe de tumeurs dites de *transition*. Cette distinction va à l'encontre des connaissances actuelles que nous possédons sur l'histologie pathologique générale des tumeurs.

Dans le pédicule de ces tumeurs papillomateuses on trouve des vaisseaux pourvus de parois, vaisseaux ordinairement volumineux et qui se continuent avec ceux de la muqueuse (Boyd, Gibbes, Stein, Küster, etc.)

En résumé, les papillomes pédiculés sont constitués d'un noyau conjonctif, garni de prolongements papillaires également composés de tissu conjonctif et engaînés par des cellules

épithéliales. Les vaisseaux proviennent de ceux de la muqueuse; ils se ramifient et se terminent en capillaires dans tous les prolongements.

3° *Papillome coronoïde.* — Au point de vue anatomique et histologique, on peut comparer ces crêtes aux villosités aplaties du duodénum, sauf le volume qui est ici beaucoup plus considérable. Qu'on suppose une des franges papillaires précédemment décrites étalée transversalement, et l'on aura une idée exacte de leur structure.

Le papillome coronoïde est composé de tissu conjonctif fibrillaire, serré, recouvert à sa superficie d'un épithélium présentant plusieurs couches de cellules superposées. Comme dans les villosités duodénales on y trouve des capillaires qui partent de la base de la crête, montent verticalement jusqu'au bord frangé et libre, pour redescendre ensuite en constituant une anse capillaire.

A la base de ces productions coronoïdes j'ai rencontré dans un cas une infiltration du tissu par des éléments ronds. Cette infiltration résultait évidemment d'un état inflammatoire ayant frappé à la fois la muqueuse vésicale et les productions papillaires. Il existait, en effet, chez le sujet une cystite très intense, provoquée par la présence d'un calcul volumineux.

En résumé, comme Küster le fait remarquer, trois éléments caractérisent la structure des papillomes vésicaux : 1° L'épithélium en plusieurs couches; 2° les vaisseaux capillaires plus ou moins dilatés; 3° le tissu conjonctif. Les deux premiers sont des éléments constants et se retrouvent toujours dans les mêmes proportions. Le dernier, au contraire, constitue un élément variable, qui existe tantôt en abondance, constituant un pédicule, tantôt en quantité assez minime pour passer presque inaperçu.

L'importance des vaisseaux dans ces tumeurs est considérable. Qu'on s'imagine en effet l'ensemble de ces vaisseaux, chacun d'eux parcourant une villosité et recouvert par une couche épithéliale, et l'on s'expliquera la désignation impropre

de « tumeur caverneuse » que certains auteurs ont voulu donner au papillome.

En terminant la description histologique du papillome, je rappellerai que jamais il n'y a propagation de la tumeur aux couches profondes de la vessie. Le néoplasme est une affection de la muqueuse et il y reste localisé. Toutes les fois que la tumeur franchit les limites de cette membrane, c'est qu'elle subit une transformation. Le papillome fait place à l'épithélioma.

Dans les observations que j'ai analysées, on note rarement l'ulcération du néoplasme, et quelques-unes des ulcérations signalées étaient le fait d'une cystite consécutive. On a pu observer dans un cas une perte de substance siégeant à la base de la tumeur. A mon avis, ce cas doit être tenu pour suspect. L'ulcération, paraît-il, était tellement profonde qu'elle avait fini par perforer la paroi vésicale. Il s'agissait là, vraisemblablement, d'un épithélioma.

Maintenant que nous connaissons la structure de ces néoplasmes vésicaux, cherchons à préciser quel est leur point de départ.

On peut classer les opinions des auteurs en trois catégories :

1° Le papillome naît aux dépens du tissu conjonctif situé dans la muqueuse vésicale ;

2° L'origine première de la néoplasie se fait aux dépens des vaisseaux capillaires de la muqueuse ;

3° La tumeur reconnaît pour point de départ la muqueuse même ou plus spécialement ses papilles.

La première théorie a été émise par Brown et Virchow. Ce dernier prétend qu'il se forme tout d'abord au-dessous de la muqueuse une accumulation de tissu conjonctif qui proémine dans la cavité vésicale, et finit par donner naissance au papillome en se vascularisant plus tard. Küster se rallie à cette manière de voir et prétend même que les lamelles superficielles de la tunique musculeuse de la vessie peuvent lui servir de point de départ.

Je me suis expliqué précédemment sur les tumeurs contenant des fibres musculaires en grande quantité. Je crois qu'il s'agit

simplement de myomes vésicaux présentant une apparence papillomateuse. En ce qui concerne l'accumulation du tissu conjonctif dans l'épaisseur ou au-dessous de la muqueuse, elle n'a jamais été observée par personne. Il est probable que si l'accumulation dont parle Virchow existait, on aurait pu la surprendre dans une vessie chargée de tumeurs papillaires à différents degrés de développement. On a vu d'autre part que les végétations papillaires naissent de la muqueuse même et que les papillomes, quelle que soit leur forme, ne dépassent jamais cette membrane. En somme, cette théorie de la formation primitive d'un fibrome sous-muqueux, précurseur du papillome, est insoutenable.

La deuxième théorie est soutenue par Klebs et Rindfleisch; ce dernier s'exprime de la facon suivante en décrivant la structure de la villosité du papillome vésical : « De plus, elle présente un revêtement épithélial de trois ou quatre couches de cellules cylindriques, directement appliquées contre le vaisseau, de sorte qu'il ne peut pas être question d'un corps conjonctif proprement dit de la villosité. »

Ces lignes suffisent pour condamner cette théorie, basée sur une observation inexacte. Nous avons vu en effet que le tissu conjonctif existait toujours dans une villosité, quels que soient son âge, son épaisseur et sa longueur.

Dans la théorie vasculaire on peut encore ranger l'opinion de Muron et de Hicks. Le premier prétend que le papillome naît aux dépens de dilatations vasculaires qui résultent d'une accumulation de globules blancs sur le trajet d'un vaisseau. Cet état du vaisseau amène la stase sanguine, nutrition active et formation de tissu. Muron rapproche le papillome de la villosité placentaire.

La théorie émise par Muron est basée sur un fait d'observation exact, la dilatation des capillaires du papillome, et sur la stase sanguine. Mais cette stase aussi bien que la dilatation du vaisseau reconnaissent une même cause, le ralentissement de la circulation dans le néoplasme. Ce n'est pas un fait primordial, mais une conséquence de la disposition des vaisseaux au niveau du pédicule (V. *Pathog. de l'hématurie*).

Quant à Hicks, il soutient que le papillome se développe aux dépens de cellules vaso-formatives. Ici encore il y a quelque chose de vrai, mais l'interprétation est erronée. La cellule vaso-formative existe dans le papillome, on la rencontre à côté des capillaires, à la formation desquels elle contribue puissamment, mais il ne s'ensuit pas qu'elle constitue le seul facteur dans sa genèse.

MM. Cornil et Ranvier s'expriment ainsi à propos du papillome vésical : « Bien que la muqueuse vésicale ne possède pas de papilles à l'état normal, elle donne naissance à des papilles vascularisées dans tous les processus irritatifs dont elle est le siège, aussi bien dans les inflammations simples que dans les tumeurs cancéreuses ».

Les recherches anatomiques m'ont montré que les papilles existent normalement dans un grand nombre de vessies, et qu'elles siègent alors au niveau du trigone et sur le bas-fond; quelquefois, chez l'enfant, dans toute la cavité vésicale. Je les ai décrites et figurées dans mon Mémoire de 1886. C'est donc aux dépens de ces papilles que naît le papillome de la vessie.

Sous l'influence de causes qui nous échappent en partie, la papille normale de la vessie augmente de volume, s'effile et pousse des ramifications; en même temps de nouvelles productions papillaires se développent à côté, et le néoplasme se trouve ainsi constitué. Les papillomes vésicaux ne diffèrent donc nullement des papillomes cutanés ou muqueux. En un mot, ils se développent, à mon avis, aux dépens d'un organe préexistant de la muqueuse, la papille. Mais là où la papille n'existe pas, elle peut se développer par le fait d'une irritation ou par suite d'une cause encore inconnue qui produit la tumeur en général. Ce point établi je dois ajouter, qu'à mon avis, l'élément épithélial de par son abondance, sa prolifération et les modifications qu'il est susceptible de subir à la surface d'un papillome, l'élément épithélial doit être considéré comme le facteur principal dans la genèse du papillome. La récidive de la tumeur, qui se fait généralement sous forme d'épithélioma, est une preuve irréfutable. Comme on a pu le

voir dans ma classification, je considère le papillome comme un épithélioma à évolution exogène.

La preuve que le papillome n'est ni un fibrome, ni un angiome (dans le sens de tumeur vasculaire), c'est que le tissu fibreux qui entre dans sa composition, de même que les vaisseaux du néoplasme, peuvent être réduits au point de passer à l'état de tissus accessoires, alors que l'épithélium persiste toujours à sa surface avec tous ses caractères de prolifération active.

En ce qui concerne le pédicule, il est probable que la même cause qui provoque l'hypertrophie de la papille amène bientôt une prolification localisée du tissu conjonctif de la muqueuse, lequel finit par constituer un mamelon, puis un pédicule.

Le papillome est une néoplasie qui naît et s'accroît dans la vessie. Exceptionnellement on la voit s'étendre dans l'urèthre ou dans les uretères. Il existe une observation de Murchison, rapportée par Stein, dans laquelle on voyait en même temps qu'un papillome dans la vessie, des villosités dans les bassinets et les calices. Les uretères étaient libres et ne présentaient que des lésions inflammatoires. Je dois signaler un autre cas, appartenant à Reverdin, dans lequel la même localisation curieuse existait.

Lésions consécutives. — Les lésions mécaniques dues à la présence du papillome sont celles que provoque toute néoplasie vésicale.

Si le papillome siège au niveau de l'urèthre, son orifice, garni par les végétations, devient presque impossible à retrouver. L'urine cependant peut filtrer à travers les franges papillomateuses et la miction, bien que gênée, continue à se faire.

S'il siège au niveau de l'urèthre, nous pouvons observer les mêmes phénomènes, c'est-à-dire la compression ou l'obstruction de l'organe par la masse papillomateuse. D'ailleurs on peut observer des tumeurs siégeant sur un uretère et sur le col, sur les deux uretères ou même sur les trois orifices à la fois. Tous ces cas sont exceptionnels, mais ils existent.

Comme toutes les tumeurs de la vessie, le papillome peut à un moment donné provoquer des complications du côté de l'appareil urinaire, telles que cystite, urétérite, néphrite mixte, suppurative, hydronéphrose, etc. Toutes ces complications trouveront leur place au chapitre consacré à l'étude des lésions consécutives aux tumeurs vésicales.

Le papillome étant une tumeur très vasculaire, les hémorrhagies interstitielles y sont très fréquentes. La cystite, qui accompagne souvent le papillome, peut, dans certains cas, se compliquer de suffusions hémorrhagiques qui occupent l'épaisseur de la muqueuse vésicale. Je connais trois exemples de ce fait.

On peut encore noter la fréquence, par rapport aux autres tumeurs vésicales, des concrétions calcaires qui enveloppent la tumeur papillomateuse.

J'ai trouvé quelques rares observations où le papillome était accompagné de corps fibreux utérins, d'un papillome du col de l'utérus, d'une chute du rectum, et trois observations où la tumeur était accompagnée d'hémorrhoïdes rectales.

Diagnostic anatomique du papillome de la vessie. — Nous avons vu que le papillome de la vessie se présente sous la forme de touffes filamenteuses ou de tumeurs chargées de prolongements villeux. Or on sait que toutes les tumeurs de la vessie peuvent montrer à leur surface des villosités plus ou moins nombreuses, et prendre l'apparence du papillome et surtout du papillome pédiculé. Ainsi notamment les tumeurs malignes que les auteurs décrivent sous le nom de cancer villeux, peuvent être confondues avec le papillome. Un seul caractère suffit pour différencier ce dernier des tumeurs malignes, l'absence d'infiltration de la paroi vésicale, constatée par le toucher ou par le microscope. En outre, la tumeur maligne présente un aspect plus grossier ; elle est exceptionnellement pédiculée à la façon du papillome, son pédicule est toujours plus large et moins long. La masse elle-même présente habituellement un volume plus grand dans la tumeur maligne. Quelquefois cependant l'apparence extérieure est

telle que l'examen microscopique peut seul trancher la question.

Tous les auteurs insistent sur une apparence trompeuse que peut présenter la coupe microscopique du papillome, lorsqu'elle a porté obliquement sur la base d'une tumeur pédiculée. Dans ce cas en effet, les interstices qui séparent les prolongements villeux tapissés par l'épithélium cylindrique, se présentent sous la forme de cavités circulaires ou oblongues, ressemblant aux figures que nous offre l'épithélioma. Le meilleur moyen pour éviter l'erreur consiste à faire des coupes dans différents sens, surtout transversalement et perpendiculairement, et de bien examiner le noyau conjonctif qui supporte les villosités pour constater qu'il n'existe pas d'infiltration profonde. Il faut ensuite faire porter l'examen microscopique sur la paroi vésicale pour s'assurer qu'elle n'est le siège d'aucune infiltration. Un autre caractère se tire du stroma même de la tumeur qui est très souvent infiltré d'éléments embryonnaires et de cellules dans l'épithélioma, alors qu'il en est rarement le siège dans le papillome. Seuls les éléments embryonnaires peuvent exister dans ce dernier et indiquent dans ce cas un certain degré d'inflammation de la tumeur.

Pour ce qui est des autres tumeurs vésicales à prolongements villeux, souvent l'examen microscopique du corps de la tumeur pourra seul trancher le diagnostic. C'est ainsi que la structure fibreuse orientée en lobules, avec peu de vaisseaux dans le pédicule, nous indiquera plutôt un fibrome papillaire qu'un papillome vrai. L'abondance des fibres-cellules dans le corps de la tumeur et sa lobulation feront porter le diagnostic de myome, etc. Nous traiterons cette question plus complètement à la fin du chapitre consacré à l'étude de ces différentes tumeurs.

2° Adénome de la Vessie.

L'adénome de la vessie est un *épithélioma cylindrique d'origine glandulaire à formation exogène*. Il existe entre l'adé-

nome vésical et l'épithélioma cylindrique proprement dit, ou adéno-épithélioma, la même différence qu'entre le papillome et l'épithélioma du même organe. — Ces deux formations épithéliales exogènes (papillome et adénome) peuvent, en récidivant, se reproduire sans former de tumeur maligne dans l'épaisseur des parois vésicales.

En ce qui concerne la possibilité du développement de l'adénome aux dépens de la paroi même de la vessie, le fait est hors de conteste, et je renvoie le lecteur à la courte discussion qui précède la description de l'épithélioma cylindrique (p. 110).

Historique. — La première observation d'adénome vésical fut publiée par Klebs, qui le rattacha à la prostate ; Klebs en effet parle de cas de fibro-adénomes partant de la prostate et venant faire saillie dans la cavité de la vessie. Ces tumeurs existent en réalité et, moi-même, j'en ai observé un cas en 1886. En 1884, Kaltenbach décrivit, sous le nom d'adénome papillaire de la vessie, une tumeur qui pourrait être considérée comme le type de cette espèce. Cet auteur et Boström, qui fit l'examen histologique, ont eu le mérite de rattacher le développement de la néoplasie à la prolifération « des follicules muqueux de la vessie ». *(Langenbeck's Arch.* 1884). En 1888, Cahen, sous l'inspiration du professeur Bardenheuer, publia un travail basé sur une observation de tumeurs multiples de la vessie qu'il caractérise comme adénomes kystiques. (Cahen. Virchows. *Arch. bd. 113* (p. 468.) L'auteur est embarrassé pour rattacher l'origine de ces tumeurs à la prolifération épithéliale des glandes normales de la vessie en raison de la situation prépondérante des tumeurs en dehors de la zone glandulaire. Le cas de Cahen me paraît rentrer plutôt dans la variété que je décris plus loin, sous le nom d'épithélioma cylindrique, ou adéno-épithéliome. La grande extension du néoplasme et l'infiltration des parois vésicales en sont la preuve. Point n'est besoin de supposer, comme le fait Hermann Wittzack, que la néoplasie est partie des glandules erratiques anormalement développées sur plusieurs points de la vessie. — Je crois également que les tumeurs décrites

par Alexander en 1891, sous le nom *d'adéno-carcinomes,* doivent rentrer dans la catégorie des épithéliomas cylindriques. M. Albarran, pratiquant l'autopsie dans un cas où on avait cru le malade affecté de tuberculose vésicale, trouva une tumeur pédiculée implantée près du col; le microscope démontra que cette tumeur était un adénome vrai. Le dessin publié par l'auteur ne laisse aucun doute à cet égard.

En 1894, dans une remarquable étude sur les tumeurs de la vessie, Frisch, de Vienne, publia un nouveau cas de fibro-adénome, contrôlé histologiquement et développé chez une fillette de neuf ans. Il était attaché à la paroi postérieure et recouvert par un énorme calcul *remplissant toute la vessie.*

Enfin, tout récemment (1894), M. Hermann Wittzack, dans un mémoire bien étudié, rapporte un autre cas, où l'examen histologique a été fait par Weigert. (*Cent.f. die Kranck. d. Harn und Sex-Organe.* Bd. V. *Hft.* 9.). — L'observation de cet auteur est la plus complète de celles publiées jusqu'ici.

En résumé, si nous reléguons à la classe des épithéliomas cylindriques les cas de Cahen et d'Alexander, nous trouvons quatre observations d'adénome incontestable de la vessie, et, contrairement à Klebs, MM. Kaltenbach, Albarran et Wittzack sont d'avis que la prolifération épithéliale des glandes normales de la vessie lui donne toujours naissance.

A ces quatre observations, je peux en joindre une cinquième. Il s'agit d'un enfant de quatre ans mort de croup, chez lequel j'ai trouvé un adénome appendu à la muqueuse rectale et une autre tumeur semblable développée au voisinage de l'ostium urétéral gauche. Cette dernière avait le volume d'un haricot et était pédiculée. Sa surface grenue offrait une coloration violacée. (*Hôpital Laënnec,* 1883.)

Age, Sexe. — L'adénome de la vessie se développe plus souvent chez l'homme que chez la femme. Il apparaît vers l'âge moyen de la vie, de quarante à cinquante ans : (Cas de Kaltenbach, quarante-quatre ans ; cas d'Albarran, cinquante et un ans. Le malade de Wittzack était âgé de cinquante-

huit ans, mais il souffrait de la vessie depuis déjà dix ans). Il se montre plus rarement dans l'enfance (quatre et neuf ans).

Siège. — Ordinairement, la tumeur naît dans la région glandulaire de la vessie, plus rarement elle prend naissance sur un point plus éloigné, comme dans le cas de Wittzack où elle siégeait dans le bas-fond, près de la paroi latérale droite de la vessie. Comme l'auteur le fait remarquer, il est probable que, dans ce cas, le point de départ s'est fait aux dépens de glandes erratiques développées loin de la zone cervicale par anomalie embryonnaire.

Configuration. — La tumeur est généralement unique, d'un *volume* pouvant atteindre celui d'une noix. Elle peut être *sessile* ou *pédiculée*, et dans ce dernier cas quelquefois mobile au point de venir toucher le col de la vessie. Sa surface est tantôt absolument lisse, tantôt lobulée ou encore recouverte de végétations papillaires. La muqueuse périphérique aussi bien que la couche sous-jacente à la tumeur ne présentent aucune infiltration. Lorsque la tumeur est sessile, elle paraît comme encapsulée, puisqu'elle se laisse énucléer facilement avec le doigt, sans saignement de la paroi vésicale (Wittzack). Bref, elle présente tous les caractères macroscopiques d'une tumeur bénigne.

Staucture. — Le stroma de la tumeur paraît être constitué par un tissu conjonctif contenant des cellules embryonnaires, rondes ou fusiformes (Kaltenbach, Wittzack, Albarran). Au sein de ce tissu se trouvent comme éléments caractéristiques des tubes glandulaires tapissés par un épithélium cylindrique. La cavité des tubes, souvent fort large, est remplie de mucus ou bien de « conglomérats ronds, qui ressemblent aux concrétions glandulaires de la prostate et réagissent comme elles » (Wittzack). La tumeur est très vasculaire. M. Albarran a noté de gros vaisseaux parcourant le pédicule, M. Kaltenbach de larges capillaires dans l'axe des filaments papillaires.

Dans le cas que j'ai étudié, avec mon regretté maître Damaschino, les formations glandulaires semblaient parties d'un point central et rayonnaient vers la périphérie de la tumeur,

Fig. 12.

ADÉNOME DE LA VESSIE

RECOUVERT DE VÉGÉTATIONS PAPILLAIRES

(Réduction au 1/2. Dessin de Baudoin.)

dont la forme était sphérique. Les cellules qui tapissaient l'intérieur des tubes glandulaires étaient cylindriques, longues, et leur corps, dans ses deux tiers opposés à la partie adhérente de la cellule, était absolument clair. Elles affectaient, en un mot, l'apparence des cellules muqueuses. Chose curieuse, la tumeur rectale offrait absolument la même structure.

Le pédicule est formé de tissu conjonctif adulte, parcouru par les vaisseaux se rendant à la tumeur. Dans mon cas, il existait quatre vaisseaux petits entourés de fibres conjonctives parallèles, le tout engaîné par un manchon épithélial fourni par l'épithélium de la muqueuse vésicale. Dans le cas rapporté par M. Albarran, il y avait un vaisseau unique mais volumineux. Les tubes glandulaires ne se prolongent pas dans le pédicule.

Un point important à noter pour les adénomes qui siègent au voisinage du col, est l'indépendance de la tumeur par rapport à la prostate. Cette indépendance a été soigneusement notée par M. Albarran sur des coupes macroscopiques et microscopiques comprenant à la fois la tumeur et la paroi vésicale.

La vessie peut, comme dans toute tumeur, présenter des lésions secondaires. Dans un cas elle était spacieuse, à parois rigides et parcourue par des colonnes.

Le siège et la structure de l'adénome ne laissent aucun doute sur son origine. Il se développe aux dépens des glandes préexistantes, normales ou anormales de la vessie. C'est un épithélioma cylindrique à végétation exogène. Les observations publiées par Alexander et Bardenheuer-Cahen montrent que cette tumeur peut, à un moment donné, envahir la paroi vésicale et produire la végétation endogène, c'est-à-dire l'épithélioma cylindrique proprement dit ou adéno-épithéliome.

B. — FORMATION ENDOGÈNE AVEC OU SANS VÉGÉTATION EXOGÈNE

1° Épithélioma de la Vessie.

Synonymie. — *Cancer épithélial.* — *Cancer villeux.*

Les observations d'épithélioma relatées aussi bien dans les ouvrages spéciaux que dans les journaux périodiques, sont

trop souvent passibles d'un reproche au point de vue de la précision des descriptions. L'examen microscopique a été fait, la nature histologique de la tumeur suffisamment déterminée, mais sa forme, son volume, son point d'implantation, etc., sont passés sous silence par les auteurs. Ce sont là des observations qu'il m'était difficile d'utiliser pour la description macroscopique de la tumeur. D'un autre côté, un certain nombre de tumeurs qui ont été décrites sous les noms de cancer villeux, d'épithélioma, de tumeurs épithéliales, etc., sans examen histologique, pourraient certainement être, en ne tenant compte que de leurs caractères macroscopiques, considérées comme des épithéliomes. J'ai cependant renoncé à m'en servir, ne voulant m'appuyer dans ce chapitre que sur des faits contrôlés par le microscope.

La lecture des observations de tumeurs malignes de la vessie, d'origine épithéliale, montre qu'il existe entre le cancer et l'épithélioma des différences marquées, appréciables même à l'œil nu. Les cas extrêmes, comme par exemple le cancroïde de la vessie et l'épithélioma végétant du même organe, sont tellement dissemblables que la confusion est impossible. A l'examen histologique, ces différences sont, certes, encore plus profondes, et c'est précisément ce qui m'a déterminé à décrire le cancer et l'épithélioma séparément.

Aujourd'hui — le fait est hors conteste et surabondamment démontré, l'épithélioma ou le cancer alvéolaire présentent une même origine, l'épithélium de la muqueuse vésicale. Mais cette communauté dans le point de départ n'atténue en rien les dissemblances relatives au mode de groupement, à la distribution pour ainsi dire géographique et à la forme des éléments anatomiques dans les deux variétés de néoplasme. En les étudiant successivement, je ferai ressortir aussi nettement que possible les caractères anatomo-pathologiques qui les séparent.

J'aurai peu à emprunter à d'autres auteurs, parce qu'ils ont assez généralement confondu sous le nom de cancer, ou de cancer villeux, des épithéliomas, des carcinomes (Heilborn, Stein, Küster, etc.) et même des tumeurs bénignes de la

vessie à évolution clinique grave (Rokitanski, Molinier, Féré). D'ailleurs cette question d'historique est traitée en détail au début du chapitre consacré au carcinome (V. plus loin).

Je décrirai sous le nom d'*épithélioma de la vessie* des tumeurs caractérisées par un stroma, de nature variable, contenant des cellules, pavimenteuses ou cylindriques, disposées de façon à figurer des tubes pleins ou bien des lobules ou encore des apparences glandulaires.

Sexe, Age. — L'analyse des cas qui composent ma statistique, basée, je le répète, sur l'examen histologique de la tumeur, fournit sur trente-six observations d'épithéliomas de la vessie :

Hommes.	27
Femmes.	9

Donc l'épithélioma paraît être, comme le carcinome, beaucoup plus fréquent chez l'homme que chez la femme, dans la proportion de $^{32\,F}/_{100\,H}$; mais le rapport de cette fréquence de l'épithélioma à celle du carcinome est un peu plus grande dans le sexe féminin.

L'épithélioma de la vessie se montre exceptionnellement chez l'enfant. Dans les deux sexes, l'âge mûr et l'âge avancé sont beaucoup plus favorables à son développement que le jeune âge. Cependant, il existe à cet égard entre l'homme et la femme une différence qu'il importe de faire ressortir.

Dans le sexe masculin, on rencontre l'épithélioma de la vessie entre cinquante et soixante-dix ans, et plus spécialement entre cinquante et soixante ans. Il est beaucoup plus rare entre quarante et cinquante ans. Avant quarante ans et après soixante il devient de plus en plus rare; l'âge le plus avancé, noté dans une seule observation, est soixante-dix ans.

Chez la femme, l'épithélioma se présente surtout entre quarante et cinquante ans, et, détail curieux, sur les neuf observations rapportées je trouve quatre fois l'âge de quarante-quatre ans. Au-delà de soixante ans, l'épithélioma de la vessie

est beaucoup plus rare. Au-dessus de quarante ans, il est exceptionnel.

En résumé, pour ce qui concerne l'âge du malade, il existe peu de dissemblance entre l'épithélioma et le carcinome. Je n'en tiendrais aucun compte si je n'avais entrepris de décrire séparément ces deux néoplasmes.

Description macroscopique, Siège. — Au point de vue du siège, l'épithélioma présente quelques différences si on le compare au

Fig. 13.
ÉPITHÉLIOMA PAVIMENTEUX DE LA VESSIE

La tumeur principale est insérée sur le col et le trigone. Sur le dôme de la vessie s'implantent isolément 7 petites tumeurs pédiculées. (Dessin de Barraud.)

carcinome de la vessie. Nous avons vu que ce dernier occupe habituellement la base de l'organe. L'épithélioma ne présente pas aussi souvent ce siège de prédilection. Ainsi sur vingt observations où le siège de la tumeur est indiqué avec précision, la base de la vessie n'a été atteinte que cinq fois seulement, et encore deux fois la lésion remontait plus ou moins haut et du côté gauche. C'est là une extension curieuse d'autant plus intéressante que, dans quelques autres observations, la tumeur épithéliomateuse occupait exclusivement la paroi latérale gauche et avait respecté le trigone et la base de la vessie.

Fig. 14.

ÉPITHÉLIOMA PÉDICULÉ

PAROI VÉSICALE ÉPAISSIE PAR LA CYSTITE SCLÉREUSE INTERSTITIELLE

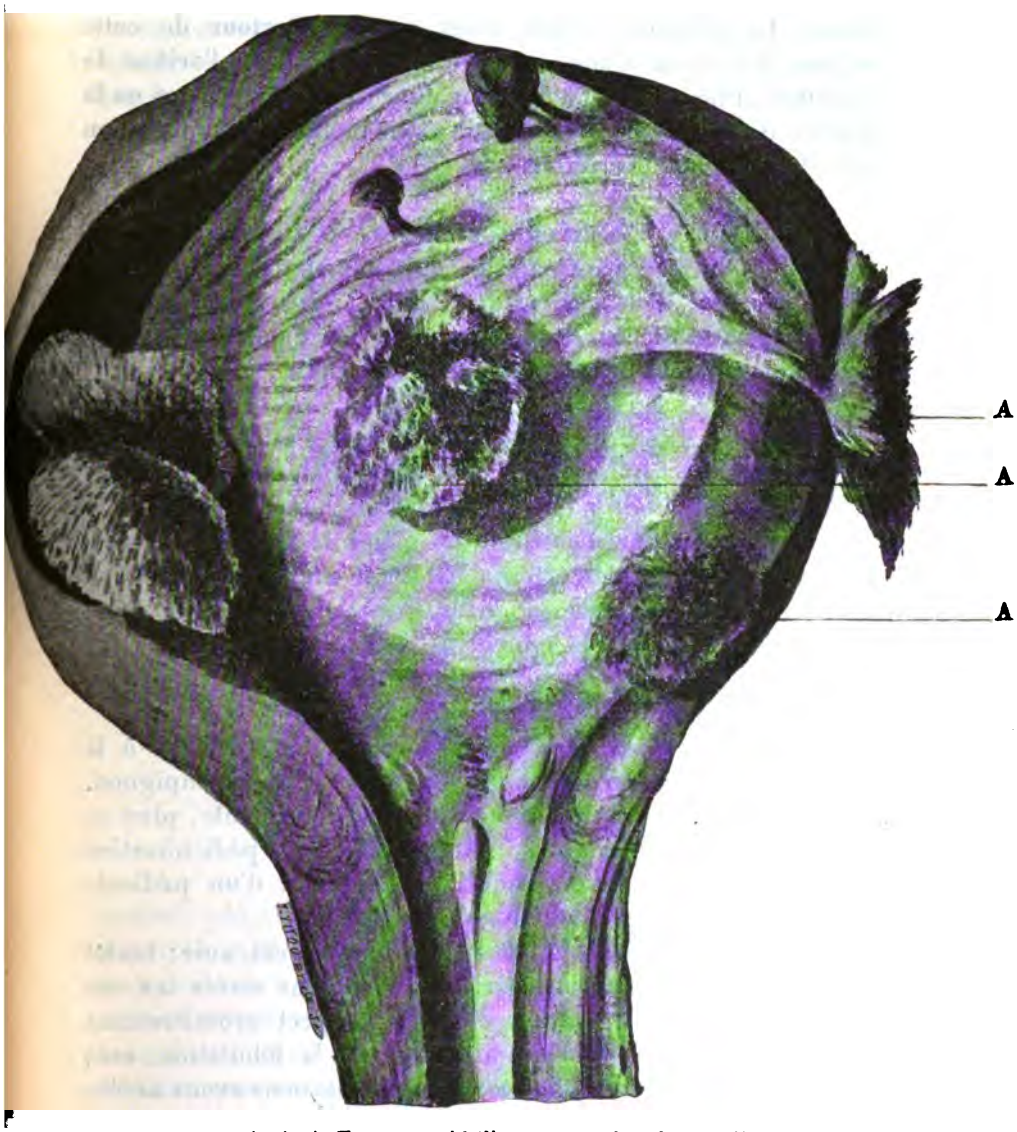

A, A, A. Tumeurs épithéliomateuses, dont la première insérée sur la paroi vésicale par un long pédicule.

(Dessin de Barraud.)

Le col de la vessie ou l'une des parois latérales, dans sa partie qui avoisine le col, sont quelquefois le siège de l'épithélioma. La néoplasie s'étale alors sur le pourtour de cette région, à la façon d'une virole qui tend à obstruer l'orifice de l'urèthre. Plus rarement, elle envahit la paroi antérieure ou la totalité de l'organe. En ce cas, il s'agit plutôt d'une infiltration que d'une tumeur véritable.

Configuration, Consistance, Nombre. — On peut considérer deux formes principales à l'épithélioma de la vessie : *la forme infiltrée,* relativement rare, et *la forme végétante*, de beaucoup la plus fréquente, et donnant lieu à une tumeur plus ou moins saillante dans la cavité de l'organe.

Tumeur. — Les tumeurs épithéliomateuses atteignent exceptionnellement le volume que peut prendre le cancer vésical. Elles sont d'habitude petites ou de volume moyen ; les auteurs les comparent à une noisette, à un gland de chêne, à un pois ou une lentille, ou bien à une noix, à un œuf de poule, à un citron. J'ai dit plus haut que, dans un certain nombre d'observations, le volume de la tumeur est complètement passé sous silence ; il est probable que ce volume n'était pas très considérable, autrement le fait aurait été noté.

La plupart de ces tumeurs présentent une tendance à la pédiculisation, ce qui leur donne la forme d'un champignon. Le néoplasme offre ordinairement une partie saillante, plus ou moins végétante, et une base rétrécie. Parfois la pédiculisation s'accentue, et peut aller jusqu'à la formation d'un pédicule mesurant plusieurs centimètres de longueur.

La *surface* de la tumeur est exceptionnellement unie; tantôt elle est recouverte par une série de mamelons serrés les uns contre les autres, ce qui lui donne un aspect grossièrement muriforme; d'autres fois il y a tendance à la lobulation, sans qu'il y ait de ces fentes, de ces hachures que nous avons notées dans le carcinome, sauf bien entendu lorsque plusieurs de ces tumeurs se trouvent rapprochées et confondues par leurs bases sur une même plaque d'induration.

Dans d'autres cas, la surface de la tumeur est chargée de villosités filiformes, variables d'aspect, et ressemblant beaucoup à celles que nous avons décrites pour le cancer. Cette forme villeuse est assez fréquente, au point que différents auteurs ont décrit l'épithélioma sous le nom de *cancer villeux*. J'ai déjà montré dans le chapitre consacré à l'étude des tumeurs en

FIG. 15.

ÉPITHÉLIOMA PAVIMENTEUX DE LA VESSIE

LA FACE INTERNE DE LA VESSIE EST GARNIE DE VÉGÉTATIONS VILLEUSES QUI RAPPELLENT L'ASPECT D'UNE FOURRURE

(Réduction au 1/3. Dessin de BARRAUD.)

général que la forme villeuse n'est pas exclusive aux tumeurs d'origine épithéliale. Nous avons vu que presque toutes les tumeurs de la vessie peuvent présenter des végétations filiformes coiffant leur surface. Cette dénomination de cancer villeux, basée sur l'aspect macroscopique, mais ayant la prétention de désigner une variété distincte de néoplasie, est donc absolument impropre et doit être rejetée.

La *base* de la tumeur, contrairement à sa superficie, est ordinairement lisse et unie ; tantôt elle est large et bien

implantée, d'autres fois plus étroite, et, si l'on considère les tumeurs secondaires qui se développent à une certaine distance, cette base, ou mieux ce pédicule, peut être tellement mince que la tumeur se laisse arracher avec la plus grande facilité.

La *couleur* diffère suivant que l'on examine le néoplasme sur le vivant au moment de l'opération, ou sur le cadavre. Sur le vivant, la coloration varie du rose au rouge intense; quelquefois on note plusieurs points d'une teinte lie de vin ou noirâtre. Cet aspect est dû à des infiltrations de sang résultant d'hémorrhagies parenchymateuses qui, dans certains cas, peuvent acquérir assez d'importance pour amener la destruction du néoplasme.

Sur le cadavre, la tumeur peut prendre une apparence « cérébroïde », d'un blanc grisâtre, avec ou sans taches ecchymotiques. Souvent elle est salie par l'urine et recouverte de caillots sanguins, de dépôts, dont on la débarrasse avec difficulté.

Aussi bien dans ma pratique personnelle que dans des cas où j'ai assisté M. Guyon, j'ai eu l'occasion de constater que l'aspect cérébroïde pouvait exister également pendant la vie. Cette apparence contraste avec la couleur rouge violacée de la muqueuse vésicale, atteinte souvent de cystite.

La *friabilité* des tumeurs vésicales atteint dans l'épithélioma son plus haut degré. Dans presque tous les cas décrits par les auteurs nous trouvons des désignations de ce genre : « tumeur molle, mollasse, friable, s'écrasant avec grande facilité, etc. » Parmi les observations que j'ai lues, j'en ai trouvé à peine deux ou trois où la tumeur avait offert une consistance notable. Ceux qui ont essayé de faire des coupes histologiques, après durcissement dans l'alcool et la gomme, ont dû s'apercevoir combien il est difficile d'y réussir, en raison précisément de cette friabilité. La celloïdine dans ces cas donne de bons résultats.

L'absence de cohésion est quelquefois telle qu'il suffit de porter la tumeur sous un filet d'eau pour la voir s'émietter; mais restent toujours intacts son point d'implantation ou son pédicule. Cette partie de la tumeur, en effet, offre toujours plus de consistance que sa portion végétante. Parfois la

tumeur, tout en étant molle, ne se laisse pas écraser sous le doigt, surtout lorsqu'elle n'est pas très ancienne.

La paroi vésicale, au niveau du point d'implantation et tout autour, est ordinairement dure et quelquefois inégale. Ce caractère est précieux pour l'opérateur, qui peut se guider à l'aide de son doigt pour tracer les limites de son intervention. — Mais malheureusement lorsque le chirurgien éprouve la sensation de tissus mous, souples et normaux, ce n'est pas encore une garantie suffisante d'avoir dépassé les limites du mal ; une infiltration discrète des parois n'est pas incompatible avec cette sensation. Aussi M. Guyon a-t-il créé le mot d'*infiltration larvée* pour désigner l'infiltration microscopique, échappant à l'exploration du toucher et de la vue. L'induration de la paroi vésicale qui entoure la tumeur principale s'étend quelquefois à une grande distance.

La tumeur épithéliomateuse peut être unique dans la cavité vésicale; ordinairement cependant il en existe deux, trois ou quatre offrant à peu près le même volume, ou bien l'une d'elles est beaucoup plus considérable, atteint le volume d'un œuf de poule et même au-delà. Autour de cette masse principale on en trouve alors deux ou trois plus petites et comparables par exemple à une noisette, un haricot, une lentille. Ces petites tumeurs présentent habituellement plus de tendance à la pédiculisation que la tumeur principale, et se laissent arracher avec facilité.

Dans un cas que j'ai observé, on pouvait voir de très nombreux petits tubercules à une certaine distance de la tumeur principale, formant une sorte de couronne tout autour de l'orifice vésical de l'urèthre.

A l'œil nu, sur une coupe, il est difficile de se rendre compte de l'envahissement des parois de la vessie. L'apparence en est trompeuse. Cependant on voit nettement que la tumeur pénètre dans l'épaisseur des parois de la vessie, mais sans pouvoir certifier jusqu'à quelle profondeur. Seul le microscope peut nous renseigner à cet égard.

Forme infiltrée. — Dans la forme infiltrée, ce qui frappe, c'est un épaississement des parois vésicales occupant ordi-

nairement une bonne partie de la vessie (trigone, base, ou l'une des parois). La face interne de la vessie est habituelle-

Fig. 16.

ÉPITHÉLIOMA INFILTRÉ ET TUMEURS ÉPITHÉLIOMATEUSES

ÉPAISSISSEMENT DE LA PAROI VÉSICALE PAR LA CYSTITE SCLÉREUSE INTERSTITIELLE

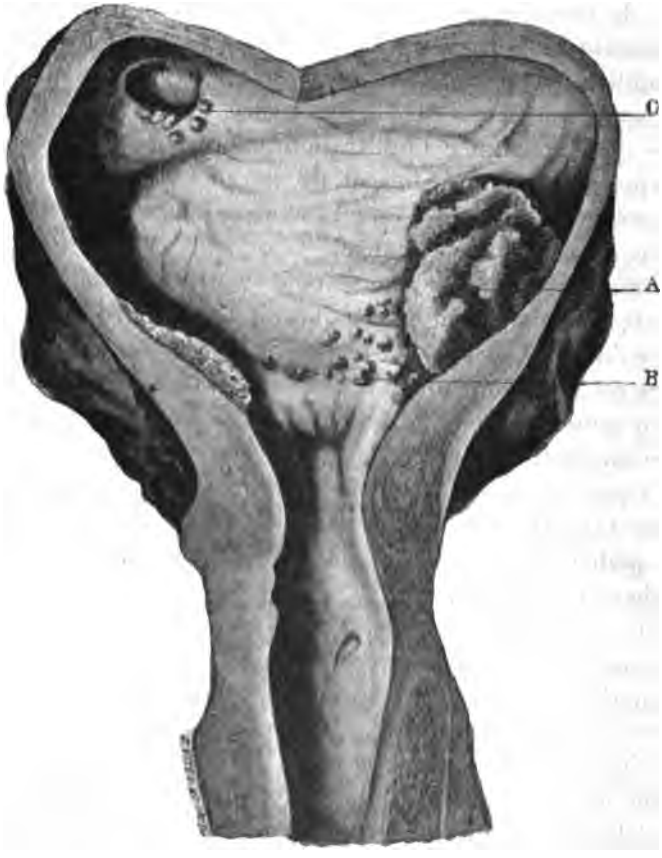

A. Tumeur épithéliomateuse. — B. Productions verruqueuses. — C. Saillies villeuses entourant une cellule vésicale. (Réduction de 1/2. Dessin de Barraud.)

ment garnie de mamelons légèrement saillants qui, par leur ensemble, donnent à la muqueuse vésicale un aspect verru-

queux. Ici encore on peut constater un état villeux de la muqueuse, mais ces villosités sont beaucoup plus fines et plus délicates que dans le carcinome.

L'épaisseur des parois vésicales est quelquefois assez considérable pour que le toucher rectal, combiné à la palpation hypogastrique, permette de faire le diagnostic, même en l'absence de sensation de bosselures. Cette épaisseur varie entre 3, 4 et même 5 centimètres. Elle prédomine souvent du côté du bas-fond, ce qui permet au doigt explorateur de l'atteindre, non pourtant sans difficulté.

A la coupe, la forme infiltrée présente, comme la forme précédente, une coloration grisâtre ou rosée. La tranche est humide et diffère par son aspect des parties saines dont la coupe est foncée et plus sèche.

Le produit de raclage de la tranche du néoplasme peut déjà servir à un examen histologique sommaire. Il est composé principalement de cellules épithéliales plus ou moins déformées et impropres à nous fournir des renseignements de détail.

Comme dans le carcinome, toute vessie atteinte depuis un certain temps d'épithélioma présente un certain épaisissement de ses parois, correspondant à l'hypertrophie de la tunique musculaire. Le microscope nous apprend que cette hypertrophie est due en majeure partie à l'augmentation du tissu conjonctif intermédiaire.

On rencontre rarement des kystes dans l'épaisseur des parois vésicales ou au sein de la tumeur, et ce sont toujours des kystes microscopiques.

Ulcération. — L'ulcération dans l'épithélioma est encore moins commune que dans le carcinome. La tumeur à végétation luxuriante s'émiette facilement, sans laisser derrière les parties détachées de la masse principale une ulcération. Il n'en est plus de même des tumeurs infiltrées ; là on trouve souvent des parties du néoplasme ulcérées sous forme d'excavation à bords indurés.

Lorsque la tumeur s'ulcère, la perte de substance peut occuper la superficie, une partie ou la totalité du néoplasme.

Une fois produite, elle présente un fond et des bords végétants, le tout reposant sur une base indurée. En un mot, l'aspect de l'ulcération diffère peu de celle du carcinome de la vessie. Comme dans ce dernier, on trouve alors dans la cavité vésicale des lambeaux de tissus mêlés au pus et à l'urine. Les masses ulcérées présentent une mollesse telle qu'elles se désagrègent à la moindre traction. L'ulcération peut encore siéger à une certaine distance de la tumeur sur des parties de la vessie simplement infiltrées par le néoplasme.

Tels sont les caractères macroscopiques des néoplasmes épithéliaux de la vessie. Je me suis efforcé de les mettre autant que possible en relief en me servant de mes observations et de celles que j'ai pu recueillir dans les différents auteurs, mais il ne faudrait point se le dissimuler, l'épithélioma, bien différencié du carcinome au point de vue microscopique, présente avec lui macroscopiquement de nombreux points de contact, à tel point qu'il est souvent difficile de les distinguer entre eux à l'œil nu.

Les lésions vésicales, urétériques, rénales, les propagations, etc., sont décrites, de même que pour le cancer, dans un autre chapitre.

Étude histologique de l'épithélioma. — Beaucoup plus que pour le carcinome, les auteurs ont négligé de donner une étude minutieuse de l'épithélioma de la vessie. Dans la plupart des observations, le mot épithélioma seul sert à désigner la nature histologique de ces tumeurs. Le mode d'infiltration de la paroi vésicale, les détails histologiques sur la forme du néoplasme, la nature des cellules, celle du stroma surtout, sont généralement passés sous silence ou incomplètement notés.

Cela tient en partie à ce que les échantillons examinés par les auteurs sont simplement des fragments enlevés aux tumeurs épithéliales par l'opération, et en partie à ce que les chirurgiens négligent la plupart du temps de se livrer à des examens histologiques approfondis, se contentant de notions sommaires sur la nature des néoplasies.

Les observations d'épithélioma les plus complètes et les plus minutieuses sont celles des auteurs français, et, à cet égard, une mention spéciale est due au travail de M. Albarran. C'est en me basant sur ces observations et sur celles qui me sont personnelles, que j'aborderai la description histologique de ce néoplasme.

Comme dans d'autres régions de l'économie, l'épithélioma vésical se présente sous deux grandes formes bien distinctes : l'*épithélioma pavimenteux* et l'*épithélioma cylindrique*. Le premier est beaucoup plus fréquent que le second. Je décrirai d'abord la structure de la tumeur, puis l'infiltration des parties voisines.

Épithélioma pavimenteux. — Par la dissociation on trouve des cellules épithéliales plates en voie de multiplication, ordinairement volumineuses, avec un ou deux noyaux et quelquefois plusieurs. Le protoplasma dépasse toujours de beaucoup le noyau; il est ordinairement granuleux. La forme de la cellule est circulaire, ovale ou irrégulière; le noyau est rond ou ovale, muni d'un ou deux nucléoles. Certains épithéliomas pavimenteux fournissent à la dissociation des cellules épithéliales munies de prolongements en raquette et même des cellules épithéliales cylindriques; mais la cellule pavimenteuse prédomine toujours. On peut encore y trouver des cellules en voie de dégénérescence colloïde. Enfin nous mentionnerons la présence à la périphérie des cellules de crêtes servant à réunir ces éléments entre eux (Bourcy, Clado). Il est un caractère d'une haute importance sur lequel on n'insiste pas suffisamment, c'est la cohésion que les cellules des épithéliomas présentent entre elles, grâce à l'existence de filaments d'union en tout semblables à ceux que Ranvier a décrits dans la couche de Malpighi. Cette adhérence est telle, qu'on arrive difficilement par la dissociation à obtenir de nombreuses cellules isolées, même après macération de la pièce dans les liquides appropriés. Par contre, il est fréquent de trouver de nombreux groupes cellulaires offrant l'agencement que l'on retrouve sur une coupe d'ensemble.

Dans les dissociations, on rencontre encore des cellules rondes, des fibres conjonctives, des fibres élastiques et des éléments du sang (fibrine et globules).

Si j'insiste ici sur les renseignements obtenus par les dissociations, c'est parce que la maladie se charge souvent de nous fournir une dissociation en permettant à l'urine de charrier des cellules de la tumeur et quelquefois des lambeaux de tissu morbide, qui, examinés soigneusement et à plusieurs reprises, peuvent nous fournir de précieux renseignements pour le diagnostic.

Sur les coupes, l'épithélioma pavimenteux se présente sous deux formes :

1° *La forme tubulée.*

2° *La forme lobulée.*

La première est beaucoup plus fréquente que la seconde ; je n'ai pu réunir que trois observations indiscutables d'épithélioma lobulé.

A. *L'Épithélioma tubulé* présente une forme caractéristique qui permet de le reconnaître à première vue et à un très faible grossissement.

Il est composé d'une série de colonnes épithéliales se colorant en rouge par le picrocarmin, colonnes dont la forme est cylindrique puisque, dans quelque sens que la tumeur soit coupée, elles offrent à peu près la même largeur. — Leur extrémité est toujours arrondie ; elles ne sont pas rectilignes dans leur direction, mais plus ou moins flexueuses, irrégulières et présentent souvent des anastomoses, ce qui, à un faible grossissement, les fait ressembler à des circonvolutions cérébrales. En fait ce sont plutôt des cordons cellulaires plus ou moins irréguliers et anastomosés que des véritables colonnes.

Cette forme tubulée n'existe en réalité que dans les parties jeunes et nouvellement formées du néoplasme ; on les rencontre surtout dans la partie infiltrée de la vessie, au voisinage des tissus sains. Dans les parties anciennes, le stroma affecte plutôt un caractère alvéolaire. Là les travées conjonctives limitent non plus des colonnes, mais de véritables lobules com-

posés d'un amas de cellules offrant les mêmes caractères que celles qui composent les colonnes. Parfois, ces lobules sont tellement volumineux, qu'après coloration, on peut les reconnaître à l'œil nu. C'est surtout dans les tumeurs saillantes et luxuriantes qu'on distingue aisément ces détails.

Avec un fort grossissement, on voit que les colonnes, comme les amas lobulés, sont formées de cellules pavimenteuses, dont les différents caractères viennent d'être notés à propos de la dissociation. Elles sont serrées et adhérentes les unes aux autres. Elles adhèrent fortement aussi au stroma conjonctif. Dans mon Mémoire, j'ai rapporté quelques cas dans lesquels, vers la périphérie d'une colonne, on trouvait des cellules à forme cylindrique munies d'une sorte de prolongement implanté dans la paroi conjonctive du tube. De place en place, il existe, au milieu du stroma, des amas de cellules pavimenteuses formant des figures sphériques qui rappellent l'épithélioma lobulé, sans présenter cependant le caractère corné.

Le stroma de l'épithélioma tubulé de la vessie est composé de tissu conjonctif fibrillaire ou condensé présentant souvent des infiltrations abondantes de cellules embryonnaires et, sur certains points, de cellules fusiformes. Dans une de mes observations, le stroma était presque uniquement composé de ces éléments. Dès maintenant je dois attirer l'attention sur le caractère embryonnaire du stroma des tumeurs de la vessie qu'on retrouve fréquemment dans les préparations, quelle que soit leur nature.

Plus profondément du côté du pédicule, on peut trouver des fibres musculaires que, dans certains cas, on a pu suivre jusqu'à la superficie de la néoplasie (Küster). J'en ai moi-même observé un exemple. Elles sont facilement reconnaissables, surtout lorsque les préparations sont colorées par l'hématoxiline ou par le liquide de Grenacher. Quelle que soit l'abondance de ces fibres lisses dans une tumeur, je ne pense pas qu'on doive lui appliquer le terme de *myo-épithélioma*, comme certains auteurs l'ont fait. Il faut réserver cette désignation pour les tumeurs dégénérées.

Il existe dans ces tumeurs des vaisseaux qui occupent habituellement leur partie profonde ; on en rencontre peu vers la

superficie. Leurs parois sont épaisses et denses et leur cavité est gorgée de globules sanguins et surtout de globules blancs adhérents à la paroi, disposition qui indique que la circulation

Fig. 17.

ÉPITHÉLIOMA PAVIMENTEUX DE LA VESSIE

COUPE HISTOLOGIQUE

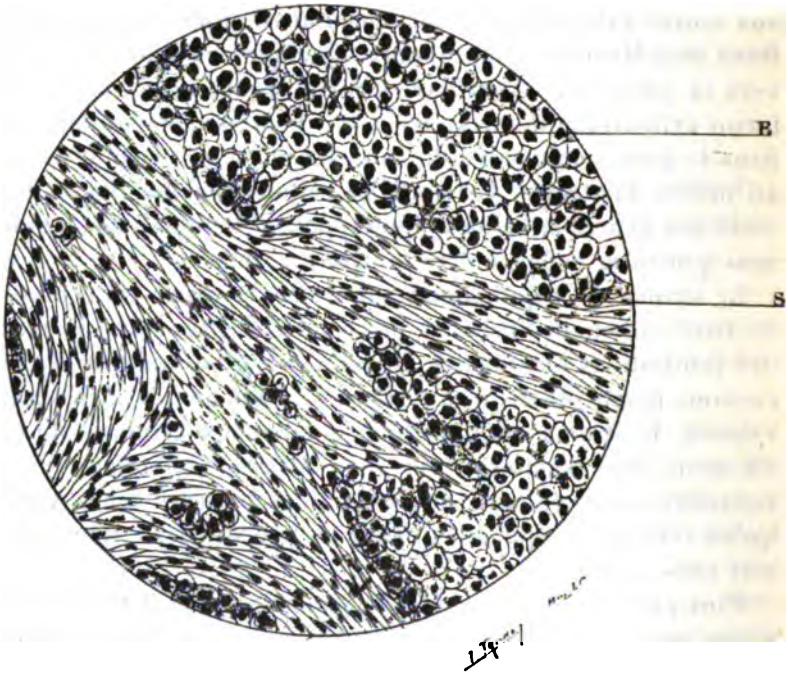

E. Cellules pavimenteuses. — S. Tissu sarcomateux constituant le stroma.
(Dessin de Trichet.)

y subit un ralentissement. Il existe en outre des vaisseaux capillaires dilatés formant des sortes de lacs au milieu du stroma.

Je n'ai jamais pu injecter les lymphatiques dans les tumeurs épithéliomateuses. Il ne paraît pas y avoir de nerfs. — Tous les auteurs sont d'ailleurs muets à cet égard.

Envahissement de la paroi de la vessie par l'éphithélioma. — Les cylindres épithéliaux, après avoir détruit la membrane muqueuse de la vessie, envahissent et détruisent les parois musculaires de l'organe. Sur les points où la lésion est le plus avancée, on ne retrouve aucune trace de la structure normale du muscle. Plus loin, là où l'infiltration est à son début, on trouve des colonnes cellulaires qui pénètrent entre les faisceaux musculaires et, plus rarement, dans l'épaisseur même de ces derniers. Ces colonnes sont toujours isolées du tissu périphérique par une bordure plus ou moins irrégulière d'éléments embryonnaires.

Les petites tumeurs situées à une certaine distance de la masse principale sont constituées pour leur partie saillante de la même façon, mais ordinairement elles ne dépassent pas en profondeur l'épaisseur de la muqueuse.

On peut, au dire de certains auteurs, retrouver à la superficie de la tumeur la couche épithéliale normale (?) de la vessie, mais sans doute considérablement épaissie et modifiée.

B. *L'épithélioma lobulé* existe dans la vessie; l'observation de Sanders, malheureusement incomplète, et celle de M. Bourcy, très détaillée, en sont deux exemples incontestables.

J'ai pu observer un troisième cas provenant du service de M. Le Dentu, et dont j'ai fait l'examen microscopique. Dans l'observation de Sanders, les lobules présentaient la forme de l'épithélioma *lobulé corné*, « amas perlés, à cellules aplaties concentriques » ; dans celle de Bourcy les cellules de chaque lobule offraient un engrènement tel qu'on le voit dans le corps muqueux de Malpighi. Enfin, Marchand rapporte dans son mémoire un cas d'épithélioma pavimenteux lobulé corné, typique. Ce néoplasme avait envahi la portion prostatique de l'urèthre.

En résumé, réserve faite de la nature du stroma, sur laquelle j'ai déjà insisté, l'épithélioma pavimenteux revêt dans la vessie à peu près les mêmes caractères que dans d'autres régions de l'économie.

Épithélioma cylindrique. — *Synonymie : adéno-épithélioma, adénome malin.* — Cette variété de néoplasme vésical a été niée d'abord par certains auteurs. Klebs l'ayant rencontrée dans la vessie d'un homme, soutint qu'elle ne pouvait provenir que de la prostate, dont la structure rendait compte de la formation dans la vessie de tumeurs à type glandulaire. L'interprétation de Klebs fut ruinée par Kaltenbach, qui décrivit, sous le nom d'adénome papillaire, un épithélioma cylindrique observé par lui dans la vessie d'une *femme ;* la prostate ne pouvait donc pas être en cause ici. Küster discutant cette observation, émit l'hypothèse que l'épithélioma glandulaire pouvait provenir des glandes ou cryptes vésicales. Il conseille, d'ailleurs, d'être très réservé dans ces cas et de bien examiner la prostate avant d'admettre que la néoplasie dépend uniquement de la vessie. A ce sujet, il rapporte une observation de Marchand, où la tumeur épithéliale « siégeait bien loin de la prostate, et cependant, un examen attentif a montré l'existence de quelques culs-de-sac remplis d'épithélium logés dans la prostate, qui communiquaient, d'autre part, avec le fond de la tumeur. »

Il est très facile de réfuter les arguments donnés par les auteurs contre le développement primitif de l'adénome dans la vessie. Ainsi qu'on l'a vu, l'observation de Kaltenbach est déjà un fait indéniable. Quant au cas de Marchand, il est possible de lui donner une autre explication que celle de Küster. En effet, il s'agit, nous dit-on, d'une tumeur épithéliale bien loin de la prostate, tumeur volumineuse et de date ancienne; elle communique par quelques canaux pourvus d'épithélium avec la base de la prostate qui est à peine dégénérée. Mais je ne vois aucun inconvénient à admettre que dans ce cas la tumeur épithéliale développée primitivement sur la paroi vésicale, indépendamment de la prostate, ait infecté secondairement cette glande en lui envoyant un prolongement épithélial.

Du reste, la démonstration directe est fournie par les observations où l'épithélioma cylindrique a envahi la vessie seule, sans aucune participation de la prostate. Ainsi, j'en pourrais rapporter trois cas : deux opérés par la cystotomie et un troisième avec autopsie complète. Dans tous trois, l'état de la

prostate a été soigneusement noté. J'en ai trouvé d'autres dans les auteurs; un de Clarke (*Med. Times and Gaz.*, 1860) chez une femme de soixante-quatre ans, et un autre de Bode. Ce dernier donna lieu à une discussion au sujet de l'interprétation entre l'auteur et Birsch-Hirschfeld, qui considéra la tumeur comme un papillome cylindro-cellulaire; la récidive, survenue trois mois après l'opération, sur le canal de l'urèthre et dans la vessie, donna raison à Bode.

De ce que l'épithélioma cylindrique, comme tumeur primitive, existe chez l'homme et chez la femme, il n'en résulte pas qu'on doive nier l'épithélioma secondaire de la vessie ayant son point de départ dans la prostate; bien au contraire, nous savons que presque toutes les tumeurs de la prostate soulèvent la muqueuse vésicale et viennent faire saillie dans l'intérieur de sa cavité. Il n'est donc pas étonnant qu'une tumeur maligne de cet organe puisse infecter secondairement la vessie. Mais dans ce cas, la prostate est toujours bosselée, irrégulière, très volumineuse, et ces caractères peuvent être reconnus par le toucher rectal chez le vivant, en attendant que la dissection et le microscope viennent confirmer le diagnostic de la propagation.

L'épithélioma cylindrique de la vessie se présente ordinairement sous la forme d'une tumeur pédiculée, ou sessile et alors implantée largement sur la vessie. En ce qui concerne les caractères macroscopiques de la néoplasie elle-même, ils diffèrent peu de ce qui a été décrit plus haut. On doit seulement enregistrer que lorsque la tumeur affecte l'apparence polypoïde, sa surface peut être lisse, grenue, papillaire ou lobulée.

Je m'occuperai donc surtout de la structure du néoplasme. Les dissociations fournissent des cellules cylindriques pour la plupart, ou cubiques et basses. Les premières offrent une forme allongée, et souvent leur extrémité libre est remplie de mucus ou de substance colloïde. Ces cellules sont munies d'un noyau sphérique ou ovoïde, avec un ou deux nucléoles. Dans les préparations on trouve souvent plusieurs de ces cellules fortement adhérentes les unes aux autres et formant des séries disposées en palissade. On y rencontre aussi des cellules rondes, de la fibrine et des globules du sang. Pendant la vie, ces différents

éléments peuvent se trouver dans l'urine, seuls ou accompagnés de lambeaux détachés de la tumeur; autant de débris précieux pour le diagnostic.

Sur les coupes, la tumeur présente les caractères habituels de l'épithélioma cylindrique, avec certaines particularités toutefois, qu'il importe de noter parce qu'elles serviront plus tard de base au chapitre consacré à l'urologie. Sur les coupes faites en pleine tumeur on trouve des cavités circulaires ou un peu ovales, tapissées à leur face interne par un épithélium cylindrique disposé sur une ou deux couches. Ces cellules sont très régulièrement disposées les unes à côté des autres, de façon à former en dedans, du côté du centre, une ligne circulaire bien nette délimitant la cavité. Vers la périphérie, les cellules reposent sur le tissu conjonctif du stroma. Quand il existe de larges capillaires au voisinage de cette cavité, il semble que l'extrémité de la cellule vient prendre insertion sur le capillaire même, mais en réalité, il y a là toujours quelques fibres déliées ou bien des cellules plates sur lesquelles repose la cellule cylindrique, laquelle se trouve ainsi séparée de la paroi du capillaire. De telles coupes traitées par le pinceau font très nettement voir ce détail. Parfois, la cavité du tube est remplie par plusieurs assises de cellules, et dans une même tumeur sur plusieurs points. La configuration adénoïde perd quelquefois son caractère pour revêtir l'aspect de traînées cellulaires mal ordonnées.

Stroma. — Il est composé de tissu conjonctif fibrillaire, au milieu duquel on rencontre des fibres élastiques, moins nombreuses cependant que dans le carcinome. Ce que présente de particulier ce stroma, c'est la présence d'éléments jeunes de tissu conjonctif, qui sont disposés de la façon suivante : par places on voit un nombre considérable d'éléments embryonnaires qui infiltrent le tissu conjonctif du stroma ; en d'autres endroits on trouve, entremêlées à ceux-ci ou indépendantes, des cellules fusiformes également en grand nombre, disposées souvent en faisceaux. Ces cellules rappellent tout à fait le tissu du sarcome.

L'élément musculaire peut prendre la place du tissu conjonctif et constituer le stroma dans sa presque totalité. Mais cette disposition a certainement été exagérée par quelques auteurs qui ont vraisemblablement confondu la cellule fusiforme embryonnaire avec la cellule musculaire. Habituellement on ne rencontre la fibre musculaire que profondément, du côté du pédicule.

Fig. 18.

COUPE D'UN ÉPITHÉLIOMA CYLINDRIQUE A CELLULES CUBIQUES BASSES

COUPE HISTOLOGIQUE

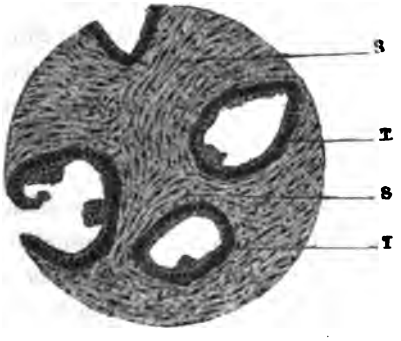

T, T. Coupe de tubes à épithélioma cylindrique. — S, S. Tissu sarcomateux constituant le stroma. (Dessin de Barraud.)

La superficie de ces tumeurs est souvent garnie de végétations filiformes, constituées par un axe conjonctif contenant des cellules rondes ou fusiformes, et garnies de chaque côté de cellules épithéliales cylindriques. Dans d'autres cas ce sont des mamelons chargés de tubes glandulaires à lumière très étroite, dirigés suivant l'axe du mamelon et tapissés intérieurement de cellules cubiques basses. Les vaisseaux que contiennent ces productions villeuses sont des capillaires dilatés et chargés de sang, avec une grande quantité de globules blancs. C'est là, comme je l'ai déjà fait remarquer, l'indice d'une circulation

lente, et en même temps d'une pression intravasculaire considérable.

Du côté de la profondeur, lorsque le néoplasme est pourvu d'un pédicule, on voit que celui-ci est composé en grande partie de tissu conjonctif adulte ou myxomateux, avec de nombreuses fibres musculaires et des vaisseaux.

Vaisseaux de la tumeur. — Ces néoplasmes sont toujours très vasculaires au niveau du pédicule. On y rencontre quelquefois des vaisseaux qui ont le volume d'une des collatérales des doigts (Guyon) ; de là ils se ramifient dans le stroma, et se réduisent en capillaires côtoyant les tubes à épithélium cylindrique. A la surface de la tumeur, dans les productions villeuses, ils sont très nombreux ; chacune des franges papillaires en contient un ou deux, bourrés de globules sanguins. Dans les observations diverses que j'ai analysées, je n'ai jamais vu mentionné l'envahissement des vaisseaux par les cellules épithéliales. Personne n'a encore signalé de lymphatiques ni de nerfs dans ces néoplasmes.

Il existe quelques variantes dans la constitution des tubes de l'adénome vésical qu'il importe de connaître. Dans certains cas, je l'ai déjà dit, les cellules cylindriques abondent tellement dans les tubes qu'elles remplissent presque complètement leur cavité, mais les cellules de la périphérie offrent toujours le même caractère d'adhérence et d'orientation.

On rencontre quelquefois dans les cavités du néoplasme des végétations conjonctives qui partent de la paroi et viennent faire saillie dans son intérieur ; elles sont tapissées des mêmes cellules épithéliales cylindriques que la paroi elle-même, et disposées de la même façon. Ces végétations contiennent presque toujours un ou deux capillaires à leur centre. Quelquefois il en existe un si grand nombre dans la lumière du tube que celle-ci disparaît entièrement. Dans ces conditions, sur la coupe, la partie du tube qu'on observe apparaît sous la forme d'une cavité circulaire ou allongée, dans laquelle les végétations sont tassées les unes sur les autres, de manière à pouvoir loger dans un espace donné des sinuosités aussi

longues que possible. Lorsque les préparations de l'épithélioma cylindrique de la vessie ne sont pas bien réussies et qu'on n'apporte pas à l'examen une attention suffisante, on peut être

Fig. 19.

ÉPITHÉLIOMA CYLINDRIQUE

COUPE HISTOLOGIQUE

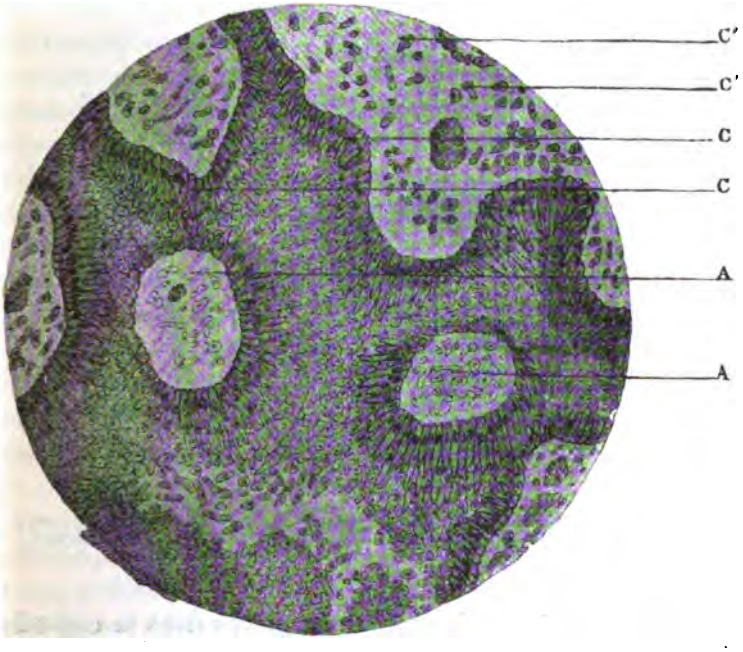

Contenu d'une large cavité à épithélium cylindrique, constitué presque uniquement par des axes tapissés de cellules épithéliales rayonnantes. La prolifération est tellement active que les villosités intra-cavitaires sont presque confondues.

A, A. Axes. — C, C. Cellules épithéliales cylindriques. — C', C'. Cellules épithéliales libres dans la cavité. (Dessin de Barraud.)

induit à diagnostiquer microscopiquement un papillome et voici comment. Les tumeurs épithéliales de la vessie sont très friables ; or il peut se faire que, par suite du procédé employé pour la préparation de la pièce, les cavités de la périphérie se

déchirent, leur circonférence s'étale et les végétations qui garnissent leur intérieur apparaissent comme des saillies papillaires. Les cloisons qui les séparent se montrent également sous forme de végétations dendritiques, recouvertes sur leurs deux faces de cellules épithéliales ; de telle sorte que la tumeur prend sur la coupe l'apparence du papillome.

On conçoit que pareille erreur puisse être facilement commise si l'on n'examine que de petits fragments du néoplasme.

FIG. 20.

ÉPITHÉLIOMA CYLINDRIQUE DE LA VESSIE

COUPE HISTOLOGIQUE (*Procédé de Mathias Duval.*)

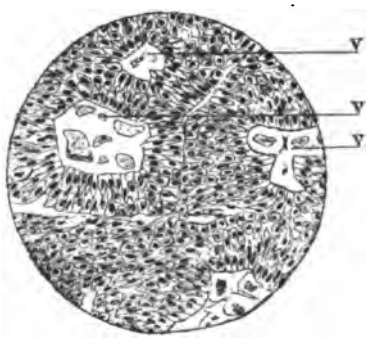

V, V, V. Végétations garnies de cellules épithéliales. (Dessin de TRICHET.)

Pour l'éviter, il est bon de monter les pièces dans la celloïdine (qui conserve tous les éléments de la tumeur absolument intacts) et de faire des coupes aussi grandes que possible.

Voici, d'ailleurs, quelques caractères distinctifs, qui peuvent servir pour asseoir le diagnostic histologique : 1° La forme de l'épithélium, de revêtement (cylindrique à une ou deux couches) et sa disposition en palissade ; 2° Les caractères du tissu intermédiaire, qui est presque toujours bourré d'éléments embryonnaires ; 3° Enfin, la présence, dans la profondeur, de cavités circulaires, avec ou sans prolongements dendritiques dans leur intérieur.

Le mode d'extension et d'envahissement des parties périphériques se fait de la même façon que pour l'épithélioma pavimenteux. — On voit le tissu épithéliomateux s'enfoncer dans les différentes couches de la vessie et remplacer le tissu normal. Au sein de la couche musculaire, les cavités du néoplasme se rencontrent de préférence dans le tissu conjonctif interfasciculaire, mais elles ne respectent pas le faisceau musculaire lui-même, auquel elles finissent par se substituer. Tout à fait dans la profondeur, les cavités deviennent de moins en moins nombreuses; elles changent de caractère et ne sont plus représentées que par des nodules épithéliaux, arrondis ou ovalaires. En dernier lieu elles font place à une gangue conjonctive, sous laquelle existe une couche de tissu adipeux, analogue à celle que nous avons vue dans le carcinome.

Quelquefois, les cellules de l'épithélioma cylindrique peuvent subir la dégénérescence colloïde et former des petits kystes qui remplissent ses cavités.

Nous pouvons encore noter la présence d'hémorrhagies dans le tissu même de la tumeur, ou dans les parties de la vessie infiltrées par l'épithélioma. Les globules du sang remplissent alors les cavités de la tumeur adénoïde et infiltrent le stroma dans une étendue plus ou moins considérable.

Avant de terminer, je répéterai qu'à mon avis, l'adénome et l'adéno-épithéliome représentent deux formes d'une même tumeur évoluant, pour le premier, dans le sens de la formation exogène; pour le second, dans l'ordre de la formation endogène. — Tous deux reconnaissent pour point de départ les glandes de la vessie, d'où leur situation prépondérante au voisinage du col et plus rarement une formation adénoïde anormale.

Épithélioma réticulé. — M. Albarran a rencontré dans la vessie une néoplasie curieuse, qui, pour la première fois, fait son apparition dans le cadre des tumeurs. Il s'agit d'un néoplasme volumineux infiltrant la paroi vésicale, envahissant rapidement les ganglions lymphatiques et affectant des allures

de haute gravité. Bien que la tumeur ressemble beaucoup au lymphadénome, M. Albarran se base sur quelques caractères pour l'en séparer. Voici, du reste, sa description, que je rapporte textuellement, n'ayant, pour ma part, jamais observé rien de semblable dans aucun point de l'économie :

« Ces tumeurs sont constituées par un très fin réticulum, dans les mailles duquel se trouvent contenues des cellules épithéliales.

« Lorsqu'on étudie les coupes de ces cancers par les procédés habituels, on ne voit qu'une grande masse de cellules, et, de place en place, une fine trabécule conjonctive : il n'y a pas de disposition alvéolaire comme dans le carcinome alvéolaire de Billroth. Pour bien voir le réticulum, il faut que la pièce ait été plongée pendant quelques jours dans l'alcool au tiers, ou dans le sérum iodé, et traitée ensuite au pinceau avant de la colorer.

« Le réticulum s'appuie sur les parois des vaisseaux qui paraissent elles-mêmes formées, dans leurs portions les plus externes, par de fines mailles très serrées. Les trabécules qui constituent le réseau de ces tumeurs sont toutes très fines, mais il en est de plus épaisses qui donnent naissance à d'autres trabécules extrêmement déliées. Les mailles du réticulum sont si étroites, que souvent elles ne contiennent qu'une seule ou deux cellules épithéliales.

« Dans une de mes pièces, la tumeur présente la curieuse disposition lobulée représentée dans la Fig. 20. Un capillaire forme le centre du lobule et de ses parois émane le réticulum conjonctif. La périphérie d'un lobule correspond au point de rencontre du réticulum parti des vaisseaux de plusieurs lobules voisins; en ce point, les mailles se resserrent et prennent une forme allongée parallèlement à la surface du lobule.

« Les cellules contenues dans les mailles du réticulum que je viens de décrire sont polymorphes et plus ou moins épithélioïdes, comme celles des autres carcinomes. Dans une de mes observations, une portion de la tumeur présente du reste les caractères ordinaires d'un épithélioma alvéolaire.

« Au point de vue histologique, on ne confondra pas l'épithélioma réticulé avec le lymphadénome, parce que, dans cette

dernière tumeur, le réticulum est plus régulier et surtout parce que les cellules renfermées dans ses mailles sont des cellules lymphoïdes. »

2° Carcinome ou Épithélioma alvéolaire.

Synonymie du Carcinome : *Carnosités. Squirrhosités. Encéphaloïde de la vessie. Epithélioma carcinoïde. Scirrhus. Fongus malin de la vessie. Carcinome fibreux. Squirrhe. Krebs. Gallert krebs.*

Plusieurs études ont déjà été publiées sur le cancer de la vessie. Mais, avant mes recherches et celles d'Albarran, on n'avait pas encore tenté d'établir une distinction entre ses variétés. Bien plus, certains auteurs (Molinier, Féré) se basant uniquement sur la clinique, non seulement ont confondu les cancers épithéliaux et les sarcomes dans une même description, mais encore y ont fait figurer le papillome, qui est une tumeur bénigne.

Aujourd'hui tout le monde admet l'origine épithéliale du carcinome et l'on ne sépare plus cette variété des épithéliomas proprement dits. Contrairement à la plupart des auteurs, je vais donc décrire successivement les différentes variétés de cancers épithéliaux, en me servant des observations avec examen microscopique.

Historique du carcinome et de l'épithélioma de la vessie. — De nombreuses observations ont été publiées sur ces tumeurs vésicales, dans les journaux médicaux ou les recueils périodiques. Il serait long et fastidieux de rappeler tous les noms des auteurs qui les ont rapportées. Je me contenterai de citer les travaux principaux parus sur cette question, ou ceux qui ont joué un certain rôle au point de vue doctrinal.

L'anatomie pathologique du cancer de la vessie n'est pas de connaissance récente. Je laisserai de côté un certain nombre de

travaux très anciens qui se rapportent à toutes sortes de tumeurs vésicales et où sont prononcés les mots de cancer, squirrhe, de carnosités, de fongus cancéreux, etc., pour arriver à Civiale qui, rapportant six observations de cancer vésical, fournit la première bonne description de cette néoplasie.

Civiale eut le mérite de donner le premier une vue d'ensemble du carcinome, de le séparer des autres tumeurs vésicales et de montrer sa fréquence beaucoup plus grande que le petit nombre des observations ne semblait le faire supposer. Son travail a été publié dans la 3e édition de son livre, paru en 1860. La première observation qu'il rapporte remonte à 1834. C'est donc bien à cet auteur que revient la priorité de la description du carcinome, de même que la division des tumeurs en bénignes et malignes est due à Chopart. Avant Civiale, le mot fongus servait presque exclusivement à désigner toutes les tumeurs de la vessie.

En 1851, Lebert connaissait sept cas de cancer vésical ; il figura ces tumeurs dans son atlas et donna un résumé de leurs observations.

La thèse de doctorat de Lacaze-Doré (1852) résume l'état de la question à cette époque.

En 1862, Baker (*Méd. chir. trans.*), relevant la statistique générale des cancers, rapporte cinq cas de néoplasme malin de la vessie, sans en donner aucune description d'ensemble. Puis les travaux se multiplièrent, de nouvelles observations furent ajoutées aux anciennes et l'on dut reconnaître que le carcinome de la vessie était une maladie relativement commune. Après le travail de Lacaze-Doré, nous pouvons citer celui de Heilborn (1869), basé sur trente-sept observations, dont sept seulement de cancer primitif, et celui de Podrazky qui a bien mis en évidence la fréquence du carcinome primitif.

Plus récemment encore, d'importants mémoires ont été publiés tant en France qu'à l'étranger : (Vernial, *Th.*, 1873 ; Hasenclever, *Th.*, *Berlin*, 1880 ; Bode, 1884 ; etc.)

Une mention spéciale est due au travail de Féré, couronné au concours du prix Civiale, et dans lequel la clinique et le diagnostic sont traités de main de maître. A ce point de vue,

c'est évidemment le travail le plus complet qui ait paru sur la question. Par contre, l'examen microscopique des tumeurs n'y tient qu'une place très secondaire et a été un peu négligé.

Le cancer de la vessie a été également étudié chez l'enfant dans deux monographies qu'il nous faut citer : la thèse de Duzan (*Paris,* 1876) et le mémoire de M. de Saint-Germain, plus récent, publié en 1883, dans la *Revue des maladies de l'enfance*. M. Phocas, dans une communication au Congrès de chirurgie (1892), ayant surtout en vue l'intervention chirurgicale, a fourni quelques détails intéressants sur les tumeurs malignes de la vessie dans le jeune âge.

Dans tous les travaux précédemment cités, la question de l'épithélioma de la vessie est, ou complètement laissée de côté, ou à peine ébauchée ; aucun d'eux n'est consacré spécialement à cette question, et personne n'a réuni des observations d'épithélioma en vue d'une description séparée de cette néoplasie. Gross, il est vrai, prétend que de toutes les tumeurs de la vessie la plus fréquente est l'épithélioma et que toutes les tumeurs décrites sous le nom de squirrhes ne sont que des épithéliomas infiltrés, contrairement à Coulson, qui ne reconnaît guère que l'encéphaloïde, et relègue l'épithélioma au dernier plan. Mais ni l'un ni l'autre de ces deux auteurs ne s'appuie sur des examens microscopiques ou sur des statistiques rigoureuses. Stein et Küster, qui ont, peut-être, trop généralisé cette question, se fondent, du moins, sur des examens histologiques pour admettre l'épithélioma vésical.

Pour terminer ce rapide historique du carcinome et de l'épithélioma de la vessie, nous rappellerons les opinions de Rokitansky et de Klebs. Le premier confondait toutes les tumeurs villeuses (papillomes, polypes, fibromes) sous le nom de cancer villeux, erreur qui, depuis longtemps, a été réfutée par Virchow. Quant à Klebs, il admet pour certains épithéliomas une origine prostatique, se basant sur des considérations tirées de la forme de l'épithélium des glandules prostatiques. De nombreux auteurs ont déjà montré ce qu'il y avait d'erroné dans cette manière voir. Cette théorie, d'ailleurs, tombe devant ce fait que l'épithélioma en question se ren-

contre aussi souvent dans la vessie de la femme que chez l'homme. M. Albarran, dans sa monographie, a donné une excellente description histologique des tumeurs épithéliales; à propos de l'épithélioma carcinoïde, il soutient l'origine parasitaire, en rapportant deux observations à l'appui.

Définition. — Sous le nom de *carcinome de la vessie,* nous décrirons des tumeurs d'origine épithéliale, caractérisées par la présence d'un stroma fibreux circonscrivant des alvéoles qui communiquent entre elles et contiennent des cellules. Ces cellules, peu cohérentes entre elles, peu adhérentes à la paroi alvéolaire, sont, au point de vue de la forme, déviées de leur type normal.

Sexe, Age. — Le carcinome de la vessie s'observe beaucoup plus souvent chez l'homme que chez la femme; tous les auteurs sont d'accord sur ce point, mais il y a cependant quelques différences dans l'évaluation de la proportion des cas pour les deux sexes.

Ainsi Féré, sur cent trente-huit cas, a trouvé :

Hommes.	110
Femmes.	28

Mais cet auteur englobe sous la dénomination de cancer les papillomes et les sarcomes.

Heilborn, sur sept cas de cancer primitif, trouve :

Hommes.	4
Femmes.	3

Hasenclever, sur trois cas :

Hommes.	2
Femme	1

Gueret, sur soixante cas :

Hommes.	40
Femmes.	20

Si nous additionnons les statistiques de ces trois derniers auteurs, nous trouvons :

Hommes.	46
Femmes.	23

Soit deux fois plus d'hommes.

D'après Küster, la maladie serait trois fois plus fréquente chez l'homme que chez la femme.

Ma statistique, basée uniquement sur l'examen histologique de la tumeur primitive, nous donne :

Sur trente-deux carcinomes

Hommes.	26
Femmes.	6

C'est-à-dire que le cancer alvéolaire *primitif* de la vessie serait quatre fois plus fréquent chez l'homme que chez la femme.

Mais si la femme est plus rarement atteinte de carcinome primitif de la vessie, en revanche, le cancer secondaire est plus fréquent chez elle et reconnaît presque toujours comme point de départ la dégénérescence épithéliomateuse du col utérin.

Le cancer de la vessie peut frapper la plus tendre enfance. Stein rapporte un cas de cancer vésical chez un enfant de quatre ans, Shmith a observé un fait analogue. Cependant, ces cas très rares ne modifient en rien les faits suivants, à savoir que le cancer est exceptionnel avant l'âge de vingt ans, que de vingt à trente ans il est rare et qu'à partir de cet âge il augmente progressivement de fréquence. Féré, dans son mémoire, dit qu'on le rencontre surtout après quarante ans. Son maximum de fréquence, pour cet auteur a lieu de cin-

quante à soixante; puis il diminue un peu de soixante-dix à quatre-vingts. Cependant, cet auteur rapporte un cas survenu à quatre-vingt-dix ans. Pour Stein, la fréquence décroîtrait dans l'ordre suivant : de quarante à cinquante, de cinquante à soixante, puis de trente à quarante, de soixante à soixante-cinq, enfin de vingt à trente ans. Le plus âgé de ses malades avait soixante-cinq ans.

D'après ma statistique, le carcinome augmente progressivement de fréquence de trente à soixante ans, atteint son maximum de soixante à soixante-dix, puis décroît jusqu'à quatre-vingts ans. J'ai pu, cependant, réunir cinq cas au-delà de soixante-dix ans.

Cette statistique s'éloigne un peu de celle de Stein, mais concorde entièrement avec celle de Féré, de même que celle qui a trait au carcinome dans le sexe féminin. Comme lui, j'ai trouvé que les femmes sont le plus souvent atteintes entre soixante et soixante-dix ans.

Le carcinome se présente sous trois formes dans la vessie :

L'encéphaloïde;
Le squirrhe;
Le colloïde.

L'encéphaloïde paraît beaucoup plus fréquent que le *squirrhe* et le *colloïde* est pour la vessie un néoplasme exceptionnel.

La distinction de ces variétés n'a guère d'importance, en ce qui concerne les carcinomes de la vessie. Je démontrerai plus loin qu'au point de vue macroscopique le squirrhe et l'encéphaloïde peuvent revêtir la même apparence de végétations luxuriantes, de champignon d'un volume considérable, ou au contraire se montrer infiltrés, indurés, en plaques, etc. Cela m'amène à confondre la description macroscopique de ces deux variétés de cancer. Seul le colloïde peut être différencié à l'œil nu.

En appliquant une description commune aux deux premières variétés, j'indiquerai, chemin faisant, les quelques particula-

rités qui peuvent les faire distinguer sans le secours du microscope.

Description macroscopique. — Lorsqu'on ouvre une vessie renfermant une tumeur carcinomateuse, on la trouve remplie d'un liquide blanc jaunâtre, purulent, ou bien hémorrhagique et, dans ce dernier cas, de couleur chocolat ou lie de vin, exhalant une odeur ammoniacale ou très fétide, qui rappelle celle des macérations anatomiques. Ce liquide tient souvent en suspension des caillots anciens ou récents, tantôt libres, tantôt adhérents à la tumeur. Celle-ci est également infiltrée par cette matière putrilagineuse, au point qu'on éprouve une certaine difficulté à l'en débarrasser par l'action d'un filet d'eau.

Siège. — Les tumeurs cancéreuses de la vessie siègent ordinairement sur le *bas-fond* ou sur le *trigone*. Nombre d'auteurs réunissent ces deux régions sous la désignation de « base de la vessie ». C'est là une expression impropre et qui ne permet pas de juger laquelle de ces régions sert le plus souvent de point d'implantation au néoplasme. Or cette distinction présente une certaine importance au point de vue opératoire. Les auteurs sont à peu près unanimes à admettre que la base de la vessie offre le terrain le plus favorable au développement du cancer (Féré, Heilborn, Bode, Stein, Küster, Jamin, etc.) Thompson, au contraire, prétend que cette localisation est moins fréquente qu'on ne le croit, et que les parties latérales sont souvent le point de départ du cancer.

M. Guyon, comparant la vessie à une boîte, désigne sa moitié inférieure comme siège ordinaire du cancer.

Dans les observations que j'ai analysées, en tenant compte surtout de la désignation histologique des tumeurs, je suis arrivé au même résultat ; mais, cependant, le bas-fond me paraît être beaucoup plus souvent atteint que le trigone. Après la base vient la paroi postérieure, puis la région antéro-supérieure, et, enfin, les faces latérales de la vessie.

Le plus souvent, la tumeur cancéreuse ne se localise pas strictement sur une des faces de la vessie. Elle se prolonge plus ou moins, soit dans un sens, soit dans un autre, sans qu'il y ait aucune règle à cet égard. Cependant, les tumeurs qui se développent sur le bas-fond semblent s'étendre plus volontiers vers la face postérieure, alors que celles qui ont pris naissance sur le trigone ou au voisinage de l'uretère se propagent latéralement ou bien vers le col. Plusieurs régions peuvent être affectées à la fois, soit que la néoplasie se montre sous forme de petites tumeurs multiples, soit qu'elle ait infiltré partout les parois de la vessie.

Il est rare de trouver une tumeur cancéreuse occupant un point quelconque de la moitié supérieure de la vessie sans rencontrer en même temps quelques tubercules cancéreux sur le bas-fond ou sur le trigone. Ces tubercules résultent évidemment d'inoculations secondaires, de greffes épithéliales provenant de la tumeur primitive. Albarran rapporte un cas très démonstratif où l'on voit une néoplasie épithéliale, inclinée comme une plante, donner naissance à une tumeur secondaire, développée au point où la paroi vésicale est touchée par l'extrémité de la tumeur primitive.

Il existe quelques cas curieux de localisation *exclusive* sur les orifices de la vessie, sans propagation dans l'intérieur des uretères ou de l'urèthre. Le néoplasme entoure alors l'orifice correspondant à la façon d'un anneau. Cette localisation est spéciale aux cancers et aux épithéliomas, et l'on peut presque poser en principe que toute tumeur siégeant sur l'un des orifices de la vessie est une tumeur maligne.

Dans les cas où la tumeur siège au niveau même ou au voisinage de l'orifice de l'uretère, elle y détermine des altérations faciles à comprendre. L'orifice de l'uretère est plus ou moins comprimé par elle, mais rarement obstrué. Il peut être caché par les bourgeons végétants au milieu desquels il vient s'ouvrir. Au niveau de l'urèthre, on peut trouver un croissant cancéreux ou une couronne complète contournant le col et se prolongeant plus ou moins sur les parois vésicales. La fréquence relative de la localisation du carcinome au niveau des

orifices des uretères est à peu près la même pour le droit ou le gauche ou pour les deux à la fois. L'insertion exclusive sur les orifices de la vessie est exceptionnelle. Ordinairement, ceux-ci sont compromis par l'extension d'un néoplasme plus ou moins volumineux, ou bien, en même temps que des tubercules cancéreux, siégeant sur l'uretère, on rencontre d'autres néoplasmes de même nature développés sur d'autres points de la vessie.

Comme situations exceptionnelles, je noterai deux cas où la tumeur cancéreuse s'était développée dans une cellule vésicale ; mais il existait également des tubercules cancéreux dans la cavité même de la vessie. J'ai observé un cas, dont la pièce est déposée au musée de Necker (n° 22), où l'on voit deux plaques cancéreuses ayant envahi les faces latérales de la vessie. Le néoplasme a respecté le bas-fond, le trigone, la paroi postérieure et le sommet, qui se présentent sous la forme d'une bande de tissu absolument sain séparant les deux plaques carcinomateuses. Je crois que, dans ce cas, la contamination de l'une des parois latérales a été secondaire par rapport à l'autre. Le contact des parois latérales pendant la contraction de l'organe (vessie en portefeuille) a dû déterminer la greffe épithéliale.

Chose remarquable, et qu'il importe de mettre en évidence, le carcinome *s'arrête nettement au niveau des orifices de la vessie, sans se prolonger dans leur intérieur ;* c'est à peine si l'on trouve quelques cas, dans la science, où la propagation s'est faite dans les uretères ou dans l'urèthre. J'ai déjà développé ce point dans le chapitre consacré aux généralités.

Forme. — Le carcinome de la vessie se présente macroscopiquement sous différentes formes, qui peuvent être classées en trois types, très importants à distinguer en chirurgie :

A. *Tumeurs saillantes dans la cavité vésicale.*

B. *Plaques plus ou moins saillantes amenant une induration partielle de la paroi vésicale.*

C. *Infiltration cancéreuse de la paroi vésicale.*

A. *Tumeurs saillantes dans la cavité vésicale.* — Ces tumeurs répondent plus particulièrement à la structure histologique du cancer à larges alvéoles, et à la désignation encéphaloïde qu'on trouve dans les auteurs anciens et même dans les observations modernes. La tumeur s'implante habituelle-

Fig. 21.

TYPE DE CANCER EN FORME DE TUMEUR

ENCÉPHALOÏDE

(Réduction au 1/2. (Dessin de Baudoin.)

ment par une large base sur la paroi vésicale ; tantôt, elle est franchement sessile ; tantôt, elle offre une tendance à la pédiculisation. La surface n'est généralement pas unie et lisse, mais irrégulière, tomenteuse, présentant des bourgeons plus ou moins longs qui lui donnent un aspect touffu. La masse elle-même est rarement uniforme ; ordinairement, il existe des fentes, multiples, sorte de hachures qui tendent à la diviser en

plusieurs fractions venant se confondre au voisinage de la paroi, ce qui donne à la tumeur l'aspect d'un chou-fleur étalé dans la cavité vésicale.

La base de la tumeur se continue avec la paroi de la vessie et fait corps avec elle. Souvent, en explorant cette paroi avec le doigt sur le cadavre, et même sur le vivant à travers la boutonnière opératoire, périnéale ou hypogastrique, on arrive à sentir une sorte d'induration circulaire indiquant l'infiltration de la paroi vésicale. La tumeur principale est entourée à sa base d'une auréole indurée.

Sur le vivant on peut, à l'exemple de MM. Guyon et Bazy, introduire un doigt dans le rectum et l'autre dans la vessie pour se rendre compte de l'étendue de l'induration de la paroi vésicale.

Quelquefois, la tumeur présente une surface verruqueuse, comme parsemée de gros tubercules, dont le volume varie entre celui d'une lentille et celui d'un haricot. Enfin elle peut être garnie de productions villeuses qui lui donnent l'apparence d'un papillome.

Les tumeurs cancéreuses sont rarement uniques; ordinairement elles sont accompagnées d'autres tumeurs secondairement développées, dont le volume est variable. Quelquefois il en existe deux ou trois offrant à peu près le même volume et le même aspect; dans d'autres cas, une grosse tumeur est entourée de tubercules cancéreux plus ou moins verruqueux, implantés par une large base sur la muqueuse vésicale. Les petites tumeurs secondaires peuvent être situées sur la même plaque indurée que la tumeur principale, ou bien à une certaine distance d'elle et séparées par des portions de muqueuse saine. Parfois les petites tumeurs réunies constituent une masse bourgeonnante, fongueuse, à pédicules séparés ou confondus, émanant tous d'une même portion indurée de la paroi vésicale.

Le *volume* des tumeurs de ce type est en raison inverse de leur nombre. D'habitude, il varie entre celui d'une grosse noix et celui d'un citron. Il en est cependant qui atteignent le volume du poing ou même celui d'une tête de fœtus à terme. Dans une observation que j'ai rapportée dans mon Mémoire

de 1886, la tumeur était comparable comme volume à la tête d'un enfant de dix ans.

La *couleur* des néoplasies cancéreuses est variable. Généralement elles présentent une teinte d'un gris sale, tachetée de points d'un rouge lie de vin, reliquats d'hémorrhagies interstitielles. Dans d'autres cas, toute la masse est d'une couleur rouge violacée, et d'un aspect congestif. Enfin elle peut être d'un gris verdâtre, indice de putréfaction cadavérique.

Les tumeurs cancéreuses présentent une *consistance* faible. A leur superficie surtout elles se désagrègent avec une grande facilité. Quand on les soumet à l'action d'un filet d'eau, celui-ci entraîne des parcelles de néoplasme et fait prendre à sa surface un aspect filamenteux. C'est surtout dans la vessie que la consistance du carcinome peut être justement comparée à celle du cerveau (encéphaloïde), dont il offre parfois la couleur. Quelquefois cependant la consistance en est ferme ; ce sont surtout les petites tumeurs et les verrues périphériques qui offrent ce caractère. On peut dire que la consistance est d'autant moins grande que la néoplasie est plus ancienne.

Le point d'*implantation* de la tumeur mérite de nous arrêter un instant. Tantôt la base est large, recouverte par le champignon végétant, tantôt il existe un véritable pédicule. Ordinairement la tumeur est largement implantée et le pédicule fait défaut. L'absence du pédicule, on le conçoit, offre des conditions désavantageuses au point de vue opératoire. Certaines tumeurs paraissent sessiles, et cependant, en abrasant leur partie superficielle on découvre sous la tumeur un pédicule caché par l'exubérance du néoplasme. Lorsqu'il existe un pédicule, il présente des dimensions en rapport avec le volume de la tumeur. Il peut offrir par exemple la grosseur du pouce et une longueur suffisamment grande pour permettre le léger déplacement de la tumeur ; c'est là une circonstance heureuse au point de vue opératoire. Il peut être beaucoup plus volumineux, mais alors toujours plus court, sans cesser cependant de mériter le nom de pédicule. Ce pédicule, dans les tumeurs carcinomateuses, offre toujours plus de consistance que la partie exubérante du néoplasme, ce qui

permet souvent de le saisir avec un tenaculum, une pince ou même les doigts pour en pratiquer l'extirpation. Mais dans d'autres cas sa consistance n'est pas assez grande pour qu'on puisse le saisir sans le déchirer ; quelquefois même il se laisse effriter presque aussi facilement que la tumeur qu'il supporte. Le pédicule s'implante toujours sur une paroi vésicale plus ou moins indurée par l'infiltration néoplasique. C'est là une règle qu'il faut avoir présente à l'esprit lorsqu'on opère ; on ne doit pas se contenter d'une simple abrasion du néoplasme, mais procéder à la dissection de la paroi sous-jacente au pédicule.

B. *Cancer en plaques.* — Dans ce type, beaucoup plus rare que le précédent, il existe, étalée sur la paroi vésicale, une saillie en forme de plaque dont les bords plus ou moins irréguliers dépassent le niveau de la muqueuse. Sur cette plaque s'élèvent ordinairement des petites fongosités, très visibles lorsqu'on place la pièce dans un vase rempli d'eau. D'autres fois ce sont des villosités serrées les unes contre les autres, et qui peuvent acquérir un volume considérable (1-5 cent.), ce qui donne à la plaque l'aspect d'une fourrure. On peut étudier ces villosités en examinant la pièce sous l'eau. En ce qui concerne leurs formes variées, je n'ai rien à ajouter à ce qui a été déjà dit dans le chapitre consacré à l'étude des néoplasmes en général.

Comme ces villosités sont très ténues, elles se laissent déchirer avec grande facilité, si l'on exerce sur elles des tractions même modérées. Par le fait des contractions vésicales les filaments se détachent quelquefois et sont entraînés avec la miction, précieuse particularité pour l'examen microscopique des urines. Nous y reviendrons du reste au chapitre qui sera consacré à l'urologie.

L'aspect de la plaque peut être encore différent ; au lieu de fongosités ou de villosités on peut y rencontrer des verrues, des tubérosités qui sont serrées les unes contre les autres. Il y a même des exemples curieux, celui, par exemple, rapporté par Ferré, où l'on voit sur la plaque s'élever de véritables tumeurs

polypoïdes étroites dont la longueur peut atteindre et même dépasser 5 centimètres.

Dans la collection de M. Guyon (*musée de Necker*) se trouve une pièce constituant un type très remarquable du cancer en plaque. Sur les faces latérales de la vessie il existe deux

Fig. 22.

TYPE DE CANCER EN PLAQUE

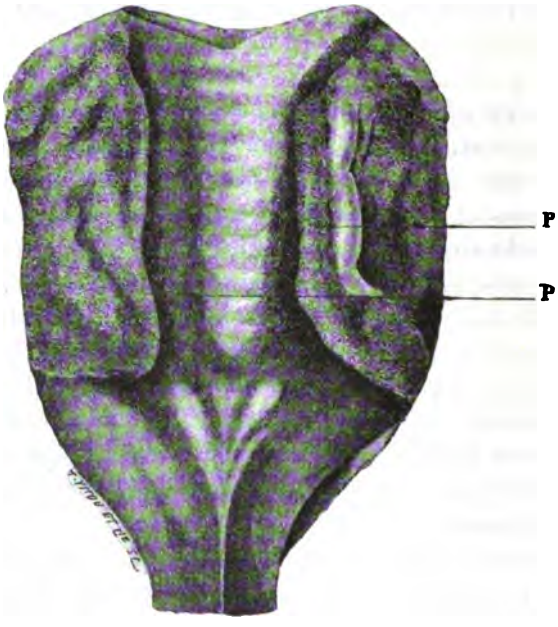

P, P. Deux plaques cancéreuses sur les faces latérales de la vessie.
(Réduction au 1/2. Dessin de Barraud.)

plaques chargées de fongosités et disposées de façon à laisser entre elles une bande de tissu sain de deux travers de doigt de largeur, bande qui commence à l'orifice uréthral, parcourt la base, puis la face postérieure et le sommet de l'organe. Elle peut être opposée à une observation de Civiale, rapportée plus haut, où la tumeur occupait à la façon d'un diaphragme les

régions médianes de l'organe, et à une autre observation analogue recueillie par Chopart (p. 290).

Dans certains cas la forme en plaque revêt un autre aspect. Née au milieu d'une paroi, elle se développe surtout dans sa partie centrale et prend dans son ensemble la forme hémisphérique.

Certains auteurs prétendent que le cancer de la vessie, avant de prendre la forme de tumeur, se présente sous celle de plaque plus ou moins saillante dans la cavité. Dès lors il serait superflu de décrire à part la forme en plaque. Que la tumeur cancéreuse soit supportée par un disque induré, cela est certain; mais que dans d'autres cas le cancer réalise par le fait de son développement histologique ce deuxième type néoplasique, je crois qu'il est facile de le démontrer.

Nous voyons en effet, dans certaines observations de cancer en plaques, le début des symptômes remonter à un, deux, trois ans et plus. Or un laps de temps aussi considérable aurait certainement suffi à la tumeur pour prendre une forme exubérante. D'autre part, en suivant la marche clinique des tumeurs cancéreuses végétantes et luxuriantes, on voit qu'elles mettent bien moins de temps à se développer que les tumeurs infiltrées ou en plaques, et cela en raison de leur volume et des hémorrhagies qui finissent par tuer de bonne heure le malade.

Examinons ce qui se passe lorsqu'une tumeur secondaire va se développer dans la vessie; on peut voir alors que des bourgeons isolés s'élèvent à la surface de l'organe sans entraîner, au début, l'induration de la paroi. Plus tard, à mesure que le néoplasme augmente de volume, la paroi vésicale se laisse envahir par l'infiltration cancéreuse et finit par s'épaissir, *dans une étendue plus ou moins circonscrite.*

Le fait est encore plus net lorsqu'on examine comparativement des coupes histologiques faites sur une tumeur principale et sur les tumeurs accessoires. Les petites tumeurs infiltrent peu les couches sous-jacentes et l'induration ne s'étend pas en surface. Cette particularité nous conduit donc à admettre que dans le premier type la prolifération cellulaire

se faisant sur un point circonscrit de la muqueuse, la masse qui en résulte pousse sous forme de tumeur dans la cavité vésicale. Au contraire, dans la forme en plaque l'infiltration qui amène l'épaississement de la muqueuse se fait sur une grande étendue en superficie, en même temps qu'elle pousse dans la profondeur, au sein de la couche sous-muqueuse et dans la couche musculaire. Dans le premier cas il y a tendance à la pédiculisation et quelquefois formation d'un pédicule plus ou moins long; dans le second, au contraire, celui-ci fait toujours défaut.

L'espace que peuvent occuper les plaques cancéreuses peut être petit ou considérable. Il en est qui mesurent seulement 3 ou 4 centimètres, d'autres qui occupent la moitié de la vessie et plus. Du reste, la plaque néoplasique peut être le résultat de la réunion de deux ou trois néoplasmes plus petits. Enfin, le cancer en plaques coïncide souvent avec le développement d'une véritable tumeur implantée sur lui ou à côté de lui.

La consistance de ce type de cancer est variable. Habituellement il offre une résistance assez considérable lorsqu'on presse la vessie entre l'index et le pouce, ou qu'on essaye de plier la paroi envahie. Après un séjour de quelques heures dans l'alcool, la pièce prend quelquefois une dureté presque cartilagineuse. La surface de ces néoplasmes devient molle et pulpeuse lorsqu'il existe des fongosités et des végétations papillaires qui la surmontent. Cependant il y a des cas, qui ne sont pas rares d'ailleurs, où malgré son aspect irrégulier et verruqueux, la superficie de la tumeur présente une grande consistance et même une résistance élastique.

c. *Infiltration cancéreuse.* — Passons à la description du troisième type de cancer vésical que nous avons distingué. Il n'en existe que peu d'observations, mais il est probable que bon nombre de cas donnés par les auteurs comme se rapportant à une hypertrophie des parois vésicales, accompagnés pendant la vie d'hématuries et de cachexie, étaient des cancers par infiltration.

Dans cette variété il n'existe pas de tumeur évidente à la surface de la vessie. Les parois vésicales sont hypertrophiées dans leur totalité ou sur une grande étendue. Leur épaisseur varie suivant les points qu'on examine, et dépend précisément du degré d'infiltration; elle peut atteindre 2, 3 et même

Fig. 23.

CANCER INFILTRÉ

ÉPAISSISSEMENT CONSIDÉRABLE DE LA PAROI VÉSICALE, PAR INFILTRATION

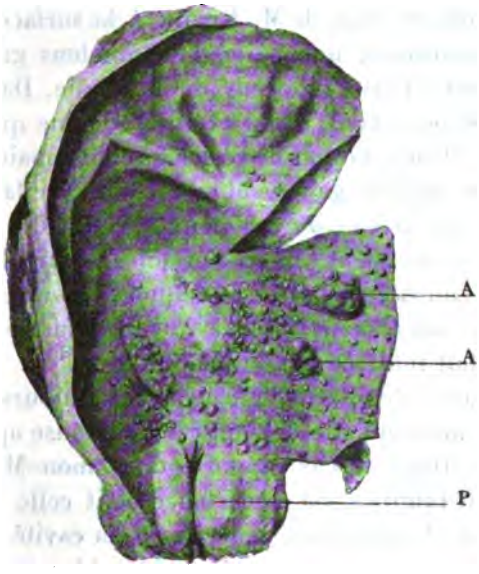

A, A. Productions verruqueuses. — P. Prostate.
(Réduction au 1/2. Dessin de Barraud.)

4 centimètres. D'habitude, les parties les plus hypertrophiées correspondent aux régions où les néoplasmes se développent ordinairement, c'est-à-dire au bas-fond ou au trigone.

Quand on regarde la face interne d'une vessie atteinte de carcinome infiltré, il est possible qu'on n'aperçoive d'abord que des altérations communes, cystites, etc., ou des lésions en apparence insignifiantes, à tel point qu'on peut se demander si

l'on se trouve vraiment en présence d'une néoplasie maligne de la vessie. C'est de cette manière que les choses se sont présentées dans une observation de MM. Cornil et Reliquet. Il faut alors avoir recours à l'examen sous l'eau, qui permet de voir des petites végétations s'élevant à la surface de la muqueuse vésicale et lui donnant un aspect villeux caractéristique. D'autres fois, les villosités sont plus longues et visibles sans aucun artifice. Elles peuvent occuper toute la surface des parties infiltrées, ou bien se développer seulement par places, sous forme de touffes papillaires.

Dans une observation de M. Rendu, à la surface d'un cancer infiltré se montraient une série de mamelons grisâtres légèrement saillants dans l'intérieur de la vessie. Dans un autre cas, qui m'est personnel, il n'y avait d'indemne que le sommet de la vessie. Toute la paroi vésicale était épaissie, surtout vers la partie latérale gauche et le trigone. Sur la face interne de la vessie, au niveau de ces deux régions, de petites villosités assez dures étaient serrées les unes contre les autres. A l'œil nu, les villosités à part, la muqueuse paraissait saine, et cependant le microscope montra que presque toute l'étendue des parois était infiltrée par le néoplasme.

La consistance des parties affectées est toujours très grande, c'est surtout alors qu'elle devient cartilagineuse après le séjour dans l'alcool. Dans un cas rapporté dans mon Mémoire toute la vessie était infiltrée. Sa consistance était celle d'un fibrome utérin. En cas d'infiltration généralisée, la cavité vésicale subit une diminution plus ou moins considérable; jamais l'organe ne se laisse dilater.

Sur les parties de la paroi vésicale respectées par la néoplasie, on voit souvent de petites végétations villeuses, apparentes seulement quand on plonge la pièce dans l'eau. Ce sont des produits d'irritation, supportés par une muqueuse vierge de toute infiltration épithéliale.

Si les deux premières formes de cancer coexistent fréquemment, cette dernière se rencontre le plus souvent à l'état isolé. Il est à peine besoin d'ajouter qu'entre ces trois types peuvent

s'intercaler des formes intermédiaires, résultant surtout de la combinaison des deux premières.

Aspect de la coupe de l'épithélioma alvéolaire. — Les cancers de la vessie se laissent couper avec beaucoup de facilité en donnant, nous l'avons dit, un suc abondant. Rarement ils résistent à la façon des cancers fibreux des autres régions. Seul

Fig. 24.

CANCER INFILTRÉ DE LA VESSIE

COUPE HISTOLOGIQUE, FAIBLE GROSSISSEMENT

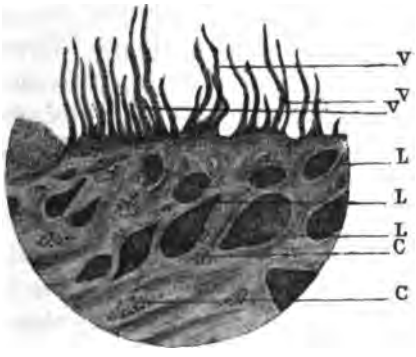

La face interne de la vessie était garnie de végétations villeuses. Le néoplasme était complètement infiltré. Il n'existait aucune tumeur apparente dans la cavité vésicale.

V, V, V. Villosités. — L, L. Lobules musculaires. — C, C. Petits alvéoles musculaires. (Réduction au 1/2. Dessin de Barraud.)

le cancer infiltré offre quelquefois de la résistance au couteau.

La coupe présente une couleur uniforme, d'un blanc d'ivoire, ou grisâtre ou d'un jaune rosé. On peut rencontrer par places des parties colorées en rouge lie de vin, ou noirâtres, qui représentent évidemment des suffusions hémorrhagiques, produites dans l'intérieur du néoplasme. Féré rapporte un cas de carcinome vésical où l'hémorrhagie s'étant effectuée ainsi dans la profondeur, la partie superficielle s'était gangrenée par défaut d'irrigation. L'hémorrhagie, au lieu de se faire en foyer,

peut procéder par infiltration; dans ce cas la coupe du néoplasme offre un aspect d'un rouge violacé dans presque toute son étendue.

Assez fréquemment, quand on examine des tumeurs qui évoluent depuis un certain temps, on trouve dans leur épaisseur des parties ramollies, jaunâtres, facilement balayées lorsqu'on met la pièce sous un filet d'eau; à leur place il reste une petite cavité anfractueuse et irrégulière garnie de filaments plus ou moins longs. C'est la variété de ramollissement qui donne naissance à des pseudo-kystes. Le contenu de ces kystes est d'un blanc laiteux ou hémorrhagique. On les rencontre également dans l'épaisseur de petites tumeurs cancéreuses ou même au sein de la muqueuse infiltrée par la néoplasie. Ils peuvent exister à l'état microscopique. Pour peu que ces kystes siègent vers la superficie, ils occasionnent la destruction de cette partie du néoplasme et une ulcération consécutive.

Par le raclage de la coupe du cancer on obtient un suc blanchâtre, miscible à l'eau, dont les anciens se servaient pour faire le diagnostic de la nature du néoplasme.

Le carcinome envoie d'habitude des prolongements vers la profondeur de la paroi vésicale et se substitue à ses différentes couches. Un fait remarquable, qu'on peut observer à l'œil nu, c'est que la partie profonde, la racine de la tumeur, est presque toujours séparée du péritoine ou du tissu cellulaire périvésical par une couche graisseuse continue, dont l'épaisseur varie suivant les cas. Cette couche graisseuse, que je n'ai vu signalée dans aucune des observations ou des mémoires originaux parus avant le mien, n'a jamais fait défaut dans mes observations. Malheureusement, elle tend à disparaître à mesure que le carcinome envahit la paroi. Là où la tumeur semble être plus étendue en profondeur, la couche graisseuse n'existe que par places, la tumeur envoyant des prolongements d'aspect blanchâtre, qui traversent cette couche et arrivent jusqu'au niveau du péritoine. Plus loin, sur les points où les progrès de la néoplasie sont moins avancés, la couche graisseuse apparaît bien continue, et disposée à la façon d'une barrière qui tendrait en quelque sorte à limiter les progrès du

mal. On conçoit de quelle importance est l'existence de cette couche au point de vue de l'acte opératoire.

Sur les points où de petites tumeurs secondaires se sont développées, la couche graisseuse ne s'observe pas; c'est le muscle vésical qui leur sert de soubassement. Vers la périphérie de la tumeur ou de la plaque carcinomateuse, la muqueuse seule paraît altérée, la couche musculeuse offrant à l'œil un aspect à peu près normal. Nous nous servirons de cette donnée, confirmée par l'étude histologique du cancer, pour démontrer que son point de départ (sauf pour le cancer propagé) est toujours la muqueuse vésicale et plus spécialement son épithélium.

Dans cette vue d'ensemble de la coupe d'un carcinome de la vessie, nous avons eu en vue surtout la tumeur faisant une saillie plus ou moins considérable dans la cavité vésicale. Dans le carcinome infiltré, l'aspect de la coupe est d'un blanc grisâtre. Elle n'offre pas de parties ramollies, kystiques ou hémorrhagiques; quand il y existe des kystes, comme dans le cas de M. Cornil, ils sont microscopiques.

Ulcération du carcinome. — Les trois variétés de cancer que nous avons décrites s'ulcèrent d'une façon différente.

Et d'abord, l'ulcération dans le carcinome n'est pas aussi fréquente qu'on pourrait le penser; c'est là un fait facile à constater et sur lequel M. Guyon insiste avec raison. J'entends parler d'ulcération analogue à celle des cancers des muqueuses, des glandes ou de la peau, accompagnée ou non de fongosités et donnant naissance à des hémorrhagies. On rencontre souvent des solutions de continuité, des pertes de substances dans les carcinomes de la vessie, mais elles résultent d'un mécanisme qui n'a rien de commun avec l'ulcération cancéreuse proprement dite. Presque toujours elles sont la conséquence d'une mortification partielle du néoplasme ou d'une déchirure. Je parlerai seulement ici de l'aspect de la perte de substances et de la façon dont elle se produit.

Quelle que soit la forme du cancer vésical, l'ulcération par mortification peut naître suivant trois modalités différentes :

1° par dégénérescence granulo-graisseuse ou caséeuse du néoplasme ; 2° par hémorrhagie interstitielle ; 3° par gangrène. Nous laissons de côté, bien entendu, les cas où une lésion traumatique, telle que l'introduction d'une sonde ou la présence d'un calcul, a été la cause de la déchirure.

La dégénérescence granulo-graisseuse ou caséeuse commence par un point quelconque de la tumeur. Elle apparaît sur la coupe tantôt sous forme d'une masse jaunâtre, dont Stein compare la couleur à celle de la peau de buffle, masse peu consistante, pulpeuse, que déplace la moindre pression sur le néoplasme, ou l'immersion des pièces dans l'eau. Il reste là une cavité à parois irrégulières, tormenteuses, constituées par les parties plus consistantes de la néoplasie. Dans d'autres cas cette cavité est remplie par une matière blanchâtre, sorte de boue pulvérante, offrant parfois l'apparence du petit lait. C'est là en somme le processus qui préside à la formation des pseudo-kystes. Quand il s'agit, au contraire, de former une ulcération, la dégénérescence affecte la superficie ; le résidu est évacué dans la cavité vésicale et il se forme une ulcération dont l'étendue est en rapport avec celle de la partie dégénérée.

Que cette dégénérescence se produise enfin dans l'épaisseur du néoplasme mais ne soit séparée de la superficie de la tumeur que par une calotte de substance cancéreuse, cette calotte privée de ses vaisseaux nourriciers se détruira par gangrène, et le tout finira par être évacué dans la vessie. En d'autres termes, il se forme dans le néoplasme un faux kyste, lequel, en se vidant, laisse à sa place une perte de substance bien différente, comme on voit, d'une ulcération.

Le microscope fait bien reconnaître cette lésion au début, avant même que le tissu ait pris la consistance pulpeuse. Les éléments anatomiques se colorent mal par les réactifs, leur contour est peu distinct, ils forment une masse jaunâtre où l'on découvre çà et là quelques noyaux mal colorés, quelques travées alvéolaires méconnaissables où l'on peut à peine reconnaître la structure de la masse morbide. Mais en se reportant vers la périphérie de la masse dégénérée, on voit

les cellules et les alvéoles reprendre peu à peu leurs caractères habituels.

L'ulcération par hémorrhagie se produit de deux manières : ou bien le sang s'épanche en foyer et détruit le tissu du néoplasme dans une étendue plus ou moins considérable, ou bien il y a une véritable infiltration par les globules du sang, comprimant les éléments du cancer et ses vaisseaux, peu nombreux d'ailleurs, qui finissent par s'obstruer. Ultérieurement, le tout subit la dégénérescence ; le néoplasme se désagrège à ce niveau en laissant une perte de substance.

L'ulcération qui résulte de la gangrène d'une partie du néoplasme, n'ayant subi ni compression ni dégénérescence, a été bien étudiée par Féré dans les observations qu'il a recueillies à la Salpétrière. C'est également l'hémorrhagie qui entre ici en jeu ; elle se fait dans l'épaisseur de la tumeur et détruit ses vaisseaux et son tissu de soutien dans une certaine étendue ; la partie superficielle correspondante du néoplasme, n'étant plus nourrie, est alors frappée de gangrène.

Dans la forme infiltrée, l'ulcération est plus commune. Elle revêt l'apparence d'une excavation à bords indurés, ou d'une rigole plus ou moins profonde. La forme en plaques s'ulcère assez rarement. La tumeur carcinomateuse subit plus communément le processus de la gangrène décrit ci-dessus, et dans certains cas la mortification occupe la presque totalité de la masse, ne respectant que le pédicule.

L'ulcération est garnie de bourgeons saillants; elle est molle au toucher et se déchire avec facilité; à sa base elle peut offrir la même consistance ou être dure et presque calleuse. Dans certains cas on l'a vue marcher vers la profondeur, excaver la tumeur et lui donner une apparence cratériforme. Cette cavité peut même arriver à égaler en capacité la vessie elle-même, avec laquelle elle communique par un orifice. C'est par ce mécanisme que se produisent la perforation spontanée, de la vessie, rare d'ailleurs, et les fistules faisant communiquer sa cavité, soit avec un organe du voisinage, soit avec le péritoine ou le tissu cellulaire prévésical.

Lorsqu'on examine, à l'autopsie, la vessie contenant un néoplasme ulcéré par mortification, il est habituel de rencontrer

dans sa cavité, nageant dans l'urine purulente, des lambeaux détachés du néoplasme et des caillots. Pendant la vie, ces caillots peuvent, au moment de la contraction de l'organe, venir boucher l'orifice de l'urèthre et amener la rétention d'urine; s'ils sont peu volumineux, ils sont entraînés par le courant de la miction et rejetés au dehors.

Casaubon a rapporté un cas où l'ulcération présentait des bords décollés constitués par la muqueuse vésicale. Mais il est probable, ainsi que le fait remarquer Féré, que cette espèce de décollement est simplement due à une destruction presque totale du néoplasme qui a laissé une caverne à sa place.

D'autres ulcérations peuvent exister dans la vessie à une certaine distance du néoplasme. Celles-ci résultent du développement d'une violente cystite.

Comme je l'ai dit au commencement de ce chapitre, bien que j'aie confondu la description de l'encéphaloïde et du squirrhe, il existe cependant des caractères permettant de distinguer à l'œil nu un cancer à alvéoles larges d'un cancer à petits alvéoles et à tissu fibreux prédominant. En effet, lorsqu'on examine au début ces deux variétés histologiques, on voit que l'encéphaloïde se développe surtout à la surface et tend à prendre la forme d'une tumeur luxuriante et bourgeonnante; le cancer fibreux, au contraire, s'étale dès le commencement en plaque ou infiltre la paroi vésicale en profondeur. La consistance du premier est molle dès le début. Il donne naissance aux kystes beaucoup plus souvent que le second, dont la consistance est toujours ferme et élastique. Le squirrhe se mortifie bien moins que l'encéphaloïde, ce qui tient évidemment à la rapidité avec laquelle l'encéphaloïde se développe. Mais, en revanche, le premier est affecté plus souvent du véritable processus ulcéreux.

Dans certains cas, cependant, les deux néoplasmes sont tellement modifiés dans leurs caractères respectifs qu'il est impossible de les distinguer à l'œil nu. Tout ce qu'on peut dire, c'est que la forme en tumeur volumineuse répond habituellement à l'encéphaloïde, tandis que le cancer en plaque et surtout le carcinome infiltré sont constitués par le squirrhe.

Les altérations concomitantes de la vessie trouveront leur description lorsque nous traiterons les tumeurs malignes en général.

Carcinome colloide. — Il existe peu d'observations dans la science concernant le cancer colloïde de la vessie. Dans les mémoires et les ouvrages spéciaux qui traitent du cancer de la vessie, cette variété est complètement omise. Nous n'en trouvons une description sommaire que dans le mémoire de Féré et encore les observations qu'il rapporte sont-elles incomplètes. L'une d'entre elles notamment traite d'un tout autre sujet que du cancer colloïde. Cette observation, due à Sanders, est même assez intéressante, parce qu'elle se rapporte à une variété rare de tumeur, l'épithélioma perlé. Dans le mémoire de Thompson on n'en parle point, pas plus que dans les leçons de Küster, dans la monographie de Stein, etc.

Pour mon compte, j'ai recueilli deux observations, dont une de la collection particulière de M. Guyon, que j'ai fait dessiner; elle est cataloguée sous le n° 49 *bis*. L'autre appartient à Lenepveu. Malheureusement, dans ce dernier cas, il est difficile de décider si le cancer avait débuté tout d'abord par la vessie ou par l'S iliaque du colon; cependant, d'après l'ancienneté et le volume de la tumeur vésicale, il semblerait que son point de départ fût la vessie, et, ce qui contribue encore à le faire croire, ce sont les phénomènes intestinaux tardifs qui ont apparu huit mois après les symptômes vésicaux, excluant de la sorte l'idée d'un cancer intestinal ayant envahi la vessie secondairement. La tumeur, du volume de la tête d'un enfant de dix ans, remplissait toute la cavité du petit bassin et, faisant saillie en haut, elle englobait dans son épaisseur l'S iliaque, qui présentait une communication directe avec la vessie, communication bordée de végétations encéphaloïdes. — Howship mentionne également un cancer gélatiniforme de la vessie et Gant (*The science and pratice of Surgery* 37 683) s'exprime de la façon suivante à propos d'un cas qu'il a vu : « En cas de cancer « colloïde, la vessie est distendue par une masse tremblotante « comparable à de la gelée, laissant la membrane muqueuse

« molle, raboteuse et sanglante. » Enfin, M. Lancereaux, dans son *Anatomie pathologique* (p. 361), mentionne un autre cas dans lequel il trouva une masse d'aspect gélatiniforme, homogène, transparente, assez ferme, attachée sur le bas-fond. Cette tumeur était garnie de végétations fongueuses, molles, composées d'excroissances papillaires disposées par touffes. Cette masse était enfermée dans des alvéoles capillaires circonscrits par des houppes riches en vaisseaux.

C'est d'après ces cinq cas que nous tâcherons de donner une description sommaire du cancer gélatiniforme ou colloïde.

Cette variété paraît, comme les précédentes, atteindre particulièrement les sujets un peu âgés.

Elle présente comme siège de prédilection le bas-fond de la vessie, mais peut atteindre le sommet ou bien s'étendre sur les autres faces. Le néoplasme offre, en effet, un développement rapide, de telle sorte qu'au bout d'un an environ, il arrive à remplir toute la vessie, et même à envahir les parties périphériques. La néoplasie est constituée tantôt par une tumeur unique, volumineuse, mollasse, surmontée d'excroissances villeuses ; tantôt, par plusieurs masses réunies entre elles et donnant à la tumeur un aspect irrégulier et multilobé (n° 49 *bis*, *musée de l'hôpital Necker*).

La tumeur peut atteindre un volume énorme (tête d'un enfant de dix ans). L'aspect qu'elle présente est caractéristique : Elle ressemble à de la gelée demi-transparente, jaunâtre, souvent tremblotante. Cet aspect apparaît encore plus nettement lorsqu'on a fait une coupe de la tumeur et qu'on examine la masse sur la section même, car la périphérie du tissu, qui se détruit sans cesse, est recouverte de matières putrides et baigne dans l'urine purulente, ce qui lui donne un aspect plus opaque, et d'un gris sale. La base sur laquelle le néoplasme repose est indurée et lardacée (observation de Lancereaux) et paraît être assez vasculaire, contrairement à la superficie de la tumeur. Au-delà de celle-ci, les parties respectées de la vessie offrent, à l'œil nu, leur constitution normale.

En raison de leur marche rapide, ces tumeurs contractent des adhérences avec les parties voisines (paroi abdominale,

bassin, colon) et leur ulcération établit des communications entre la vessie, et des organes creux du voisinage.

Les ganglions, pelviens, iliaques et mésentériques dégénèrent rapidement en se laissant envahir par un tissu analogue à celui du néoplasme gélatineux de la vessie.

Les lésions urétérales et rénales, etc. ne diffèrent pas de celles qu'on rencontre dans les tumeurs malignes en général et trouveront leur description dans le chapitre consacré à cette étude.

Étude microscopique du carcinome de la vessie. — Dans l'étude qui va suivre, je me propose surtout de considérer les particularités qu'offre le carcinome dans la vessie, son mode de propagation et l'infiltration des parois vésicales. Je passerai très rapidement sur les différents points qui lui sont communs avec les autres cancers de l'économie.

Le carcinome commun de la vessie se présente sous les deux formes habituelles à cette néoplasie, c'est-à-dire le squirrhe et l'encéphaloïde.

Le squirrhe est représenté, comme on sait, par de larges travées conjonctives, fibreuses, très épaisses, circonscrivant des alvéoles petits, sphériques ou ovalaires, plus rarement irréguliers, remplis de cellules peu adhérentes entre elles. Par contre, dans l'encéphaloïde, nous trouvons, limités par des travées fibreuses minces, des alvéoles énormes, tellement larges (surtout dans les portions superficielles) que souvent on a de la peine à embrasser, sous le champ du microscope, la totalité d'une de ces loges, pour peu que le grossissement soit un peu fort. D'ailleurs, cette tendance à former de grandes loges, le carcinome de la vessie la possède en quelque sorte au plus haut point, car le squirrhe lui-même présente des alvéoles très larges vers la superficie, c'est-à-dire du côté de la cavité vésicale.

Au point de vue du contenu alvéolaire, ce qui domine essentiellement dans l'aspect des cellules, c'est un polymorphisme dépassant tout ce que l'on peut rencontrer dans les autres cancers; c'est un premier point qui établit une différence entre

la cellule épithéliale de l'épithélioma et celle du carcinome; mais les cellules du carcinome se distinguent en outre des cellules de l'épithélioma par leur indépendance relative, résultant d'une simple juxtaposition des éléments, sans cette union intime si bien réalisée par les filaments de Ranvier dans les épithéliomas pavimenteux. De cette indépendance des cellules du carcinome résulte l'abondance du suc cancéreux que l'on obtient en raclant avec la lame d'un couteau la surface de section de la tumeur. Lorsqu'on traite la préparation par le pinceau, on arrive avec une grande facilité à chasser les cellules des alvéoles, et l'on obtient ainsi le stroma, retenant quelques cellules ayant échappé à l'action du pinceau.

Le stroma présente également quelques particularités qu'il importe de noter. Dans toutes les préparations que j'ai examinées, j'ai vu, au milieu du tissu conjonctif qui le compose, une quantité considérable de fibres élastiques disposées sans ordre; quelques-unes pénètrent même au sein des plus petites cloisons conjonctives. On trouve aussi par place une infiltration du stroma par des cellules rondes.

Une autre particularité digne de remarque, consiste en la présence de tissu myxomateux sous forme de bandes plus ou moins épaisses, entremêlé en certains endroits aux fibres conjonctives ou complètement indépendant. C'est ainsi qu'on le rencontre à la face profonde de la partie du carcinome qui a pris la place du derme de la muqueuse. Ce tissu est représenté habituellement par une substance amorphe, jaunâtre, granuleuse ou légèrement fibroïde, au sein de laquelle on trouve un nombre considérable de cellules munies de noyaux et de plusieurs prolongements s'anastomosant manifestement entre eux. D'ailleurs, ce tissu myxomateux se rencontre dans presque toutes les tumeurs malignes et dans un certain nombre de tumeurs bénignes de la vessie.

Tels sont les caractères du carcinome commun en général. Voici maintenant sa distribution topographique.

A la superficie de la néoplasie les alvéoles larges prédominent; sur les points où existent des villosités ou un état fongueux, on trouve des alvéoles plus ou moins allongés ouverts

par une de leurs extrémités dans l'intérieur de la cavité vésicale. Le boyau qui contenait les cellules se trouve de cette façon évacué et les cloisons conjonctives qui en forment les parois représentent précisément la villosité. Plusieurs alvéoles évacués de la sorte laissent des cloisons adhérentes qui, réunies, donnent l'aspect finement villeux que présente souvent la superficie des tumeurs ou des plaques cancéreuses. Souvent il reste sur le contour de cette paroi des cellules ou des débris de cellules que certains auteurs ont pris pour le revêtement épithélial de la vessie. C'est là, à mon avis, une erreur facile à redresser par l'examen de coupes totales du carcinome vésical, portant sur les points où cet état fongueux existe.

Lorsque l'infiltration est très avancée, on voit des alvéoles jusque dans les couches profondes de la vessie. La structure de la paroi vésicale normale n'est plus reconnaissable. Non seulement la muqueuse a disparu, mais aussi la musculeuse, jusqu'au tissu périvésical où la néoplasie s'arrête habituellement, l'envahissement des organes voisins étant un fait rare. Mais les alvéoles qui ont remplacé le tissu normal de la paroi vésicale sont ordinairement plus petits dans l'aire de la musculeuse, où même ils ont souvent la forme des faisceaux musculaires. C'est-à-dire qu'ils présentent l'apparence d'un boudin rempli de cellules.

Sur les points qui sont moins altérés, l'infiltration se fait d'une manière irrégulière. Au milieu de la couche musculaire on trouve des alvéoles en plus ou moins grand nombre. On trouve, en outre, une infiltration de cellules épithéliales dans le tissu conjonctif intermusculaire et dans les faisceaux musculaires eux-mêmes, de telle sorte que, au centre du faisceau musculaire ou vers sa périphérie, à côté des cellules musculaires on rencontre, disposées par groupes, des cellules épithélioïdes. Quelquefois ces groupes de cellules sont séparés des fibres-cellules par une mince cloison du tissu conjonctif, mais assez souvent aussi on les trouve en contact intime avec les éléments musculaires.

C'est surtout dans les cas que nous étudions (c'est-à-dire lorsque la dégénérescence cancéreuse n'est pas très avancée),

qu'on trouve ces bandes de tissu myxomateux dont j'ai parlé plus haut.

Je dois maintenant revenir sur une particularité intéressante et qu'il importe de mettre en lumière en raison des déductions opératoires qu'elle comporte. Au-dessous des racines de la tumeur il existe une couche de tissu graisseux qui borde le néoplasme et le sépare de la paroi vésicale du côté de sa périphérie. Lorsque le carcinome siège sur la paroi de la vessie en rapport avec le péritoine, entre la séreuse et le tissu cellulaire périvésical épaissis, on rencontre la même couche graisseuse. Cette accumulation de graisse représente une bande ordinairement assez épaisse. Dans une observation de Lejars elle ne mesurait pas moins de 1 centimètre. A la longue, cependant, cette couche graisseuse devient discontinue et finit même par disparaître complètement. En effet, sur les points où l'altération est très avancée, le néoplasme envoie des racines qui traversent la couche graisseuse et viennent jusqu'à la superficie. Cette couche se trouve alors interrompue de place en place. Toutes les fois qu'il m'a été donné d'examiner complètement une pièce anatomique, j'ai toujours rencontré, plus ou moins reconnaissable, la couche graisseuse péri-néoplasique. Sous les petites tumeurs vésicales récemment développées, la couche en question fait défaut. Lorsque le néoplasme est âgé, elle se laisse détruire par sa marche envahissante. On la décèle dans toute son évidence surtout sous la face profonde des tumeurs déjà d'un certain âge. Je m'explique plus loin sur l'importance opératoire de cette couche, ainsi que sur sa signification.

Le péritoine et la couche graisseuse périvésicale offrent toujours un certain épaississement, qui va quelquefois jusqu'à quintupler leur épaisseur. On peut y rencontrer des amas d'éléments embryonnaires, indice d'inflammation, d'un peu de péricystite, qu'il ne faudrait pas confondre avec la dégénérescence maligne.

Les coupes qui portent tout à fait à la périphérie du carcinome (tumeur ou plaque) ou bien celles qui sont faites sur les petits bourgeons isolés, montrent un envahissement discret

occupant, presque exclusivement, la muqueuse vésicale. A peine trouve-t-on çà et là un peu d'infiltration de la musculeuse; c'est là un fait que permet de localiser le point de départ du carcinome dans la couche épithéliale.

Lorsqu'on examine des coupes des parties de la paroi qui n'ont aucun rapport avec le cancer, on voit quelquefois des petites villosités, serrées les unes contre les autres, qui sont constituées par un axe de tissu conjonctif rempli souvent de cellules rondes, dites embryonnaires, et recouvert par l'épithélium vésical sain ou altéré par le fait de la cystite accompagnant ordinairement toute tumeur vésicale; ces villosités sont de simples produits d'irritation. Tout le démontre : l'absence de tout élément cancéreux, la présence des cellules embryonnaires, la dilatation des vaisseaux de la muqueuse, etc. Je crois que le nom de villosités par irritation leur convient parfaitement, et peut servir à les distinguer de celles qui se développent à la surface même du carcinome, et qui dépendent de l'effusion du contenu alvéolaire au dehors (V. plus haut). Les villosités qui recouvrent les tumeurs carcinomateuses peuvent donc reconnaître deux points de départ différents : le carcinome lui-même ou la muqueuse vésicale. La constatation des villosités papillaires développées en dehors du néoplasme nous montre qu'il s'agit d'une tumeur déjà d'un âge avancé, et accompagnée de cystite.

Presque toujours les régions de la paroi vésicale respectées par le carcinome présentent un épaississement de la couche musculaire, qui résulte en grande partie d'une augmentation considérable du tissu conjonctif interposé aux faisceaux de fibres lisses. C'est une sorte de sclérose interstitielle intermusculaire, à laquelle le nom de cystite scléreuse convient parfaitement; c'est encore là un produit d'irritation.

Dans le cancer infiltré (3e type) les parois de la vessie sont envahies irrégulièrement par le néoplasme. Les alvéoles se rencontrent de place en place dans la muqueuse épaissie; dans le muscle vésical ils s'y trouvent également d'une façon discrète. Ils occupent principalement les cloisons conjonctives, considérablement augmentées d'épaisseur.

Il existe des endroits où la muqueuse est prise totalement, dans tous ses éléments; son épithélium, quoique en voie de prolifération, est conservé sur plusieurs points à la superficie de la muqueuse altérée. Çà et là on trouve des nids cellulaires qui représentent l'origine, le point de départ du carcinome.

Dans des préparations d'un carcinome infiltré qui m'ont été données par mon ami Nicolle, actuellement professeur de Bactériologie à l'École impériale de Constantinople, l'épithélium avait conservé sa forme dans les parties dégénérées. A la partie supérieure, les cellules avaient conservé leurs caractères normaux, mais les assises profondes de l'épithélium avaient proliféré sur plusieurs points et envoyaient des prolongements dans l'épaisseur du derme muqueux; sur d'autres points l'épithélium s'était détaché et le derme était à nu. Ces lésions proliératives de l'épithélium vésical se rattachent à l'épithélioma, source première du carcinome. Au contraire, la muqueuse offrait, dans le cas de Nicolle, les altérations du carcinome squirrheux. En effet, elle était envahie de place en place par des groupes cellulaires composés seulement de trois ou quatre cellules irrégulières, bordées par du tissu fibreux. La musculeuse était intacte, sauf un épaississement considérable du tissu conjonctif interfasciculaire. Ces remarquables préparations sont une démonstration évidente de l'origine épithéliale du cancer.

Les cancers de la vessie présentent des vaisseaux assez nombreux vers leurs parties profondes. De ces vaisseaux se détachent des branches qui circulent dans les cloisons du stroma et montent vers les parties superficielles; à l'endroit où le néoplasme est le plus ancien, ils disparaissent complètement ou ne sont plus représentés que par quelques rares rameaux. C'est là une disposition que je dois faire ressortir dès à présent, car elle nous servira pour étayer la pathogénie des hématuries.

Les veines et surtout les artères, présentent un épaississement de leur paroi qui va quelquefois jusqu'à l'oblitération complète. C'est là d'ailleurs une altération qu'on trouve dans tous les cancers de l'économie. Certains vaisseaux sont envahis par le carcinome. Celui-ci attaque la paroi vasculaire en partie

ou dans sa totalité et l'infiltre de cellules épithélioïdes ; d'autres fois c'est un véritable bourgeon cancéreux qui bouche la lumière du vaisseau. J'ajoute en terminant que les vaisseaux qu'on rencontre dans le carcinome sont toujours bourrés de sang et contiennent une grande quantité de globules blancs; ce qui indique une circulation languissante dans la tumeur gorgée de sang.

Altérations des cancers vésicaux. — Les cancers de la vessie peuvent subir certaines modifications dont nous avons déjà parlé au point de vue macroscopique :

Ils peuvent *s'enflammer*. On voit alors par places dans le stroma du néoplasme et surtout autour des vaisseaux des élements embryonnaires en grande quantité qui infiltrent le tissu. Ces éléments peuvent même prendre une telle importance qu'ils détruisent une partie plus ou moins volumineuse du néoplasme. Dans certains cas leur nombre est tellement considérable que, sur les points où ils infiltrent le carcinome, il est impossible de reconnaître sa structure alvéolaire. Ce sont précisément ces infiltrations embryonnaires qui ont conduit Thompson à imaginer ses néoplasmes de transition ; du moins je ne puis m'expliquer la création de cette variété de néoplasmes qu'en supposant que cet auteur a pris un fait incident pour une lésion spécifique.

Les cancers peuvent subir la *dégénérescence kystique*. Les kystes se forment d'habitude à la surface de la masse cancéreuse. Souvent même son tissu en est complètement criblé. Le contenu des kystes peut être colloïde ou bien puriforme et résulte alors de la transformation granulo-graisseuse des éléments contenus dans l'alvéole. Dans la dégénérescence colloïde, les cellules du carcinome se remplissent de boules réfringentes qui peu à peu distendent la cellule et finissent par la détruire. Les différentes boules se réunissant arrivent à constituer le kyste.

Lorsque de grandes masses cellulaires subissent la dégénérescence granulo-graisseuse, le néoplasme se détruit dans une certaine étendue ; il en résulte un putrilage qui se mélange à

l'urine sous forme de lambeaux informes ou de boue infecte.

J'ai déjà indiqué la *gangrène* et son mécanisme. Quand des hémorrhagies se produisent dans l'épaisseur du néoplasme, il peut arriver que le sang se collecte en détruisant les alvéoles, ou bien qu'il infiltre plusieurs alvéoles à la fois et se mêle aux cellules épithélioïdes, lesquelles peuvent même disparaître en partie. Dans ces cas, du reste, le stroma conjonctif est lui-même envahi par cette infiltration en nappe.

Quelle que soit la matière colorante dont on se sert, on parvient toujours à voir les globules sanguins au milieu du tissu; mais le carmin aluné est le réactif auquel on doit donner la préférence. Il communique à ces globules une teinte rose très pâle, alors que les tissus et surtout les noyaux tranchent par une coloration plus foncée.

Certains auteurs parlent de *crétification* (Civiale) et d'*ossification* du cancer. Aucune des observations que j'ai étudiées ne mentionnant ce fait, et mes recherches microscopiques étant muettes à cet égard, je suis obligé de faire de grandes réserves sur cette question. Il est vrai qu'on trouve de nombreux cas où une poussière calcaire recouvrait des cancers de la vessie, mais c'est là un simple phénomène de dépôt à la surface, qui n'a rien de commun avec la crétification ou l'ossification.

PROPAGATION DES TUMEURS ÉPITHÉLIOMATEUSES DE LA VESSIE. INFECTION A DISTANCE

Un fait remarquable, c'est que les néoplasmes malins de la vessie n'ont pas une grande tendance à se porter vers l'extérieur, pas plus qu'ils n'infectent à distance l'économie. Il existe très peu d'exceptions à cette règle, et, sur deux cent cinquante observations, j'ai pu à peine réunir trente-cinq exemples; soit,

sur cent cas, quatorze faits de propagations péritonéales, intestinales, ganglionnaires, etc. En somme, c'est peu, quand on considère la facilité avec laquelle les autres tumeurs malignes se propagent par envahissement ou à distance.

Ganglions. — Cependant, pour ce qui est de l'envahissement ganglionnaire, il semblerait qu'il soit beaucoup plus fréquent qu'on ne l'a dit, puisque Albarran, sur dix-sept observations où il a recherché cet envahissement, l'a constaté onze fois. Pour mon compte, je n'ai pu réunir que quatre cas d'infection ganglionnaire coexistant avec des tumeurs épithéliales bien localisées dans la vessie. Dans ces quatre observations, qui me sont personnelles, la dégénérescence avait envahi les ganglions iliaques ou lombaires, le néoplasme n'ayant pas fait effraction hors des parois de la vessie.

Féré, sur cent quarante-cinq observations de tumeurs carcinomateuses qu'il a analysées, n'a relevé que dix cas de dégénérescence ganglionnaire.

Tout en tenant compte du chiffre relativement élevé des cas rapportés par M. Albarran, il n'en reste pas moins cette notion importante que l'infection ganglionnaire est assez rare dans le carcinome bien cantonné dans la vessie.

Il y a cependant une divergence, entre M. Albarran et moi, à ce point de vue, qui mérite d'être élucidée par de nouvelles observations. Plaidant dans le même sens que mes cas cités plus haut et que la statistique de Féré, il y a ce fait que de nombreuses observations d'épithéliomas de la vessie sont suivies, après éradication du néoplasme, de guérison définitive. De plus, et c'est là un argument encore plus important, lorsque, après l'acte opératoire, la récidive doit subvenir, elle se fait presque toujours dans la vessie ou sur la cicatrice. Or, pour le cas où cette récidive survient plusieurs mois après l'opération, il est certain que les ganglions devaient être restés indemnes. Je ferai remarquer enfin que toutes les fois qu'on fait une opération incomplète sur un épithélioma, c'est-à-dire sans extirper les ganglions malades, il se fait dans ces ganglions des poussées rapides et graves, assez connues pour que

j'aie besoin d'insister davantage. A-t-on publié jusqu'ici des observations de ce genre? Je n'en connais que de très rares. Je répèterai donc que cette question de l'infection ganglionnaire mérite d'être étudiée à nouveau La clinique jusqu'à présent est en faveur de ma manière de voir.

Parmi les cas d'infection ganglionnaire rapportés par M. Albarran, six présentaient des lésions n'ayant pas dépassé les limites de la vessie. Fort bien, mais dans quelle profondeur la paroi est-elle atteinte? Quel est l'état des orifices de la vessie? Quelle est la date approximative de l'infection ganglionnaire? Tous ces points seraient très importants à connaître.

Dans les cinq autres cas cités par l'auteur, s'agirait-il de tumeurs épithéliales âgées, récidivées ou ayant franchi la paroi vésicale? Dans ce dernier cas, toute divergence d'opinion disparaîtrait.

Dans mes observations les premières manifestations du néoplasme avant la constatation de la contamination ganglionnaire auraient remonté à deux et trois ans.

Mais si l'envahissement des ganglions lymphatiques paraît rare dans les tumeurs malignes qui sont jeunes et strictement localisées dans la cavité vésicale, il n'en est pas de même pour les néoplasmes qui ne remplissent plus ces conditions. Des tumeurs âgées, celles surtout qui ont franchi la paroi de la vessie pour sortir à l'extérieur, en perforant l'organe ou, chose rare, en suivant ses orifices (urèthre), sont régulièrement accompagnées d'infection ganglionnaire. Les observations sont nombreuses où cette infection est notée, depuis le simple engorgement des ganglions du petit bassin, jusqu'au chapelet ganglionnaire remontant le long de la colonne vertébrale jusqu'au médiastin.

Infection par contiguité. — Revenons maintenant à l'extension des tumeurs épithéliales et à l'infection des organes du voisinage. Comme je l'ai dit, cette extension est relativement rare : sur deux cent cinquante cas, c'est à peine si j'ai pu en relever trente-cinq exemples. A quoi cela est-il dû? Sans doute on peut se demander si le peu de durée de la maladie, écourtée

par la répétition des hémorrhagies, par l'apparition d'une cystite, d'une néphrite, de phénomènes infectieux mortels, ou enfin abrégée par l'intervention active du chirurgien n'est pas la cause de cette absence d'extension. C'est là une hypothèse qui n'a rien d'inadmissible, mais en définitive c'est une simple hypothèse. Il me semble que cette particularité doit être rattachée au développement de la vessie qui se fait aux dépens de l'allantoïde, alors que les uretères et le canal de l'urèthre, ainsi que les tissus périphériques, se développent aux dépens de tissus qui n'ont que des rapports de contiguïté avec cet organe transitoire.

Cette manière de voir est confirmée par l'observation de l'évolution des néoplasmes dans d'autres muqueuses de l'économie. Par exemple, ne voyons-nous pas un néoplasme de l'œsophage s'arrêter nettement au niveau du cardia, un néoplasme rectal s'attarder au niveau de la zone des nids de Morgagni? Autrement dit, les néoplasmes, qui se localisent primitivement sur une muqueuse développée aux dépens d'un des feuillets du blastaderme, franchissent difficilement la ligne qui les sépare des téguments muqueux ou cornés dont le développement se fait aux dépens d'un autre feuillet. Je pourrais multiplier les exemples de ce genre et montrer combien cette loi de pathologie générale trouve de multiples applications quoique ayant échappé à la sagacité des observateurs. Cette loi pourrait être ainsi formulée : « *Les tumeurs épithéliales, developpées aux dépens du feuillet externe ou du feuillet interne du blastaderme, franchissent difficilement les limites du feuillet qui leur a donné naissance.*

Mais, si la tumeur épithéliale, dominée par la loi précédente, s'insinue difficilement dans les orifices de la vessie, il n'en est plus de même lorsqu'on considère sa conduite vis-à-vis de la cavité vésicale. Je rapporte plusieurs exemples de contamination secondaire de la muqueuse par une première tumeur plus ou moins ancienne, et j'y renvoie le lecteur (voir Cancer épithélioma, etc.). — Bien souvent, il existe dans la vessie plusieurs tumeurs malignes ; autour d'une ou de deux grosses masses, on rencontre presque toujours des tumeurs ou des

tubercules secondaires plus ou moins près de la tumeur primitive. Ces tumeurs secondaires doivent être considérées comme des produits de contamination épithéliomateuse. Tout le prouve : leur structure analogue à celle de la tumeur mère, leur âge, leur connexion avec la paroi vésicale, leur situation sur les confins de la tumeur ou sur les points où la paroi vésicale est touchée par elle, etc.

Étudions maintenant plus en détail la propagation à travers les orifices ou bien aux organes voisins. Les tumeurs secondaires, jeunes ou âgées, aussi bien que les tumeurs primitives, s'arrêtent brusquement, en règle générale, au niveau *des orifices* de la vessie, sans se propager à leur intérieur. Nous les voyons ainsi former quelquefois une couronne ou un croissant autour de l'orifice uréthral ou urétérique. Il existe cependant des cas où ces canaux ne sont pas respectés, notamment lorsque la néoplasie est ancienne et siège près de l'orifice de l'urèthre. L'envahissement se fait aux dépens de la partie prostatique de l'*urèthre,* particulièrement du verumontanum, et, par suite du développement de la tumeur, le calibre se trouve rétréci. Plus rarement, l'extension se fait dans une plus grande étendue ; il est curieux de remarquer que, dans certains cas, la néoplasie se développe aux dépens du canal, laissant la prostate indemne. Dans un fait de propagation uréthrale, le néoplasme, implanté sur le col, près de l'urèthre, présentait une rigole servant à loger la sonde que le malade portait à demeure ; dans un autre cas rapporté par Chopart, une fausse route créée à travers un néoplasme du col servait de canal à l'excrétion de l'urine.

Les *uretères* peuvent également être envahis dans des cas très rares. Je ne connais aucun exemple d'envahissement total. Ordinairement, le néoplasme englobe le conduit dans sa portion intra-vésicale et remonte exceptionnellement plus haut. Dans une observation de Fenwick (*Lancet,* 1889), le cancer, après avoir franchi les limites de la vessie, remonta le long de l'uretère, entourant le conduit comme un manchon.

La propagation de la néoplasie dans les canaux qui aboutissent à la vessie ne se fait qu'à la longue ; de la première

hémorrhagie jusqu'à cette propagation, je note un intervalle moyen de trois ans.

Il existe, à ma connaissance, deux observations, toutes deux appartenant à M. Guyon, où la néoplasie avait envahi le *corps caverneux* secondairement et à distance. Le fait inverse a été observé une fois. Un cancer de la vessie apparut dix-huit ans après un cancer du pénis (*Stteild Marmaduke*, Lancet, 7 novembre 1876).

Les *reins* peuvent également être envahis secondairement, mais aussi rarement que les orifices ; je n'ai pu recueillir que cinq cas de ce genre. Dans ces cinq cas, le néoplasme se présentait sous la forme d'un semis cancéreux infiltrant l'un des reins ou les deux à la fois ; dans les trois autres cas, le rein était envahi en même temps que la plupart des organes abdominaux.

Le néoplasme se propage plus souvent vers les parties périphériques, franchit les parois de la vessie et envahit les organes voisins. Cette propagation se fait plutôt du côté de la moitié supérieure de la paroi vésicale. Beaucoup plus rarement elle se fait du côté de la base de la vessie, dans la direction du rectum, du vagin, ou de la prostate et des vésicules séminales. C'est là un fait remarquable contrastant étrangement avec le siège d'élection des tumeurs malignes, qui se fait ordinairement sur la base de la vessie. Et, non seulement, les tumeurs qui s'implantent dans la moitié supérieure, mais encore celles qui siègent primitivement à sa base se comportent de la sorte. En effet, dans presque tous les cas où cette propagation par le haut avait lieu, la base comme le sommet étaient compris dans la tumeur.

Le mode d'envahissement a été établi par Féré. Les recherches auxquelles je me suis livré confirment pleinement sa description.

Dans une première période, la tumeur maligne fait saillie dans le péritoine et provoque la formation d'adhérences. Il se produit de la péritonite sèche, qui fixe la vessie à l'intestin ou sur un point quelconque de la paroi pelvienne. Par l'intermédiaire de ces adhérences, le néoplasme se propage aux

organes voisins. Or, remarquons de suite que ces adhérences ne s'établissent aisément qu'avec les organes peu mobiles. L'intestin grêle y échappe plus souvent que le gros intestin et surtout que la *paroi du bassin*.

Les *parois du bassin* et les organes qui y reposent peuvent être envahis partiellement ou en totalité. On voit alors le néoplasme prendre des proportions considérables (tête de fœtus et même davantage), s'accoler à la face postérieure du *pubis*, à l'os des *îles*, au *sacrum*, à la *paroi abdominale antérieure*, envahir l'*intestin*, détruire les os et les muscles par propagation, entourer les *vaisseaux iliaques* et pousser des bourgeons dans leur intérieur, comprendre dans son épaisseur les *nerfs sacrés* et le grand sciatique, sortir même par la grande échancrure sciatique et produire de tels désordres que la dissection la plus minutieuse devient incapable de séparer les différents organes et de retrouver leurs connexions anatomiques. Inutile d'ajouter que dans ces circonstances les ganglions lymphatiques du bassin, du mésentère et même de la région inguinale sont dégénérés, et font partie constituante de la tumeur maligne. On peut alors trouver, en outre, une infection secondaire localisée dans plusieurs organes de l'économie (*foie*, *rate*, *rein*, *péritoine*, etc.). La masse intestinale peut venir s'accoler à la vessie et permettre à la tumeur de l'infecter. On a rarement noté l'envahissement secondaire de l'intestin grêle. Sans doute, la mobilité de cette partie du tube digestif est cause de sa préservation, les adhérences préalables à l'envahissement ne pouvant s'établir que difficilement. Il existe trois observations où l'*S iliaque* du colon fut seul pris. Cela n'a rien de surprenant si l'on considère les rapports qu'affecte avec la vessie, cette partie du tube digestif; j'ai trouvé une autre observation où le *cœcum* seul avait été englobé par le carcinome. Lorsque l'envahissement prend des proportions considérables, la tumeur se présente sous forme d'un bloc à surface irrégulière, couvert de pus et de fausses membranes (résultant de la péritonite concomitante) et contenant dans son intérieur des loges remplies de matières puriformes, de sang et même de matières fécales.

Ce tableau n'a rien de schématique. Il est rare toutefois de trouver une pareille extension. Habituellement telle ou telle région est envahie à l'exclusion des autres.

Je crois utile, après avoir donné cette vue d'ensemble, d'insister sur quelques points de détail au sujet de ces propagations et des organes qui en sont victimes. Je citerai deux observations curieuses où l'envahissement se fit par la face antérieure de la vessie, gagna les *fosses iliaques* et vint faire saillie au pli de l'*aîne*. J'ai relevé deux cas non moins curieux dans lesquels le néoplasme engloba le sciatique et sortit avec lui par l'*échancrure sciatique*. Les malades souffraient pendant la vie de douleurs sciatiques rebelles, en même temps qu'ils présentaient des symptômes vésicaux.

Lorsque le néoplasme s'ulcère et détruit la paroi vésicale, la perforation siège ordinairement au niveau du sommet ou à son voisinage. C'est là un lieu d'élection assez constant. L'ouverture est habituellement petite; elle peut admettre l'index ou le pouce, mais souvent aussi elle est très resserrée par les bourgeons végétants, et l'on éprouve de la difficulté à la retrouver.

La masse intestinale réunie par des adhérences peut former une *loge* dans laquelle vient s'ouvrir l'orifice anormal. Cette loge contient du pus et des fausses membranes, le tout exhalant une odeur infecte. Si les adhérences n'ont pas eu le temps de se produire, l'ouverture se fait dans la *cavité abdominale;* les matières contenues dans le réservoir urinaire s'épanchent dans le péritoine et provoquent une péritonite généralisée.

J'ai déjà dit plus haut que les propagations du néoplasme malin sont rares du côté de la base. Et d'abord le *rectum* se laisse envahir difficilement. Il est plus rarement atteint que l'S iliaque du colon et même que l'intestin grêle. L'altération commence par l'induration de ses parois; des bourgeons poussent dans son intérieur; une ulcération peut s'y produire, qui finit par le faire communiquer avec la vessie. Dans ce cas, les matières fécales pénètrent dans la vessie et on observe le phénomène curieux de la *pneumaturie* et de la *scaturie* qui consiste

à rendre par l'urèthre des gaz ou des matières fécales dont l'issue interrompt quelquefois le jet d'urine.

Chez la femme, l'envahissement du *vagin* est encore plus rare ; une observation de ce genre, publiée par Chanvallier, est insuffisante à nous renseigner si cet organe a été envahi secondairement ou bien s'il a été le point de départ de la néoplasie vésicale. Féré semble disposé à nier la dégénérescence consécutive du canal vaginal.

Il est exceptionnel de trouver une destruction complète du vagin, du rectum et de la vessie, donnant lieu à la formation d'un cloaque rempli d'un liquide infect, composé de matières fécales, d'urine, de pus, quelquefois même de matières alimentaires non digérées. J'ai relevé un cas où le *cloaque* recto-vésical communiquait avec la cavité abdominale par l'intermédiaire d'une autre perforation située au sommet de la vessie.

Quoi qu'en disent Klebs et Küster, l'envahissement de la *prostate* paraît rare dans le cancer de la vessie. Cela ne saurait surprendre si on se rappelle ce qui a été dit à propos de l'envahissement des orifices de la vessie et des régions périphériques. Il n'est pas possible d'apprécier en chiffres le degré de rareté de cet envahissement, car, malheureusement, dans la plupart des observations, l'intégrité ou la dégénérescence de la prostate ne sont même pas mentionnées. Mais, je le répète, la prostate paraît rester habituellement indemne.

Lorsqu'elle est envahie, le néoplasme commence par en détruire la base, sans toucher l'urèthre. Plus rarement, le canal de l'urèthre postérieur est chargé de végétations qui tendent à l'obstruer, en même temps que la prostate devient cancéreuse.

Une autre altération, indépendante du néoplasme, et qu'on rencontre assez souvent, est l'hypertrophie de la glande. Elle est souvent mentionnée dans les observations. Cette hypertrophie est évidemment due à l'âge des malades porteurs de tumeurs vésicales. Elle aggrave le pronostic en contribuant à l'exagération des phénomènes cliniques et, particulièrement, en favorisant la rétention d'urine.

Je ne connais pas d'exemple d'envahissement isolé des *vésicules séminales* par le néoplasme de la vessie ; lorsqu'elles sont atteintes, c'est en même temps que la prostate.

J'ai relevé deux cas, celui de Cruveilhier et celui d'Ozanam, où ces auteurs ont trouvé des bouchons cancéreux dans les *veines vésicales*, en l'absence de propagation directe. Ces auteurs spécifient que ces bouchons cancéreux étaient mêlés à du pus. Je tiens ces observations pour suspectes. A mon sens, on a dû confondre la phlébite péricystique suppurée (comme dans un cas analogue relaté par Rendu) avec le cancer des veines superficielles de la vessie ; la suppuration aura pu donner le change.

Infection a distance. — Avant de terminer ce chapitre sur les propagations, nous dirons un mot de l'infection à distance qui est aussi rare que les propagations du côté de la base de la vessie.

Un néoplasme bien cantonné dans la vessie, ne donne lieu qu'exceptionnellement à des métastases. Il n'en est plus de même lorsque, la paroi de la vessie étant perforée, la tumeur se montre à l'extérieur ; on peut alors observer des métastases dans un grand nombre d'organes. Je crois inutile d'en faire ici une description détaillée. Je note seulement, pour l'infection épithéliomateuse du péritoine, ce fait intéressant qu'indépendamment des noyaux cancéreux pouvant se développer à la surface de la portion de la séreuse qui recouvre la vessie, cette séreuse peut être envahie secondairement dans presque toute son étendue, soit isolément, soit en même temps que d'autres organes : la *plèvre*, le *foie*, la *rate*, les *reins* et même la *dure-mère*.

II

TUMEURS CONJONCTIVES

A. — TUMEURS EMBRYONNAIRES

1° Myxome

Synonymie : *Polype muqueux. Fibro-myxome. Polype de la vessie.*

Historique. — Le myxome de la vessie a été souvent décrit, soit dans les traités spéciaux, soit dans les traités de pathologie générale, ou encore dans les observations publiées par les périodiques.

Il est certain que ces productions étaient connues des auteurs les plus anciens qui ont écrit sur la vessie, autant qu'on peut en juger par leurs descriptions. Malheureusement, les examens microscopiques faisant défaut, ces auteurs ont dû tomber dans une même erreur et confondre avec les myxomes, des néoplasmes ayant une apparence polypeuse, ou myxomateuse.

L'histoire de cette néoplasie vésicale peut être divisée en deux périodes, l'une antérieure, l'autre postérieure à Nicod (1835) qui, le premier, sépara assez nettement les myxomes de la vessie, tout en les décrivant dans un même chapitre que les autres tumeurs polypeuses de la vessie et de l'urèthre. (Nicod, *Traité des polypes de l'urèthre et de la vessie.*)

La première période n'a sans doute qu'un intérêt historique, et l'on ne saurait, d'après la lecture des observations, affirmer ou infirmer le diagnostic du myxome, surtout étant donné l'absence d'examens histologiques.

Avant Nicod, parmi les auteurs qui ont donné des descriptions se rapprochant le plus du véritable myxome, il convient de citer d'abord Ferry (1553). Les cas qu'il a rencontrés se rapportent surtout à d'autres tumeurs malignes, cependant quelques-uns paraissent appartenir au myxome. Deschamps a bien saisi quelques-unes des différences qui séparent les myxomes des autres tumeurs, puisqu'il essaie de les décrire sous le nom de tumeurs lymphatiques, en attachant, avec raison, une certaine importance à leur aspect extérieur. Les cas rapportés par Blasius et Portal n'ont aucune valeur, ces auteurs n'ayant même pas cherché à approfondir le diagnostic différentiel d'avec les autres tumeurs de la vessie. L'observation de Marc-Antoine Petit et celle de Desault, considérées comme se rapportant à des myxomes, d'après la conformation des tumeurs, de leur consistance et du pédicule qui servait à les relier à la paroi vésicale, pourraient bien se rapporter à d'autres formes histologiques d'apparence polypeuse. Le premier, croyant opérer un calcul, se trouva en présence d'un polype du volume d'un œuf attaché sur la muqueuse par un pédicule étroit. Le second, dans les mêmes circonstances, arracha un polype dont le malade guérit.

Depuis le travail de Nicod, la connaissance des polypes muqueux devient de plus en plus complète ; les auteurs font suivre leurs observations d'un examen histologique plus ou moins étendu.

Hélie (1838) et Weiss (1856) présentent à la Société anatomique deux tumeurs vésicales dont l'examen histologique montre qu'elles constituent des myxomes. Coolson, en 1854, rapporte dans son mémoire cinq nouveaux cas. Virchow a beaucoup contribué à distinguer les myxomes des autres tumeurs de la vessie, notamment du sarcome. Mais l'étude complète de ces tumeurs n'a été faite que dans ces derniers temps, dans les différents traités spéciaux ou dans les

mémoires originaux, parmi lesquels on doit citer ceux de Hutchinson, Holmes, Birkett, Stein, Breuneke, Sperlich, Guyon, Thompson, Küster, Albarran, etc.

Age, Sexe. — Le jeune âge est beaucoup plus exposé que l'âge avancé au développement du myxome. D'après Stein, on l'observe fréquemment entre treize, dix-huit et vingt-deux mois ; puis, entre deux et cinq ans. Hutchinson, sur douze faits par lui analysés, a trouvé cinq cas à moins de trois ans, deux cas à moins de cinq ans. Dans les cinq autres cas, il s'agissait de malades dont l'âge était compris entre dix-huit et quarante-neuf ans. Thompson est encore plus exclusif à cet égard : se basant sur cinq cas qu'il a pu observer dans les musées de Londres, il enseigne que le myxome de la vessie est une maladie exclusive à l'enfance. Il ne l'a jamais rencontrée chez l'adulte. Pour lui, ces tumeurs peuvent parfaitement être congénitales puisqu'on les observe dès l'âge le plus tendre. Un cas publié par Winckel, relatif à un néoplasme trouvé dans la vessie d'une fille morte trente-six heures après sa naissance, tendrait à lui donner raison. Il est donc certain que le myxome a une prédilection pour ce premier âge, qu'il est fréquent dans la première enfance. Mais il ne faut pas cependant perdre de vue les cas assez nombreux où le myxome s'est développé dans l'âge adulte, et même dans un âge avancé.

D'après les statistiques de différents auteurs, la maladie paraît frapper à peu près aussi souvent les deux sexes.

Voici quels sont les chiffres respectifs obtenus par Stein, Hutchinson et Thompson :

Stein.		Hutchinson.		Thompson.	
Cas.....	30	Cas.....	14	Cas.....	8
Hommes..	16	Hommes..	8	Garçons...	2
Femmes..	14	Femmes..	6	Filles.....	6

En additionnant ces résultats, on voit, en somme, que la maladie est aussi fréquente dans les deux sexes.

Une statistique tirée des tableaux de mon mémoire s'écarte beaucoup des précédentes :

Cas.....	19
Hommes..	12
Femmes..	7

l'homme en serait presque deux fois plus souvent atteint.

Description macroscopique. — Le myxome de la vessie se présente généralement sous la forme de tumeur pédiculée, plus rarement sous celle de tumeur sessile. — Le *volume* en est variable. Lorsque le néoplasme est unique dans la vessie, il peut encore offrir de petites dimensions, mais, ordinairement, il devient volumineux, sans cependant prendre les dimensions du cancer. Le volume d'un œuf est celui qu'on indique le plus souvent dans les observations.

Les tumeurs multiples sont en général petites, mais, à ce point de vue, une distinction est à établir. Les tumeurs multiples isolément attachées dans la vessie sont relativement rares, comparativement aux tumeurs multiples réunies sur un même point d'insertion. On comprend très bien, d'après cela, qu'il y ait une certaine variabilité dans le volume individuel de chaque petite tumeur, alors que leur ensemble peut être considéré comme une tumeur volumineuse. C'est ainsi que d'un pédicule plus ou moins étroit, on peut voir partir de nombreuses tumeurs, de la grosseur d'une noisette, arrivant à combler presque la cavité vésicale.

Dans un cas de Winckel et de Maas, il existait deux myxomes du même volume. Dans celui de Thompson, il y en avait un nombre tel que toute la vessie en était remplie.

La *surface* de la tumeur myxomateuse peut être unie, ou bien divisée en lobes par des sillons peu profonds. Plus rarement elle est garnie de villosités analogues à celles du papillome.

Lorsque plusieurs petites tumeurs se réunissent sur un pédicule commun, la néoplasie prend dans son ensemble l'apparence d'une môle hydatique ou d'une grappe de raisin.

Un beau type de cette variété est celui que j'ai fait dessiner par mon ami le docteur Barraud. Un autre cas est rapporté par Thompson et un troisième par Foot. Les exemples n'en manquent pas d'ailleurs, d'autres auteurs en ont signalé. Les grains qui constituent cette sorte de grappe présentent une grande diversité de forme et de volume.

Le *pédicule* peut être très long et très mince ou, au contraire, court et épais. Dans un cas rapporté par Thompson, le polype muqueux avait pris la forme d'une poire ou d'une figue, dont le

Fig. 25.

MYXOME DE LA VESSIE
EN FORME DE MÔLE HYDATIQUE

Implantation sur le col. (Réduction au 1/2. Dessin de Barraud.)

sommet était attaché à la paroi vésicale. Le pédicule peut s'allonger et s'effiler au point de permettre à la tumeur de flotter dans la vessie (M. A. Petit, Warner, Desault), et dans un cas de Breuneke, la ténuité du pédicule était telle que la malade, dans un accès de souffrance, finit par rendre son polype, gros comme un rein de nouveau-né.

Comme la plupart des tumeurs vésicales, les myxomes présentent une tendance à la pédiculisation. Cependant il est des cas où la néoplasie s'implante par une large base, de telle sorte que l'opérateur ne peut pas arriver à la pédiculiser sans

y appliquer une pince ou une anse métallique. Un bel exemple de ce genre se trouve dans le traité de Voillemien et Le Dentu.

Les myxomes de la vessie présentent un aspect qui rappelle celui des polypes muqueux des fosses nasales. C'est sur cette apparence que les anciens observateurs avaient été conduits à les distinguer, jusqu'à un certain point, des autres tumeurs vésicales.

Leur *couleur* est variable. Habituellement, ils sont d'un gris rosé. Sur le cadavre, comme ils sont en partie privés de sang, ils prennent un aspect d'un gris cendré; sur une coupe, ils affectent généralement la même coloration, souvent parsemée de taches ecchymotiques. Lorsqu'ils sont le siège d'une congestion intense, ils deviennent d'un rouge intense, d'un rouge sombre et même noirâtre par places (hémorrhagie parenchymateuse). Le changement de coloration est d'autant plus facile dans ces tumeurs qu'elles sont très vasculaires (V. *Structure*).

Ainsi que les polypes nasaux, les myxomes de la vessie sont demi-transparents, comme œdematiés et presque tremblotants. Plus opaques quelquefois, et plus denses, ils se rapprochent alors comme aspect des fibromes. Dans ce cas, il entre en effet dans leur composition une certaine quantité de tissu fibreux, ce qui fait rentrer ces néoplasmes *mixtes* dans la catégorie des *fibro-myxomes*.

Leur *consistance* est molle; on peut les écraser avec assez de facilité. Quand on exprime le néoplasme, on obtient souvent une sorte de suc qui paraît l'infiltrer. En arrivant au niveau du pédicule, on rencontre une résistance indiquant une différence de constitution. Il entre, en effet, dans la structure de ce pédicule d'autres éléments que le tissu myxomateux; c'est ainsi que, dans le cas de Schatz, la résistance du pédicule était telle que l'opérateur se trouva obligé de le laisser dans la vessie, la tumeur seule ayant cédé à l'arrachement; aussi la récidive du myxome ne tarda pas à se faire et nécessita une seconde opération, laquelle, ayant été faite dans les mêmes circonstances, fut suivie d'une nouvelle récidive.

Le *point d'implantation* mérite aussi d'attirer notre attention. Les tumeurs restent toujours localisées au niveau de la muqueuse. Dans aucune observation on ne mentionne la dégénérescence du tissu sous-jacent, à moins d'envahissement secondaire par une néoplasie épithéliale. Cependant, dans une observation qui appartient à Foot, l'auteur a noté l'épaississement de la muqueuse vésicale comme conséquence du développement d'un myxome. A quoi cet épaississement était-il dû?

L'ulcération des myxomes est exceptionnelle. Je ne l'ai relevée que deux fois.

Siège. — La région que les myxomes, comme presque toutes les tumeurs vésicales, envahissent de préférence, est la base de la vessie (trigone et bas-fond réunis).

Hutchinson et Stein admettent que le trigone est plus souvent atteint que le bas-fond. Dans douze observations de myxomes, où ce point d'attache est nettement indiqué, j'ai trouvé :

Cas.....	12	
Base.....	7	(Bas-fond quatre fois, trigone trois fois).

Mais on peut trouver la néoplasie implantée en d'autres points de la cavité vésicale ; la face latérale gauche et le col ont été plus d'une fois signalés dans ces observations. La localisation sur le col peut se faire par envahissement progressif de la vessie et insinuation du néoplasme à travers l'urèthre, surtout chez la femme. On comprend que le contact plus ou moins prolongé d'un tissu néoplasique avec le col facilite la contamination de cette région.

Lorsque les tumeurs myxomateuses sont multiples, plusieurs régions peuvent être envahies à la fois et même, comme on l'a vu, toute la cavité de l'organe.

Les lésions vésicales, ainsi que les altérations des uretères résultant de leur compression par la tumeur et leur inflammation consécutives possibles, seront décrites ultérieurement.

ÉTUDE HISTOLOGIQUE DES MYXOMES DE LA VESSIE. — On rencontre dans la vessie deux variétés de myxomes :

1° *Le myxome embryonnaire ;*

2° *Le myxome avec prédominance de cellules plasmatiques à prolongements anastomosés.*

Je m'abstiendrai de décrire complètement ces deux variétés. Je montrerai simplement ce qu'elles ont de spécial quand elles naissent dans la vessie.

Il est remarquable que le placenta et la vessie, qui se développent aux dépens d'un même organe, l'allantoïde, peuvent donner naissance à des productions pathologiques identiques.

On sait que le myxome présente trois éléments dans sa structure :

1° La substance fondamentale ;

2° L'élément cellulaire ;

3° Les vaisseaux.

Jamais, dans la vessie, la substance fondamentale ne se montre avec des caractères qui puissent permettre de la comparer à la gélatine de Warton. Presque toujours, au milieu d'une substance jaunâtre, grenue (après coloration par la picro-carminate de Ranvier), il existe par places des fibrilles fines ou des cellules fusiformes en quantité plus ou moins considérable. Une partie du myxome peut même être constituée presque uniquement par du tissu conjonctif, le reste étant formé de tissu myxomateux.

L'élément anatomique qui caractérise le myxome est représenté par deux formes de cellules : 1° les cellules rondes embryonnaires ; 2° des cellules dites myxomateuses avec prolongements anastomosés. Très souvent ces deux éléments entrent en même temps dans la constitution d'un myxome, et c'est la prédominance de l'un d'eux qui sert alors de base à la désignation de la tumeur.

Nous n'avons rien à ajouter de particulier en ce qui concerne le myxome vésical à cellules embryonnaires. Le myxome à cellules avec prolongements est surtout remarquable par le volume de ces éléments et par leur grand nombre.

Les *vaisseaux*, dans les myxomes de la vessie, sont peut-être plus nombreux que dans les myxomes d'autres organes. Ce sont, pour la plupart, des capillaires qui sillonnent le champ de la préparation et présentent de nombreuses anastomoses, constituant ainsi des mailles assez serrées. Grâce à la transparence du tissu, pour peu qu'on ait réussi une coupe suffisamment mince, on peut arriver à voir nettement les vaisseaux capillaires et distinguer leur contenu. J'ai trouvé une fois des cellules vaso-formatives dont les prolongements se mettaient en rapport avec des capillaires terminés en pointe (pointe d'accroissement).

Signalons un dernier élément dont tous les auteurs font mention : les fibres élastiques en grande abondance, irrégulièrement distribuées dans les préparations.

La surface des tumeurs myxomateuses est recouverte par la muqueuse vésicale dont on reconnaît à peine le derme. En effet, le néoplasme l'absorbe et le transforme en tissu myxomateux. Il n'en est plus de même de l'épithélium, qui conserve ses caractères habituels, à moins toutefois que la tumeur ne présente des végétations papillaires à sa surface. Ces végétations affectent alors la forme et la structure habituelles, décrites précédemment.

Les myxomes de la vessie, ainsi que nous l'avons vu à propos de l'observation de Schatz, récidivent facilement après l'ablation lorsque le pédicule, ou la matrice de la tumeur, n'ont pas été enlevés totalement. La fréquence de la récidive et la facilité avec laquelle se fait l'extension et l'accroissement du néoplasme sont deux caractères qui confèrent au myxome une malignité égale à celle des épithéliomas. A en juger par les observations précédentes, il semble que la récidive se fait aux dépens du reliquat de la tumeur, c'est-à-dire sur place, à la cicatrice même.

Fibro-myxome. — Au point de vue macroscopique, cette néoplasie diffère peu des myxomes purs. Elle n'a pas de tendance à former ces lobules multiples offrant l'apparence d'une grappe de raisin. La tumeur affecte une forme

polypeuse; sa surface est lisse. Dans certains cas, comme celui rapporté par M. Albarran, elle avait acquis le volume d'une tête de fœtus, tout en présentant un pédicule d'un centimètre d'épaisseur seulement (*Tabl.* n° 37).

Fig. 26.
MYXOME DE LA VESSIE

E. Revêtement épithélial. — M. Tissu myxomateux. — V, V, V. Vaisseaux.
(Faible grossissement. Dessin de Trichet.)

Ces tumeurs, rapprochées d'autres tumeurs mixtes dont j'ai déjà parlé et des tumeurs dégénérées, confirment encore cette tendance au polymorphisme attribuée aux tumeurs de la vessie.

Diagnostic anatomo-pathologique du myxome. — Lorsque le myxome présente les caractères habituels de transparence, de

tremblotement, de mollesse œdémateuse, ou lorsqu'il a la forme d'une môle hydatique, le diagnostic macroscopique est facile. Mais, il est des cas où la tumeur offre une certaine opacité et une assez ferme consistance (fibro-myxome) qui la rapprochent des fibromes. Il en est d'autres où elle se recouvre de végétations papillaires et ressemble alors au papillome. Il existe enfin des observations (Le Dentu) où des tumeurs à large base présentent à leur superficie de nombreux mamelons saillants qui leur donnent l'apparence de tumeurs épithéliales.

Pour ce qui est du fibrome et du papillome, le diagnostic est, en général, facile. Dans certains cas, au contraire, seul l'examen microscopique peut résoudre la question.

Quant au carcinome, l'infiltration de la paroi vésicale, lorsqu'elle existe, suffit peur établir le diagnostic, même à l'œil nu.

Le sarcome de la vessie est la seule tumeur qui peut prêter à confusion ; le secours du microscope peut, dans les cas difficiles, rendre de grands services. D'ailleurs, la confusion ne saurait être préjudiciable, ces deux genres de néoplasie étant d'une nature essentiellement maligne et justiciable du même traitement.

2° Sarcome de la Vessie.

Dans les auteurs anciens, le terme de « sarcome » servait souvent à désigner des tumeurs cancéreuses de la vessie. Actuellement encore, nous voyons les mots « sarcome » ou « éléments du sarcome » employés dans quelques observations allemandes se rapportant manifestement à des cas de cancer alvéolaire.

Pour établir le court historique qui suit, j'ai été obligé de ne tenir compte que des cas incontestables de sarcome, particulièrement ceux où l'examen histologique a été pratiqué.

Historique. Fréquence. — Dans le traité de Chopart (1791), le terme de sarcome est fréquemment employé, mais sans

signification bien précise. On croirait même, d'après la description de l'auteur, que ce terme est synonyme de tumeur bénigne. Ces faits doivent être laissés de côté. La première observation de sarcome de la vessie est due à Guersant et a été publiée en 1853 ; la seconde, publiée en 1861, appartient à Seuftleben ; la troisième à Rosapelly, qui a présenté les pièces à la Société anatomique en 1872. Quant aux autres cas, ils n'ont été publiés que dans ces vingt dernières années.

Féré, dans son mémoire sur le cancer de la vessie, mentionne cinq cas de tumeurs sarcomateuses qu'il ne sépare pas suffisamment, à mon avis, du cancer; cependant, il fait remarquer que l'absence d'examens histologiques a très probablement fait prendre pour des tumeurs encéphaloïdes, ou villeuses, des tumeurs qui étaient peut-être des sarcomes. Gross avait émis déjà une opinion analogue, et Stein partage complètement cette manière de voir. Mais, d'autre part, pour Féré, le sarcome présente la conformation extérieure du cancer et la même marche clinique. Je crois, au contraire, que le sarcome offre des caractères qui permettent de l'en distinguer même à l'œil nu.

Dans sa monographie sur les tumeurs de la vessie, publiée un peu avant la thèse de Féré (1881), Stein rapporte quatre cas de sarcome, mais ses recherches et les résultats de sa pratique le conduisent à cette conclusion que « le sarcome est une des lésions les plus rares de la vessie ».

Thompson, dont le travail est cependant bien postérieur à ceux dont je viens de parler, prétend qu'il ne connaît aucun exemple récent de sarcome vésical ; cependant, en 1890, il en a rapporté trois cas au congrès de Berlin.

Dans un mémoire plus récent encore (1886), Küster consacre une demi-page à l'énumération des noms de neuf observateurs qui ont rencontré des sarcomes dans la vessie, mais sans donner aucune description de ce néoplasme.

Deux auteurs modernes paraissent s'être écartés de la vérité : Fenwick et Southam. Le premier soutient que le sarcome se rencontre fréquemment chez l'enfant et le vieillard, le second considère le sarcome comme la plus fréquente

des tumeurs de la vessie. Sur dix-huit observations personnelles de tumeurs de la vessie, il a noté six sarcomes (Voir ALBARRAN, page 97). Il est probable que ces auteurs ont confondu d'autres tumeurs vésicales avec le sarcome, soit qu'ils n'aient examiné que des fragments rendus par les urines, soit même que la nature du tissu les ait induits en erreur. — D'ailleurs, comme je l'ai fait remarquer au début de ce chapitre, il faut toujours, pour accepter le titre d'une observation, en connaître le détail ; une même préparation histologique, en effet, n'est pas toujours interprétée de la même façon par tout le monde, et, souvent, j'ai vu des cancers alvéolaires décorés du titre de sarcome et réciproquement.

Sur quatre-vingt-neuf cas de tumeurs de la vessie examinées au microscope, Albarran n'a rencontré que deux sarcomes et n'a pu réunir en tout que quarante-neuf observations. Pour ma part, j'apporte, comme contribution à la statistique du sarcome, une seule observation. En 1886, j'ai rapporté dans mon Mémoire dix-neuf cas avec examen histologique appartenant à différents auteurs, dont les noms sont cités à la fin de ce volume ; j'ai réuni, en outre, dix autres cas qui portaient l'étiquette « sarcome », mais sans examen histologique précis.

Si l'on considère la longue pratique des auteurs cités plus haut, on doit reconnaître que le sarcome de la vessie est une tumeur assez rare, surtout si on la compare aux tumeurs épithéliales. En établissant le pourcentage des observations rassemblées par moi, je trouve qu'ils représentent à peine le vingtième du nombre total des néoplasies vésicales.

AGE, SEXE. — Le sarcome, contrairement aux autres tumeurs de la vessie que nous avons étudiées jusqu'ici, paraît plus fréquent chez la femme que chez l'homme ; ainsi, sur les vingt sarcomes que j'ai réunis, y compris une observation personnelle, on trouve :

Hommes	8
Femmes	12

Il est intéressant d'établir la *fréquence* du sarcome primitivement développé dans la vessie : sur les douze femmes, on trouve six sarcomes ayant débuté par la vessie ou sarcomes primitifs, et dans deux cas, le sarcome avait franchi le canal de l'urèthre et venait s'étaler à la surface de la vulve en forme d'excroissances polypeuses ; l'examen histologique de ces excroissances n'est pas indiqué dans l'observation, mais il est probable que cette partie de la tumeur présentait la même structure que la masse du sarcome histologiquement diagnostiqué. Chez l'homme, sept fois le sarcome était primitif, et cantonné dans la vessie. Les autres cas sont accompagnés de productions sarcomateuses dans d'autres organes, notamment dans les os du bassin.

J'ai indistinctement tenu compte de tous les cas de sarcome de la vessie, que cet organe ait été atteint primitivement ou secondairement. Il y a, en effet, une grande similitude au point de vue de l'évolution et la propagation dans la vessie, entre ces deux classes de sarcome ; la deuxième n'en trouvera pas moins une place à part à la fin de cette description.

L'âge auquel apparaît le sarcome diffère si l'on examine l'un et l'autre sexe. Chez l'homme il se montre à peu près à la même période de la vie que le cancer et l'épithélioma, c'est-à-dire de cinquante-quatre à soixante-quatorze ans. Chez la femme, au contraire, deux âges semblent y prédisposer, la première enfance et l'âge mûr ; ainsi nous trouvons :

2 ans 1/2 et 3 ans	4 cas
7 ans	1 cas
entre 27 et 59 ans	6 cas

Nous voyons donc, point important, que le sarcome tend à envahir des tissus beaucoup plus jeunes que ne le font le carcinome et l'épithélioma.

Description macroscopique. — Le sarcome de la vessie est primitif ou secondaire ; quand il est secondaire, il peut être le résultat d'une généralisation sarcomateuse ayant son point

de départ dans un organe quelconque (cerveau, poumon, pied), mais le plus souvent, il envahit la vessie par contiguïté; dans ce dernier cas, et chez la femme, la localisation primitive se fait généralement sur le vagin.

Les tumeurs sarcomateuses présentent au point de vue anatomo-pathologique des caractères qui les différencient assez nettement des autres tumeurs malignes de la vessie; cependant il est toujours difficile de faire un diagnostic anatomique précis sans le secours du microscope. Du reste, dans les cas difficiles, une connaissance approfondie de l'anatomie pathologique des tumeurs vésicales permet seule d'en faire le diagnostic.

Les auteurs ne sont pas d'accord sur le point de départ du sarcome dans la vessie; Küster le localise dans le tissu muqueux et sous-muqueux (*1re catégorie* de Küster). Dans une observation, le début par le stroma de la muqueuse était nettement indiqué. Je suis disposé à croire que le début se fait bien sur ce point, le stroma de la muqueuse contenant une certaine quantité de cellules rondes embryonnaires, alors que le tissu conjonctif situé entre les faisceaux musculaires est déjà un tissu adulte, bien organisé et ayant terminé son évolution. Une autre raison me fait supposer qu'il en est ainsi; dans les observations que j'ai analysées, jamais il n'est parlé de tumeurs sous-muqueuses. Or, si la tumeur prenait naissance dans le tissu cellulaire sous-muqueux, la membrane muqueuse ne ferait que la coiffer au début de son développement; bien au contraire, ces néoplasmes malins font toujours corps avec la muqueuse.

La tumeur sarcomateuse se montre, au début, grosse comme une lentille ou un haricot, et semble soudée à la muqueuse vésicale. La saillie qu'elle fait dans la cavité de la vessie devient de plus en plus considérable et atteint le *volume* d'une noisette, d'une noix, et quelquefois davantage.

C'est en examinant les parties périphériques de l'implantation du néoplasme, là où existent à l'état isolé des tumeurs beaucoup plus jeunes, qu'on arrive à saisir leur développement au début.

Le néoplasme constitué se présente presque toujours sous la forme d'une tumeur sessile, dont le volume dépasse rarement celui d'une noix pour atteindre les dimensions d'un œuf de poule ; dans un cas de Schlegtendal, elle pesait cent quarante-huit grammes et remplissait toute la vessie.

Dans quelques observations on a décrit nettement un *pédicule*, et dans d'autres on a signalé une tendance à la pédiculisation. Assurément le fait n'a rien d'extraordinaire, mais je dois ajouter que les descriptions histologiques de ces mêmes observations ne me paraissent pas bien édifiantes au point de vue de la pureté du sarcome.

La *surface* du sarcome est ordinairement lisse ; quelquefois on y observe les mêmes végétations villeuses que sur les autres tumeurs vésicales. Ces villosités n'offrent rien de particulier, et, comme toujours, deviennent plus visibles la pièce étant examinée sous l'eau. Quelquefois la tumeur est surmontée de mamelons qui lui donnent l'aspect d'une framboise ou d'un condylome. Ce n'est qu'exceptionnellement que le sarcome présentera le volume ou l'apparence de l'épithélioma ou du carcinome, et se développera sous forme de végétations en choux-fleurs. Enfin dans une observation de Stein, plusieurs tumeurs réunies offraient par leur groupement l'aspect d'une grappe de raisin.

J'ai dit plus haut que le sarcome était presque toujours *sessile*. Lorsqu'il existe une tendance à la pédiculisation, il est rare que le *pédicule* soit assez long pour permettre à la tumeur de venir boucher le col pendant la miction ; je n'ai noté ce fait qu'une fois. Le pédicule est ordinairement court ; sa surface est plus lisse que celle de la tumeur. Dans un cas, il était allongé transversalement sous forme d'une bande ressemblant à une crête ou à un pli de la muqueuse, et sur ce pédicule, se dressaient des lobules petits et serrés les uns contre les autres.

La *couleur* du sarcome varie suivant les cas : habituellement, il est d'une coloration rosée, quelquefois d'un rouge violacé ; lorsqu'il se produit des ruptures vasculaires dans son épaisseur, la tumeur prend par places une teinte noirâtre.

Dans un cas, il présentait l'aspect du carcinome encéphaloïde, dont il offrait la consistance molle. C'est là une exception à la règle : car le tissu composant la tumeur sarcomateuse offre toujours une *certaine consistance,* et cette consistance va parfois jusqu'à la dureté du cartilage. On peut dire, d'une façon générale, que la tumeur sarcomateuse est assez ferme, contrairement à la tumeur épithéliale, qui est mollasse et friable.

A la coupe, on trouve des jetées sarcomateuses dans les parties profondes, sous forme de tractus blanchâtres, qui s'enfoncent dans la couche musculaire de la vessie. Ce sont ces sortes de racines qui ont fait supposer à certains auteurs que le point de départ était dans le tissu conjonctif intermusculaire de la vessie. A mon avis, on doit les considérer comme représentant une *infiltration* néoplasique.

Dans deux observations, j'ai trouvé une véritable infiltration de la paroi vésicale épaissie autour du néoplasme; cet épaississement peut affecter la forme d'un bourrelet circulaire encadrant la tumeur. M. Albarran relève dans quarante-neuf observations dix cas où l'infiltration paraît incontestable et cinq autres où elle lui semble probable. S'il s'agit de la pénétration du néoplasme dans l'épaisseur de la paroi vésicale, j'y souscris parfaitement, et j'ajoute même que le contraire me paraîtrait exceptionnel ; mais, s'il s'agit d'infiltration à distance, telle que je l'ai relevée dans deux observations, une telle fréquence du fait me semble exagérée.

Le *nombre* des tumeurs sarcomateuses qu'on peut trouver dans une vessie affectée est variable. Il peut en exister une seule, et, dans ce cas, elle est toujours volumineuse ; mais, il est habituel d'en trouver deux, trois ou plus encore ; dans ces cas, une d'entre elles est toujours plus développée que les autres.

Les tumeurs sarcomateuses peuvent subir la dégénérescence kystique, ainsi que le démontre une observation de Launois ; c'est alors dans le centre de la tumeur que l'on rencontre des kystes à contenu citrin. Dans la même observation, Launois a noté une suppuration partielle du néoplasme.

Comme dans le cancer, c'est la base de la vessie qui donne habituellement naissance au sarcome, et plus souvent le bas-fond que le trigone. Sur quarante-neuf cas rassemblés par M. Albarran, cet auteur note huit fois l'implantation sur la paroi antérieure de la vessie; si ce chiffre est exact, ce serait là une particularité propre au sarcome. L'*implantation* se fait particulièrement au voisinage des uretères ou dans leur intervalle. Le néoplasme entoure de toutes parts l'uretère, le comprime et peut l'obstruer complètement, ou bien le conduit vecteur est simplement soulevé et vient s'ouvrir à la face supérieure de la tumeur. Lorsque l'uretère subit une compression qui va jusqu'à l'obstruction, il se dilate ainsi que les calices et le bassinet. Je reviendrai, d'ailleurs, sur ce point à propos des lésions consécutives aux néoplasies vésicales.

A côté de ces tumeurs, on en trouve d'autres qui envahissent les parois latérales droite ou gauche, touchant par leur base la tumeur principale, ou complètement isolées. Plus rarement, le néoplasme siège primitivement sur le col qu'il tend à obstruer, ou sur le sommet de la vessie.

La vessie habitée par un sarcome présente souvent les caractères d'une cystite intense, et plusieurs observations montrent une muqueuse noirâtre, fortement congestionnée. Dans quelques cas, la paroi musculaire avait subi une certaine hypertrophie; on a noté une fois un abcès des parois, résultat probable d'une cystite violente.

Quel que soit son point d'origine, le néoplasme peut *se propager* dans différents sens et même à l'extérieur de l'organe. Chez la femme, c'est ordinairement du côté de l'urèthre que se fait cette propagation ; le sarcome suit le canal et vient faire saillie au niveau du méat. Dans d'autres cas, le sarcome, au lieu de suivre l'orifice uréthral, *perfore* la paroi même de la vessie pour se porter vers le petit bassin ; le néoplasme fait alors saillie à la surface de la vessie et contracte bientôt des adhérences avec les organes voisins et particulièrement avec les os du bassin; c'est ainsi qu'on a vu la symphyse pubienne et le sacrum envahis par la néoplasie. Dans une observation d'Ahtfeld, tout le bassin d'une petite fille était occupé par une

masse sarcomateuse, adhérente aux os et comprenant dans sa dégénérescence les vaisseaux et ganglions lymphatiques de la fosse iliaque. On voit, en somme, que la propagation se fait plutôt vers les parties dures que vers les parties molles : l'intestin se trouve rarement touché. M. Albarran a rassemblé deux cas de propagation à la prostate (Dittrich, Nicolich), deux cas de propagation intestinale, et un cas de dégénérescence isolée des ganglions lymphatiques.

Le transport du sarcome à distance a été signalé ; malheureusement les observations diverses ne sont pas assez nombreuses, ni assez explicites à cet égard pour qu'on puisse affirmer si les noyaux sarcomateux rencontrés dans le poumon, le foie, la rate, se sont développés avant ou après la tumeur vésicale. Tout porte à croire, cependant, que ces noyaux sont secondaires et postérieurs à la propagation du sarcome hors de la cavité vésicale. En effet, dans les observations que j'ai analysées, les noyaux sarcomateux d'autres organes que la vessie étaient de date ordinairement récente, tandis que les altérations existant dans la vessie étaient très prononcées, relativement anciennes et avaient souvent franchi la paroi de la vessie pour s'épandre à l'extérieur; d'un autre côté, il est démontré que l'infection secondaire à distance de la vessie par les tumeurs malignes est exceptionnelle.

Jamais je n'ai observé ni trouvé mentionnée la dégénérescence sarcomateuse du rein ou de l'uretère.

Dans la description qui précède, j'ai pris comme type le sarcome ordinaire non pigmenté ; mais il existe dans la science trois observations dans lesquelles le sarcome a été rencontré dans la vessie avec sa *forme mélanique*. La première en date est celle de Peulvé (1865) ; la deuxième m'appartient ; la pièce m'a été donnée par mon maître Damaschino, et la troisième, celle rapportée par Thompson, est due à France. Ce dernier auteur a rencontré la tumeur mélanique dans la vessie d'un malade affecté de cancer mélanique de l'œil ; bien que l'examen histologique de la tumeur n'ait pas été fait, je n'hésite pas à considérer la tumeur vésicale comme un sarcome puisque nous savons que le carcinome

mélanique est très rare (Cornil), si tant est qu'il existe. Dans ces trois observations, le sarcome mélanique avait envahi la vessie secondairement, deux fois à la suite d'un sarcome de l'œil et une fois à la suite d'une néoplasie mélanique du pied. Contrairement au sarcome ordinaire, la forme mélanique paraît infecter la vessie toujours *secondairement* : il est probable que l'infection se fait par l'intermédiaire des urines qui, lorsqu'un mélanome se développe en un point de l'économie, charrient souvent du pigment mélanique.

L'aspect macroscopique du sarcome mélanique est caractéristique, et du premier coup, à en juger du moins par mon observation, il permet de diagnostiquer la variété du néoplasme. En effet, dans la cavité vésicale, on trouve plusieurs petits tubercules lenticulaires, développés aux dépens de la muqueuse même et faisant corps avec elle; jamais ils n'envahissent la couche musculaire. Sur ces tubercules, est déposé le pigment, tantôt sous forme de taches, tantôt sous forme de piqueté. En cas de confluence du pigment mélanique, le petit tubercule devient noirâtre dans toute son épaisseur.

La variété mélanique offre peu d'intérêt pratique, mais au point de vue scientifique, son point de départ incontestable dans la muqueuse même confirme l'origine que j'ai assignée au sarcome en commençant ce chapitre.

Étude histologique du sarcome. — Je ne m'étendrai pas longuement sur la structure et les variétés du sarcome de la vessie; à ce point de vue, il diffère peu de ceux qu'on rencontre dans d'autres régions de l'économie. Ce qu'il serait utile de connaître, c'est la façon dont il se comporte vis-à-vis des parois de la vessie, et si cet organe se laisse infiltrer facilement en profondeur ou en surface. C'est là le côté pratique de la question qui pourrait nous fournir des déductions opératoires. Malheureusement, si les auteurs indiquent avec exactitude la structure histologique du néoplasme lui-même, ils ne disent souvent rien du mode d'envahissement des parois vésicales; j'essayerai néanmoins, d'après les examens faits par différents observateurs, en combinant l'anatomie macroscopique

et microscopique et en tenant compte surtout d'une observation personnelle, de dégager quelques conclusions.

Le sarcome se présente dans la vessie sous trois formes différentes :

1° *Sarcome fuso-cellulaire;*
2° *Sarcome embryonnaire;*
3° *Sarcome mélanique.*

A ces trois formes principales, il faut ajouter les variétés rares, telles que le sarcome à cellules géantes, dont on ne connaît qu'une observation, le sarcome télangiectasique, etc...

Les deux premières formes se montrent à peu près dans la même proportion; elles peuvent exister à l'état isolé, mais plus souvent elles sont combinées, avec prédominance de tel ou tel élément anatomique permettant de désigner le sarcome sous telle ou telle dénomination.

Le sarcome *fuso-cellulaire* se présente dans la vessie tel que dans toutes les régions de l'économie; il est composé de cellules fusiformes juxtaposées et intimement unies les unes aux autres, disposées en faisceaux de différentes directions formant le sarcome fasciculé. Entre elles, on trouve des vaisseaux dont les parois manquent totalement; les cellules fusiformes se chargent de les constituer. Ce sont de véritables lacunes vasculaires remplies de globules; ce qu'elles offrent de particulier dans la vessie, c'est qu'elles sont beaucoup plus nombreuses que dans les tumeurs d'autres organes et qu'il se produit souvent, grâce à leur présence, dans l'épaisseur du sarcome vésical des hémorrhagies semblables à celles que j'ai décrites à propos du carcinome. Les cellules du sarcome sont plongées dans une substance granuleuse, jaunâtre ou amorphe; par places même, il existe des fibres conjonctives, constituant une sorte de substratum. Ces fibres se rencontrent de préférence du côté de la base de la tumeur. Parfois, les faisceaux d'éléments fusiformes limitent des espaces alvéolaires remplis de cellules (cas de Marcacci, sarcome alvéolaire).

A la superficie, la tumeur est recouverte par l'épithélium de la vessie; profondément du côté du pédicule on voit des fibres musculaires entrer dans sa constitution. Cela ne doit pas

Fig. 27.

SARCOME DE LA VESSIE

PRÉPARATION HISTOLOGIQUE

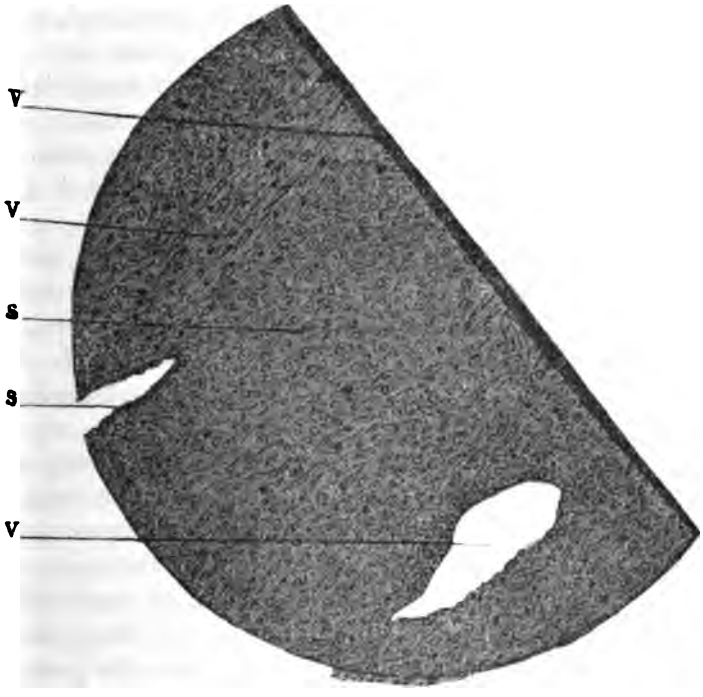

V, V, V. Vaisseaux sans parois. — S, S. Cellules fusiformes du sarcome.
(Dessin de Barraud.)

nous surprendre, puisque nous savons que le néoplasme se propage dans la profondeur en envahissant le muscle vésical. Mais, outre ces fibres lisses à la base ou dans le pédicule, on en a décrit dans la masse même de la tumeur; elles proviennent, sans doute, de la *muscularis mucosæ*.

Les cellules qui entrent dans la composition du *sarcome embryonnaire* sont comparées par les auteurs aux cellules embryonnaires, aux cellules lymphatiques, etc...; les cellules rondes représentent l'élément fondamental de la tumeur. On y retrouve, du reste, la même structure que dans le sarcome fuso-cellulaire.

Parmi les observations que j'ai pu étudier, deux se rapportent à des fibro-sarcomes.

Quant au *sarcome mélanique*, il est caractérisé par la pigmentation des cellules fusiformes. Ainsi que le fait remarquer M. Cornil, ces tumeurs peuvent, par leur désagrégation, communiquer une couleur spéciale à l'urine. C'est là une particularité qui pourrait aider beaucoup le diagnostic, mais qu'on n'a peut-être jamais eu l'occasion de mettre à profit, étant donné la rareté du sarcome mélanique.

Lorsque la tumeur est recouverte de végétations, celles-ci présentent la structure des villosités qu'on rencontre dans les néoplasmes malins de la vessie, c'est-à-dire un revêtement épithélial cylindrique entourant un axe formé d'éléments ronds et fusiformes, au milieu desquels rampent des vaisseaux capillaires.

La tumeur sarcomateuse, dans des cas rares, se laisse envahir par l'épithélium qui recouvre sa superficie, lequel envoie dans son épaisseur des prolongements épithéliaux, sous forme soit de colonnes, soit de cavités adéniformes. Un cas rapporté par Marcacci sous le nom de tumeur alvéolaire rentre dans cette catégorie. Albarran en a observé un semblable. De plus, cet auteur rapporte l'observation d'une fillette dont le sarcome vésical présentait au sein de son tissu des formations adénoïdes rappelant les glandes de la vessie et tapissées d'un épithélium cylindrique.

Ces néoplasmes doivent, à mon avis, être considérés comme des tumeurs dégénérées. Ce sont des sarcomes envahis par l'épithélioma, tubulé dans le premier cas, cylindrique dans le second.

Mode d'envahissement des parois vésicales par le néoplasme. — Notons d'abord que l'infiltration des parois de la vessie est

moins habituellement signalée dans le sarcome que dans le carcinome et dans l'épithélioma. Elle s'observe cependant, et j'en ai rapporté des exemples. M. Albarran a vu des cellules fusiformes dissociant les faisceaux musculaires et s'avançant dans la profondeur de la paroi vésicale. Dans un cas qui m'est personnel, la tumeur sarcomateuse était bien limitée, mais elle envahissait, sur une petite étendue, la tunique musculaire; on voyait nettement des tractus formés d'éléments fusiformes s'avancer dans la profondeur, mais sur aucun autre point on ne distinguait des traînées de cellules embryonnaires à une certaine distance des racines du néoplasme et indépendantes de ces racines. De ces faits on peut conclure que, contrairement à ce qui se passe pour l'épithélioma, où l'infiltration sous-jacente plus ou moins étendue est de règle et se fait rapidement, la tumeur sarcomateuse reste relativement limitée. Il y a peu ou point d'infiltration néoplasique de la paroi au début et dans la période d'état de l'évolution anatomique de la tumeur; cette infiltration cependant existe parfois et dépasse même les limites de la vessie pour envahir les parties périphériques (muscles, os, ligaments, etc...). Mais ce sont là des faits de propagation qui caractérisent la phase avancée de la maladie.

Les lésions secondaires, telles que la cystite, l'urétérite, la néphrite se rencontrent dans le sarcome au même titre que dans les autres tumeurs de la vessie.

Je me suis efforcé, autant que possible, de simplifier la description histologique du sarcome. Il est facile d'en décrire de nombreuses variétés, suivant l'association de tel ou tel tissu, suivant la disposition des éléments anatomiques et enfin suivant leur prédominance. On arrive ainsi à multiplier les variétés du sarcome. C'est là, à mon avis, une complication inutile et qui ne fait qu'embarrasser l'esprit.

Je signalerai en terminant deux *tumeurs osseuses* de la vessie, relatées par Civiale et dont l'une appartient à Middleton et l'autre à Dupuytren. Il s'agissait, dans le premier cas, d'un nègre de quinze ans qui présentait les symptômes de la pierre : Middleton le tailla deux fois sans trouver de calcul. Le malade mourut, et à l'autopsie, on trouva à la base de la vessie une

tumeur osseuse du volume d'une châtaigne. Le malade de Dupuytren présentait aussi les signes de la pierre; l'exploration néanmoins resta négative; au bout de quelque temps, il mourut, et à l'autopsie on trouva une tumeur pédiculée du volume d'un œuf de dinde et ossifiée dans sa totalité. On peut se demander si ces deux tumeurs n'étaient pas des sarcomes ossifiants.

Enfin je mentionnerai un cas de Shattock dans lequel cet histologiste a reconnu du véritable cartilage au sein d'une tumeur sarcomateuse. Je rapporte plus loin de rares observations de tumeurs cartilagineuses qui me paraissent devoir être rapprochées de ce fait. Dans la vessie il paraît se développer comme dans la parotide des tumeurs *chondro-myxo-sarcomateuses,* dont la pathogénie n'est pas aussi facile à donner que pour les néoplasmes de cette glande. Seule l'inclusion fœtale pourrait nous expliquer leur présence.

Diagnostic anatomo-pathologique du sarcome. — A l'article *myome de la vessie,* on trouvera un court résumé sur le diagnostic de cette tumeur avec le sarcome; actuellement, ce qui doit surtout nous occuper, c'est le diagnostic de ce dernier avec le carcinome de l'épithélioma, lorsque ceux-ci se présentent sous forme de tumeurs.

La tumeur sarcomateuse est d'ordinaire petite, à surface lisse ou framboisée, plus rarement villeuse; elle offre une certaine consistance. Elle s'implante sur une paroi plus rarement infiltrée; lorsque cette infiltration existe, elle ne dépasse qu'exceptionnellement la tumeur sur une grande étendue. La tumeur carcinomateuse ou épithéliomateuse, au contraire, est volumineuse, à surface irrégulière, couverte de fongosités ou de villosités; la consistance est habituellement molle et la tumeur se laisse désagréger par la pression ou par l'action d'un filet d'eau. A côté de son point d'implantation, il existe ordinairement une infiltration qui s'étend sur une certaine étendue, en surface et en profondeur; quelquefois même, elle envahit la moitié ou la totalité de la vessie.

Si à l'examen microscopique on trouve quelquefois des cellules embryonnaires, rondes ou fusiformes, au sein des

tumeurs de nature épithéliale, il est néanmoins facile de reconnaître leur véritable structure, grâce à la disposition et à l'orientation des éléments épithéliaux. Seules les tumeurs sarcomateuses mixtes ou envahies par l'épithélioma peuvent en imposer, mais elles forment une classe à part et doivent porter une étiquette spéciale. Ce ne sont ni des sarcomes ni des épithéliomas au sens rigoureux de ces termes.

Enfin il existe un dernier caractère différenciel que l'on ne doit jamais négliger de rechercher, c'est l'état des vaisseaux. Tandis que dans le carcinome et l'épithélioma ils présentent des parois très épaissies, dans le sarcome, au contraire, nous voyons ces parois disparaître jusqu'à n'être plus constituées au sein de la tumeur que par les cellules fusiformes ou embryonnaires.

J'ai insisté sur ces notions en vue d'aider le lecteur, moins dans l'établissement du diagnostic anatomo-pathologique, lequel est facile, que dans les recherches biologiques auxquelles donnent lieu les fragments rendus par les urines.

B. — TUMEURS ADULTES

Fibrome de la Vessie.

Synonymie : *Polype fibreux. Fibro-papillome. Fibrous polyps'. Fibröse polypen.*

Historique. — La description des fibromes de la vessie appartient entièrement aux auteurs modernes, qui les ont séparés des autres tumeurs de cet organe en se basant uniquement sur l'examen histologique. Il y eut cependant une période d'incertitude au début, et même encore aujourd'hui

nombre d'auteurs confondent le fibrome avec d'autres tumeurs de nature bénigne, d'apparence fibreuse, et même avec les myomes. Aucun auteur, à mon avis, n'a donné jusqu'ici une description satisfaisante de ces néoplasmes.

Un des premiers, Rokitansky décrivit « les tumeurs fibreuses enclavées dans la paroi de la vessie ». Klebs, au contraire, essaya de démontrer que ces tumeurs appartenaient à la prostate. Virchow, comme Rokitansky, décrivit « les fibromes qui naissent aux dépens de la vessie ». Stein, après avoir montré les différences histologiques entre le myxome et la tumeur fibreuse, les décrit dans un même chapitre sous le nom de *polypes*. Thompson, entraîné par la considération des végétations papillaires qui coiffent parfois leur superficie, les décrit sous le nom de *fibro-papillomes*. Küster seul, parmi les auteurs modernes, leur assigne une place à part et consacre une page à leur étude. Comme je l'ai déjà dit, la plupart des autres histologistes les ont confondus dans une même description avec le papillome, et plus souvent encore avec le myome.

Fréquence, Age, Sexe. — Les tumeurs fibreuses paraissent se développer assez souvent dans la vessie.

Au point de vue de leur fréquence relative, si nous les comparons aux autres néoplasmes bénins du même organe, nous voyons qu'ils sont bien moins fréquents que les papillomes, et, d'après la plupart des auteurs, moins fréquents encore que les myomes.

La tumeur fibreuse est plus commune chez l'homme que chez la femme; en cela elle se comporte comme les autres tumeurs de la vessie. C'est ce qui ressort de ma statistique; je n'ai pu malheureusement me servir des statistiques d'autres auteurs, précisément en raison de la confusion fréquente de ces tumeurs avec les myxomes ou les papillomes. Stein, par exemple, soutient que les deux sexes sont également atteints. Sur ce point il est de l'avis de Gross et d'autres auteurs; mais, je le répète, Stein parle des polypes en général, de même que Gross.

En tenant compte, dans ma statistique, des observations dans lesquelles le sexe est indiqué, voici les chiffres qu'on obtient :

Fibromes	25
Hommes.	16
Femmes.	9

Les hommes seraient donc affectés presque deux fois plus souvent que les femmes.

On a rencontré des fibromes à différents âges, même dans la plus tendre enfance (dix-neuf mois, vingt-deux mois). Stein parle d'un fibrome de la vessie chez un vieillard de soixante-dix ans. J'ai personnellement pu suivre un malade âgé de soixante-treize ans atteint de la même affection.

L'analyse de ces observations donne un curieux résultat : c'est la fréquence égale des fibromes aux divers âges considérés par périodes décennales. Les fibromes ont été observés de :

20 — 30 ans.	4 fois.
30 — 40 —	3 —
40 — 50 —	4 —
50 — 60 —	3 —
60 — 65 —	4 —
70 — —	2 —

Description macroscopique. — Le fibrome de la vessie est ordinairement solitaire (Stein, Küster, Guersuny, Breunecke, Hutchinson, etc.); exceptionnellement, on en rencontre de multiples. Le néoplasme se présente généralement sous forme d'une tumeur pédiculée, plus rarement sessile et enchâssée dans la paroi vésicale.

La tumeur est de petites *dimensions*, comparable à une noix ou à une noisette. Dans certains, et particulièrement lorsqu'elle est recouverte de végétations papillaires, elle offre un volume beaucoup plus grand. Les auteurs la comparent alors à une pomme, un citron, une orange, au poing, à un œuf, etc.

Sa *surface,* habituellement unie, présente quelquefois des dépressions qui tendent à la séparer en lobes. Lorsque la tumeur est *sessile,* elle s'avance plus ou moins dans l'épaisseur de la paroi vésicale, mais elle fait saillie surtout dans la cavité. Quand elle est *pédiculée,* ce qui est le cas habituel, elle flotte librement dans la cavité, et peut, si la longueur du pédicule le lui permet, venir boucher le canal de l'urèthre. Stanley rapporte un cas curieux dans lequel un fibrome pédiculé entravait à tel point les fonctions de l'urèthre que l'urine avait dilaté l'ouraque, imparfaitement oblitéré, et s'écoulait par l'ombilic au moment de la miction. Le pédicule est rarement court et massif, plus souvent long et grêle; il peut égaler l'épaisseur d'une plume d'oie. Les néoplasmes fibreux présentent toujours une consistance assez ferme, une sorte de résistance particulière qui les a fait comparer aux fibromes de l'utérus.

A la coupe, ils offrent une coloration blanchâtre ou jaunâtre. La surface de la tumeur fibreuse est toujours recouverte par la muqueuse vésicale qui, ordinairement, y adhère plus ou moins complètement. Dans certains cas, cependant, on peut la faire glisser sur la tumeur. Sur les points où elle recouvre le néoplasme, la muqueuse peut conserver son apparence normale; mais ordinairement elle présente des altérations d'ordre secondaire. C'est ainsi qu'elle peut être congestionnée, boursouflée ou recouverte de saillies papillaires, d'où le nom de *fibro-papillome* que certains auteurs ont voulu donner à la tumeur. Nous ne nous arrêterons pas à la description de ces villosités que nous connaissons déjà (V. *Tumeur en général*).

La muqueuse de la vessie, aussi bien que ses autres tuniques, ne présente aucune infiltration. Lorsque la tumeur est pédiculée, ce caractère est facile à constater. Si le néoplasme est sessile, il s'avance plus ou moins dans l'épaisseur des parois vésicales, mais, fait important, il est *énucléable.*

Siège. — Tous les auteurs s'accordent pour admettre que la région de la cavité vésicale qui leur donne généralement naissance est la base (trigone et bas-fond); plus rarement la paroi antérieure ou les parois latérales.

Parmi les observations que j'ai analysées à cet égard, j'en ai trouvé vingt accompagnées d'examen histologique dans lesquelles le siège est indiqué. Elles sont réparties ainsi qu'il suit :

Cas	20
Base (trigone et bas-fond)	14
Col	3
Ailleurs	3

Le bas-fond est plus souvent atteint que le trigone.

Dans un cas de Stanley (*London Times and Gaz.*, juillet 1852), le fibrome s'attachait par ses deux extrémités sur les deux orifices des uretères, et était libre par sa partie moyenne. Cette curieuse disposition est due évidemment à ce que la tumeur développée au voisinage d'un uretère avait contracté des adhérences secondaires sur un autre point. Dans une autre observation, appartenant à Guersuny, le fibrome était situé dans un diverticule de la vessie et avait le volume d'un œuf de poule.

Au point de vue des rapports qu'ils affectent avec les orifices de la vessie, on doit noter qu'ils ne viennent s'y implanter qu'exceptionnellement; cependant, chez une malade de Jackson, on voyait un néoplasme inséré sur le col sortir à chaque miction, à travers le méat urinaire, et rentrer aussitôt après.

Étude histologique. — La structure des fibromes de la vessie diffère seulement par quelques points accessoires des fibromes qu'on rencontre dans d'autres régions de l'économie.

Il peut exister dans la vessie deux variétés de fibrome : le fibrome *fasciculé* et le fibrome à *cellules aplaties* et à substance conjonctive amorphe se colorant en rose par le picrocarmin.

Sur une coupe totale de la tumeur, nous pouvons étudier la muqueuse d'abord, la néoplasie ensuite :

1° La muqueuse qui recouvre la tumeur peut avoir conservé tous ses caractères, ou bien être remplacée par une série de végétations papillaires analogues à celles que nous avons ren-

contrées dans les papillomes et offrant la même structure. Lorsque les végétations papillaires manquent et que le néoplasme adhère à la muqueuse, celle-ci ne présente pas tout à fait sa structure normale. Son épaisseur est réduite de moitié et son derme n'est guère représenté que par une mince couche de fibres conjonctives tassées et recouvertes d'épithélium stratifié. Dans les cas où l'on peut faire glisser la muqueuse sur le néoplasme, celle-ci conserve sa structure ordinaire.

2° Le tissu de la tumeur elle-même présente, lorsqu'il s'agit d'un fibrome avec substance amorphe, des faisceaux de tissu fibreux sans structure apparente, entre lesquels se montrent des cellules plasmatiques. Dans un cas que j'ai examiné, les cellules présentaient des formes bizarres. Elles ressemblaient aux cellules cartilagineuses de certains céphalopodes; on pouvait encore les comparer à des corpuscules osseux, eu égard à leurs prolongements multiples et anastomosés.

Lorsqu'il s'agit d'un fibrome fasciculé, le tissu conjonctif se présente sous forme de bandes fibreuses concentriques, ou s'entrecroisant sous différentes incidences. Souvent, sur la coupe, elles offrent un aspect lobulé que j'ai relevé dans plusieurs observations.

On peut encore trouver, prenant part à la structure des fibromes, des fibres élastiques en assez grande quantité.

Çà et là il existe des éléments embryonnaires, et même des cellules fusiformes, qu'on doit considérer comme des nids de formation. C'est aux dépens de ces éléments que s'accroît la tumeur.

Quelques auteurs font entrer encore dans la structure des fibromes des fibres musculaires lisses. J'avoue, pour ma part, n'en avoir point rencontré, et je me demande si on n'a pas confondu des groupes de cellules fusiformes avec des cellules musculaires.

Vaisseaux, Nerfs. — On rencontre des artères et des veines dans le tissu de la muqueuse vésicale qui recouvre le fibrome. Elles y sont même en assez grande abondance. Les veines présentent des dilatations variqueuses. Dans la tumeur même,

il existe peu de vaisseaux, contrairement au pédicule qui en est abondamment pourvu. Les parois des vaisseaux sont très épaisses. En somme, le fibrome par lui-même est une tumeur très peu vasculaire, comparativement aux tissus qui l'entourent.

Dans un cas j'ai trouvé des filets nerveux à la base de la tumeur.

Évolution. — Les auteurs sont unanimes sur le point d'origine du fibrome vésical. Il naît aux dépens de la couche sous-muqueuse; il y forme une tumeur petite, arrondie, qui proémine aussi bien dans la profondeur qu'à la superficie. Elle déprime la couche musculaire dont elle peut écarter les faisceaux de chaque côté. Mais, comme la résistance est plus grande dans ce sens, elle pousse du côté de la cavité, soulève la muqueuse et s'en coiffe. Plus tard, elle se pédiculise, comme je l'ai montré dans le chapitre consacré aux tumeurs en général.

Les lésions consécutives du côté de la vessie et du rein sont celles des autres tumeurs de la vessie. Il y a cependant un point à noter, c'est que le fibrome, tumeur non vasculaire, peut provoquer néanmoins des hématuries souvent très graves. Ces hémorrhagies proviennent des parois vésicales ou des vaisseaux de la muqueuse qui recouvrent la tumeur. Ici, plus qu'ailleurs, c'est la congestion qui préside à la production de l'hématurie. Dans aucune des observations que j'ai lues je n'ai trouvé notée l'ulcération du néoplasme, à moins de considérer comme des ulcérations les lésions de la muqueuse produites par la cystite ou par l'introduction d'un instrument quelconque dans la vessie.

Dans un cas, il existait derrière la tumeur fibreuse des kystes à contenu transparent. Sur le pourtour du col on en trouvait également quelques-uns.

Trois fois on a noté une hypertrophie notable de la couche musculaire.

Dans une autre observation, outre la tumeur vésicale, on a trouvé des fibromes de la plèvre.

On a quelquefois observé des calculs coexistants avec une tumeur fibreuse, et l'on a même noté exceptionnellement une véritable crétification de la tumeur.

Dans certains cas, le fibrome présente dans sa composition histologique une certaine quantité de tissu myxomateux qui lui donne une apparence différente de celle qui vient d'être décrite. Ces *fibro-myxomes* rentrent dans la catégorie des tumeurs mixtes, et, de par leurs particularités macroscopiques et microscopiques, ils doivent être classés plutôt à côté des myxomes que dans la classe des fibromes.

III

TUMEURS D'ORIGINE MUSCULAIRE

A. — MYOME A FIBRES LISSES

Myome de la Vessie.

Le myome est une tumeur qui paraît se développer rarement dans la vessie, à en juger du moins par le petit nombre d'observations que nous connaissons jusqu'à ce jour. Il faut le distinguer soigneusement des hypertrophies prostatiques partielles qui peuvent venir faire saillie dans la cavité vésicale. On verra, à propos du diagnostic anatomique, qu'il est assez difficile, même sur le cadavre, de préciser le point de départ du myome lorsqu'il est implanté sur le trigone, au voisinage du col de la vessie.

Historique. — Le premier qui décrivit un myome de la vessie fut Virchow (*Kraukhaften geschwülste, III*, B. d. 1 1871), et encore l'observation rapportée par lui était relative à un myo-carcinome ; Virchow a très bien décrit le point de

départ de cette tumeur et bien précisé la façon dont la néoplasie se continuait avec la couche musculaire de la vessie. Après cet auteur Gussenbauer, assistant de Billroth, publia en 1874 une deuxième observation d'un enfant de douze ans, *atteint de myo-sarco-carcinome,* opéré et guéri par son maître. Cette observation est publiée plutôt en vue de l'opération que d'une description scientifique rigoureuse ; les détails anatomo-pathologiques y font complètement défaut.

Quelques mois plus tard, Volkmann enleva une tumeur de même nature et en donna une description un peu plus complète. Après Volkmann, Thompson décrit une tumeur, chargée de papilles frangées, dont le corps était formé de fibres musculaires lisses ; c'était un myome villeux. Au cours des années suivantes, un certain nombre de cas furent publiés (ceux de Chiarri rapportés par Belfield, de Ferrier, etc.) mais tous ne présentent pas une égale valeur. A l'époque de la présentation de mon Mémoire, il n'existait guère dans la science qu'une dizaine d'observations incontestables de myome vésical, en y comprenant les deux qui m'étaient personnelles. Furster en avait bien fourni deux autres, l'une publiée par Knox, l'autre par Jackson, mais il ne s'agissait nullement de myomes de la vessie; c'était simplement des kystes vésicaux dont les parois renfermaient des fibres musculaires. J'ai encore pu trouver une observation de myome vésical chez la femme, rapportée par Jackson, mais sans examen microscopique à l'appui; enfin un cas publié par Faye sous le nom de fibro-myome, offrant le volume d'une tête de fœtus, doit être également laissé de côté faute d'avoir été contrôlé par le microscope.

Dans l'ouvrage de Küster, où deux pages seulement sont consacrées à l'étude des néoplasies myxomateuses de la vessie, les caractères anatomo-pathologiques et les symptômes cliniques attribués à ces tumeurs sont tirés plûtôt d'une analogie supposée avec les myomes utérins que d'une analyse rigoureuse de faits bien observés. Stein aligne quelques-unes des observations précédemment citées (Virchow, Billroth, Volkmann, Belfield), sans donner une description d'ensemble de la néoplasie. Quant à Thompson, il semble

ignorer même que les myomes de la vessie existent; j'en ai cependant découvert un cas dans ses propres observations.

Depuis, le myome n'a pas été plus fréquemment rencontré dans la vessie. En tout, M. Albarran n'a pu en réunir qu'une vingtaine de cas publiés. Postérieurement à son travail, a paru une observation communiquée à la Société royale de Bruxelles, dont il va être question dans un instant.

Age, Sexe. — Le myome vésical peut se rencontrer à toutes les périodes de la vie, mais c'est à l'âge mur (de quarante à soixante ans), qu'il présente le maximum de fréquence.

D'après les statistiques, il serait deux fois plus fréquent chez l'homme que chez la femme.

Variétés. — Il est certain, toutes les observations en font foi, que le myome de la vessie a son point de départ dans la couche musculaire de l'organe. Il se porte ensuite du côté de la cavité vésicale et y fait plus ou moins saillie. Exceptionnellement, il peut se diriger au contraire vers l'extérieur et se développer à la surface de la vessie, dans le tissu cellulaire péri-vésical. De là deux variétés : les myomes *intra-vésicaux*, forme commune, et les myomes *extra-vésicaux*, forme exceptionnelle.

Cette distinction, proposée par Belfield, a son importance, non seulement elle répond à l'observation anatomo-pathologique, mais elle tire encore un intérêt capital du mode d'intervention, différent dans les deux cas. Dans le premier, la cystotomie est indispensable pour l'éradication du néoplasme; dans le second, on opère sans ouvrir la vessie.

A. *Myomes intra-vésicaux. — Description macroscopique.* — Le myome de la vessie se présente ordinairement sous forme de tumeur *pédiculée* ou *sessile :* dans ce dernier cas, il est à remarquer que la néoplasie offre un petit volume et peut être comparée à une noisette ou à une noix. Par contre, les tumeurs pédiculées, d'ailleurs plus communes, sont toujours volumineuses. Cela conduit à supposer que les petites tumeurs

sessiles auraient fini par présenter un pédicule dans une phase ultérieure de leur développement.

Le *volume* des myomes pédiculés varie entre celui d'une noix et celui d'un œuf de poule, et peut devenir plus grand encore; par exemple dans l'observation de Gussenbauer, le néoplasme remplissait les 2/3 de la cavité vésicale.

La tumeur est ordinairement unilobée; dans deux cas, cependant, elle présentait une encoche qui tendait à la diviser en deux lobes.

Le *pédicule* est habituellement gros comme le petit doigt, et plus ; il est court, contrairement à ce qu'on observe pour les autres tumeurs bénignes, et ne s'effile jamais au point de permettre à la tumeur de flotter dans la vessie ou de se détacher (comme Volkmann le prétend) et constituer un corps étranger libre dans la cavité. Dans un cas, la tumeur, bien que présentant une tendance à la pédiculisation, offrait néanmoins une base de 7 centimètres de circonférence; ce cas peut être considéré comme marquant la transition entre les tumeurs pédiculées et les tumeurs sessiles. Celles-ci présentent également une forme hémisphérique ou ovale et proéminent plus ou moins dans la cavité vésicale; elles sont toujours énucléables et assez distinctes des tissus périphériques.

D'après un relevé de M. Albarran, le nombre des tumeurs pédiculées est inférieur à celui des tumeurs sessiles. Ainsi, sur quinze observations, onze fois la tumeur était sessile.

La surface de la tumeur est habituellement lisse; la muqueuse tendue et soulevée par elle a conservé à peu près ses caractères: sa *coloration* est d'un gris rosé. Quelquefois, cependant, comme dans la plupart des tumeurs vésicales, la muqueuse irritée donne naissance à des végétations, à des villosités qui se détachent sous forme de filaments plus ou moins longs, recouvrant la tumeur. Dans d'autres cas, la muqueuse est congestionnée et parcourue par des veines volumineuses; dans une observation, par le fait de suffusions hémorrhagiques, elle présentait, par places, des taches noirâtres plus ou moins étendues, qui offraient même sur un point une apparence de gangrène.

La *consistance* de la tumeur musculaire est ordinairement assez ferme; parfois, cependant, elle peut présenter une

certaine mollesse, résultat d'une altération régressive du néoplasme.

Un fait important à noter, que nous avons eu l'occasion de faire ressortir pour les autres tumeurs de la vessie, c'est que ces néoplasies n'offrent pas d'ulcération à leur surface; c'est ainsi que parmi les différentes observations rapportées par les auteurs, dans l'une seulement existait, à la base de la tumeur, une petite ulcération, laquelle pourrait être mise sur le compte de la sonde à demeure.

Contrairement à ce qui se passe pour la plupart des tumeurs de la vessie, le myome paraît être toujours *solitaire*. C'est tout au moins ce qui ressort des cas rapportés.

Siège. — Les myomes de la vessie siègent particulièrement sur le trigone et le bas-fond, plus spécialement au voisinage des orifices de la vessie. Mais, contrairement à ce que pense Küster, ils peuvent reconnaître pour origine un autre point quelconque. Ainsi, sur treize cas, le point d'implantation se trouvait :

Trigone et bas-fond	7 fois
Paroi supérieure.	1 —
Sommet du trigone	4 —
Sur l'uretère gauche.	1 —

Lorsqu'on pratique une coupe verticale, comprenant le myome et la paroi vésicale, on voit que le néoplasme s'enfonce, sous forme de tractus, vers les parties profondes, et vient se mettre en rapport avec la couche musculeuse de l'organe.

Dans l'observation de Virchow, il est nettement indiqué que la tumeur se continuait avec la paroi musculaire de la vessie; dans celle de Chiarri et l'une des miennes, on voyait des cordons constitués par du tissu fibro-musculaire, qui venaient prendre racine au milieu des faisceaux musculaires de la couche moyenne de la vessie.

L'apparence qu'offre la coupe se rapproche de celle des myomes utérins, c'est-à-dire qu'elle est d'un gris blanchâtre ou

rosé ; quelquefois même nous retrouvons cet aspect damassé qui résulte de l'entrelacement des trousseaux de fibres. Souvent, sur la coupe, vers la périphérie de la tumeur, on voit des points rougeâtres ou noirâtres représentant la section de vaisseaux dilatés remplis de sang, ainsi que l'examen microscopique le démontre.

Dans le pédicule, l'aspect change; les faisceaux musculaires paraissent sous forme de stries verticales qui s'enfoncent dans l'épaisseur de la paroi vésicale.

Étude microscopique. — Les myomes de la vessie sont toujours composés de fibres musculaires lisses réunies en lobules, comme dans les myomes utérins, ou irrégulièrement entrelacées. Dans ce dernier cas, on peut considérer la tumeur comme représentée par un seul lobule. On n'a encore signalé qu'un cas de tumeur formée de fibres striées (Vincenzi).

Pour l'étude histologique du myome de la vessie, la dissociation du tissu est indispensable. Ce n'est qu'après avoir constaté la forme de la cellule musculaire et surtout celle de son noyau en bâtonnet, après s'être rendu compte de la façon dont cette fibre réagit vis-à-vis des réactifs chimiques, qu'on doit se prononcer. Ici, plus que partout ailleurs, la confusion avec le sarcome est facile.

Sur une coupe, examinons le myome : 1° dans sa partie saillante; 2° dans son pédicule.

1° *Partie saillante.* — En ce qui concerne la *partie saillante*, on voit que la tumeur est recouverte dans toute son étendue par la muqueuse qu'on peut quelquefois faire glisser sur la tumeur. Belfield dit : « La muqueuse qui recouvre le néoplasme reste souvent normale. » D'autres fois et plus souvent, elle est pour ainsi dire absorbée par le néoplasme et n'est plus représentée que par une mince couche de tissu conjonctif tapissée d'un épithélium pavimenteux stratifié. Ce n'est pas là une véritable absorption dans le vrai sens du mot, mais un aplatissement qui réduit la tunique interne dans ses éléments constituants.

L'épithélium peut manquer par places, qu'il soit tombé par suite de manipulations nécessaires à la préparation ou pendant la vie à la suite d'une inflammation de la muqueuse vésicale ou de la tumeur elle-même. Dans deux cas, la muqueuse vésicale présentait des franges, des villosités composées d'un axe de tissu conjonctif chargé d'un épithélium cylindrique. Au centre de la villosité, se trouvaient des vaisseaux capillaires. Lorsque

Fig. 28.

MYOME DE LA VESSIE

CHARGÉ DE VILLOSITÉS

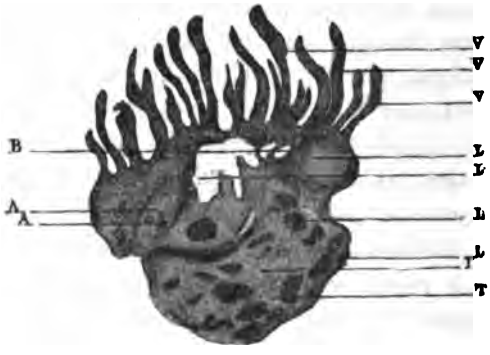

(Coupe totale. Faible grossissement.)

L, L, L. Lobules musculaires. — L. Lobule musculaire enlevé par le rasoir. — V, V, V. Villosités. — A, A. Artérioles. — B. Veinules. — T, T. Tissu conjonctif intra-musculaire. (Dessin de Barraud.)

la tumeur présente cette apparence, elle peut être prise, à un examen superficiel, pour un épithélioma villeux ou pour un fibrome papillaire. Mais il est facile de voir au microscope que les villosités s'arrêtent au niveau des lobules musculaires et ne s'enfoncent nullement dans l'épaisseur de la tumeur; en d'autres termes, il n'y a pas de productions épithéliales dans la partie profonde de la tumeur. En ce qui concerne le fibrome, le diagnostic est facile ; ou en trouvera l'exposé à la fin du chapitre.

Immédiatement au-dessous de la muqueuse, il existe une couche vasculaire, qui, dans mes deux observations, était tellement bien fournie en vaisseaux, que le tissu offrait un aspect presque caverneux. Dans les deux observations de Belfield et de Chiarri, cette abondante vascularité est également notée.

Ces vaisseaux, dont les uns sont très larges et les autres capillaires, sont, pour la plupart, des veines, sortes de lacunes vasculaires, bourrées de globules sanguins. Quand on a eu soin de plonger la pièce dans la liqueur de Müller pendant quelques jours, le contenu des vaisseaux est conservé. On peut alors voir sur les coupes que les globules blancs du sang y sont en grande abondance : ce qui indique une circulation languissante en rapport avec la tension élevée du courant sanguin dans la tumeur. C'est là un point qui m'a frappé pour toutes les tumeurs de la vessie que j'ai eu l'occasion d'examiner : je prends soin de le mettre chaque fois en évidence, parce qu'il va servir pour donner un aperçu théorique sur la circulation du sang dans les tumeurs vésicales.

La muqueuse est séparée du néoplasme par des faisceaux de tissu conjonctif, au milieu desquels se trouvent les vaisseaux que je viens de décrire. Ce tissu est lâche et se détache quelquefois facilement de la tumeur, d'où l'énucléation possible de cette dernière.

Au-dessous de la couche muqueuse se trouve la tumeur proprement dite. Sa structure se rapproche jusqu'à un certain point des myomes utérins, mais le tissu conjonctif y est en quantité moindre que dans ces derniers ; l'élément musculaire prédomine. Les fibres musculaires sont disposées généralement d'une façon irrégulière, bien qu'en gros, elles tendent à présenter une direction transversale et perpendiculaire. Dans deux cas, les fibres-cellules composaient des lobules séparés par du tissu conjonctif ; il y avait là une sorte de texture comparable au tissu des corps fibreux de l'utérus.

Dans mes deux observations, la disposition des faisceaux musculaires était différente. Dans l'une d'elles, le myome présentait à peine le volume d'une grosse noisette, mais la lobu-

lation était très évidente ; le tissu conjonctif qui séparait les lobules était chargé de cellules à prolongements anastomosés. Dans l'autre, au contraire, l'orientation était transversale et verticale, sans lobulation bien évidente, mais le tissu intermédiaire aux trousseaux musculaires offrait ce caractère qui s'observe dans nombre de tumeurs de la vessie : il était myxomateux. A peine existait-il un certain nombre de fibres muscu-

Fig. 29.

MYOME DE LA VESSIE

COUPE HISTOLOGIQUE

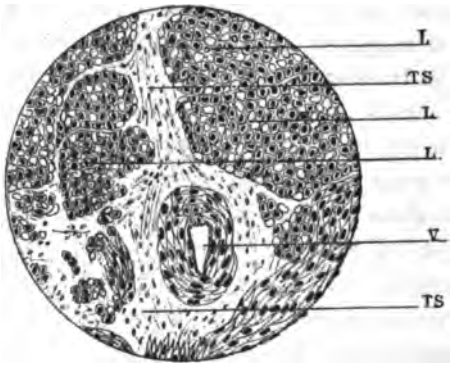

L, L, L. Lobules musculaires. — TS. Tissu conjonctif.
V. Vaisseau. (Dessin de Trichet.)

laires, épaisses, au milieu de cellules myxomateuses à prolongements multiples et anastomosés. C'est là une particularité qui permet jusqu'à un certain point de soupçonner l'origine vésicale de la tumeur.

M. Albarran, sur vingt et un cas rassemblés dans les auteurs, aurait trouvé onze myomes purs. Je ne comprends pas au juste ce que veut dire la désignation de *purs*. S'il s'agit de tumeurs totalement privées de tissu conjonctif, périlobulaire ou périnéoplasique, je crois qu'il y a erreur ; s'il s'agit de myomes sans dégénérescence, alors, c'est bien différent. Dans la con-

struction d'un myome, la charpente conjonctive *est indispensable*, Je ne connais pas de tumeur myomateuse privée de cet élément.

Les fibres musculaires des myomes vésicaux sont ordinairement très volumineuses, à tel point qu'elles se rapprochent quelquefois de celles de l'utérus.

2° *Pédicule.* — La structure du pédicule diffère un peu de celle de la tumeur. Il importe de le bien examiner, et de suivre le mode de connexion qu'il présente avec la tunique musculaire de la vessie. Quand on examine soigneusement le pédicule du myome à la base du néoplasme, il est facile d'établir son point de départ. Un myome de la prostate, ou une autre tumeur quelconque du même organe pouvant amener la confusion, comprend dans sa structure des éléments tels que le diagnostic histologique devient réellement très facile.

Sur une coupe transversale du pédicule, on reconnaît à sa superficie le manteau formé par la muqueuse vésicale. Celle-ci présente son épithélium quelquefois altéré, mais reconnaissable à ses caractères ordinaires. Au-dessous de l'épithélium, le derme de la muqueuse est représenté par un tissu myxomateux avec cellules à prolongements : ce n'est que tout à fait vers la superficie que ce tissu offre une apparence fibrillaire.

Vers les parties centrales du pédicule, ce qui prédomine, c'est encore ce tissu myxomateux : il constitue une sorte de gaîne, d'étui cylindrique, au centre duquel on rencontre des faisceaux de fibres lisses longitudinalement dirigés, c'est-à-dire dans le sens de l'axe du pédicule. Mais, comparativement au tissu intermédiaire, les faisceaux sont peu nombreux. Sur les coupes transversales du pédicule, les faisceaux musculaires affectent la forme de lobules circulaires ; mais, en combinant les images fournies par ces coupes avec celles des sections longitudinales, on peut se convaincre qu'il s'agit de faisceaux cylindriques longitudinalement dirigés. Ces préparations permettent, en outre, de voir que les faisceaux musculaires s'enfoncent et se perdent au milieu des fibres musculaires lisses de la vessie. Si la tumeur siège à la pointe du trigone, on peut

encore reconnaître, sur les coupes bien réussies, la prostate avec ses caractères habituels, située au-dessous du pédicule et séparée de lui par une couche fibro-musculaire.

Au centre du pédicule, il existe quelques vaisseaux artériels, longitudinalement dirigés, mais c'est surtout à sa périphérie que les vaisseaux atteignent un volume et un nombre considérables. Contrairement à ce que nous avons vu pour la superficie de la tumeur, les veines sont ici peu nombreuses.

En résumé, la structure des myomes vésicaux est la suivante :

1° Revêtement muqueux ayant conservé son épithélium à peu près intact, mais présentant un stroma myxomateux ;

2° Fibres-cellules grosses à direction déterminée ou indéterminée, réunies et séparées par du tissu conjonctif, avec cellules plasmatiques nombreuses et peu de tissu franchement myxomateux ;

3° Vaisseaux en grande abondance. Ce troisième caractère est soigneusement noté dans la plupart des observations.

Étudions maintenant les vaisseaux dans leur ensemble :

Les vaisseaux des myomes se détachent de la paroi vésicale même ; ils sont artériels et veineux. Les artères paraissent être nombreuses au niveau du pédicule dont elles occupent la périphérie : il en existe peu à sa partie centrale. Elles montent jusqu'à la superficie du néoplasme en se réduisant de plus en plus et donnent naissance à des capillaires qui sont très abondants immédiatement au-dessous du revêtement muqueux. Les veines qui en partent sont dilatées, flexueuses, extrêmement nombreuses, se touchant par place. Elles figurent des espèces de lacs sanguins, situés vers la couche corticale de la tumeur; c'est là un point important qui nous explique l'apparence congestive et les suffusions hémorrhagiques que présentent à leur surface les myomes de la vessie. Il est probable que les nombreuses veines s'anastomosent en descendant vers les parois vésicales, puisqu'au niveau du pédicule, il n'existe plus que quelques veines qui contrastent par leur petit nombre avec celles de la superficie et avec les vaisseaux artériels du pédicule. Cependant, même dans le pédicule, leur calibre est

très considérable. Autour des vaisseaux, on trouve quelquefois des fibres musculaires lisses, disposées d'une façon concentrique. Plus souvent cependant les vaisseaux sont entourés par le tissu conjonctif. Il est rare d'en observer dans les lobules musculaires qui composent la tumeur.

Les deux tumeurs que j'ai examinées, de même que celle de Volkmann, et une autre, de Belfield, présentaient dans leur épaisseur une infiltration de globules sanguins résultant d'une déchirure vasculaire. Dans l'une des observations auxquelles je fais allusion on pouvait reconnaître manifestement la source de l'hémorrhagie. A la superficie du néoplasme, on voyait au microscope des amas de globules sanguins correspondant à la déchirure des vaisseaux. En résumé, l'hémorrhagie peut se faire aussi bien dans le corps qu'à la superficie de la tumeur.

Il est bon, croyons-nous, de dire quelques mots sur le mécanisme des hémorrhagies dans le myome, qui nous serviront de base lorsque nous parlerons de la circulation des tumeurs en général.

Les myomes de la vessie sont des tumeurs qui ne s'ulcèrent qu'exceptionnellement. Nous voyons cependant qu'ils peuvent être le siège d'hémorrhagies abondantes, évidemment à la suite d'une déchirure vasculaire de cause mécanique, aucun processus ulcératif ne se montrant à l'examen microscopique. Au contraire, le microscope nous montre que dans les vaisseaux de ces tumeurs il existe une sorte de stase résultant probablement d'une tension élevée du sang. Comment en serait-il autrement? Si nous considérons les artères, nous voyons qu'elles sont nombreuses dans le pédicule; les capillaires et les veines abondent également vers la superficie de la tumeur. Au contraire, au niveau du pédicule, les veines se réduisent considérablement; en d'autres termes, le sang transmis à la tumeur se tamise vite, forme une vaste nappe à la superficie, tandis que sa voie de retour est réduite. De là, forcément, une stagnation circulatoire dans la tumeur, en même temps qu'élévation de la tension sanguine. Dans de telles conditions, la rupture vasculaire est facile et se produit, en effet, non seulement du côté de la superficie où les vaisseaux sont peu

soutenus, mais quelquefois aussi dans la profondeur même des néoplasmes.

Aucun des auteurs dont les observations sont rapportées dans ce travail n'a noté de lymphatiques ni de nerfs dans les myomes de la vessie.

Dans une de mes observations, il existait à une certaine distance du myome une sorte de saillie fongueuse de la muqueuse vésicale, saillie entièrement constituée par des vaisseaux sanguins, surtout veineux, plongés au sein du stroma de la muqueuse épaissie. Au milieu du tissu de la muqueuse, on retrouvait la même infiltration globulaire qu'au niveau de la tumeur, si bien qu'on est autorisé à croire que ces fongosités jouent aussi un certain rôle dans la production des hémorrhagies.

Altérations concomitantes des parois vésicales. — Je ne décrirai pas ici les lésions communes à toutes les tumeurs vésicales, mais je dois montrer les lésions spécialement imputables à la présence du myome dans la vessie.

La muqueuse présente ordinairement une congestion violente avec dilatation de ses vaisseaux : nous avons vu qu'en certains points leur accumulation peut produire de véritables fongosités. C'est surtout le muscle vésical qui offre des lésions intéressantes : il est constamment hypertrophié ; ce fait est noté dans la plupart des observations. Il semble qu'il y ait accroissement véritable des fibres musculaires de la vessie ; il n'y a point de sclérose interfasciculaire, comme il en existe dans l'hypertrophie qui accompagne les autres tumeurs vésicales. Belfield, dans l'étude succincte qu'il a faite des myomes de la vessie, note également l'hypertrophie musculaire, mais il ajoute qu'elle n'est pas constante.

Dans mes observations il existait en outre entre les faisceaux musculaires des lobules adipeux et des vaisseaux dilatés ; à la superficie de la vessie on avait trouvé une couche abondante de graisse.

Quant aux lésions concomitantes ou consécutives qui affectent l'appareil urinaire, elles seront décrites dans un

chapitre ultérieur. Avant de finir cependant, je dois ajouter que dans les deux observations de Chiarri, le myome de la vessie était accompagné d'un myome ultérin dans un cas et d'un myome prostatique dans l'autre, tous deux indépendants de la néoplasie vésicale.

Parmi les observations, il en existe dans lesquelles on a trouvé par places du sarcome et des alvéoles cancéreux. Nous en reparlerons à propos des tumeurs qui subissent la dégénérescence maligne.

B. Myomes extra-vésicaux. — Je ne dirai qu'un mot de cette variété rencontrée pour la première fois par Belfield, et dont il n'existe encore que trois observations dans la science. Les myomes extra-vésicaux prennent naissance dans la couche musculaire externe de la vessie, se portent vers l'extérieur et tendent à se pédicularisèr dans le tissu cellulaire péri-vésical. Ils peuvent prendre un développement considérable. Leur diagnostic ne sera guère possible, du moins chez la femme; les rapports qu'ils affectent avec l'utérus et ses annexes feront penser à une néoplasie dépendant de ces organes. Dans le cas de MM. Polaillon et Legrand, la laparotomie et l'extirpation même de la tumeur ne permirent pas d'en reconnaître le point de départ. L'autopsie seule démontra que le pédicule s'implantait sur la surface externe de la vessie.

Diagnostic anatomo-pathologique du myome de la vessie. — Le diagnostic du myome vésical peut être fait assez facilement si l'on procède avec quelque attention.

Voici, en résumé, les caractères du myome de la vessie : Macroscopiquement, la tumeur se rapproche quelque peu du fibrome et du sarcome ; elle est toujours unique et ordinairement pédiculée ; elle offre une certaine consistance. Si l'on saisit le pédicule, on peut faire exécuter des mouvements de glissement à la paroi vésicale. Sur les coupes microscopiques, la cellule musculaire avec ses caractères ordinaires et son noyau en bâtonnet permet de diagnostiquer le myome du sarcome à cellules fusiformes, dont le noyau est rond. Un autre carac-

tère très important est la présence de vaisseaux à parois épaisses dans le myome, alors que le sarcome nous montre des vaisseaux sans parois.

Le fibrome de la vessie, qui, comme le myome, est solitaire, offre une certaine consistance, et présente un pédicule aussi souvent que le myome, mais s'en distingue facilement par l'examen histologique.

La présence de villosités à la superficie d'un myome pourrait, à première vue, le faire confondre avec un épithélioma villeux ou à un papillome; indépendamment des caractères de mollesse qu'offrent ces tumeurs, on tiendra compte de l'induration péri-néoplasique infiltrant la paroi vésicale en étendue ou en profondeur. Sur les préparations microscopiques, les fibres musculaires qui peuvent exister dans un épithélioma n'offrent aucune orientation ; elles constituent un élément accessoire dans la tumeur, dont l'élément important est l'infiltration épithéliale. Au contraire, dans le myome, les saillies villeuses garnies d'épithélium n'envahissent pas le tissu sous-jacent et l'élément musculaire lisse constitue, en somme, la partie fondamentale de la néoplasie.

J'ai dit plus haut que dans certains cas, où le myome s'insère à la partie antérieure de la base de la vessie, son diagnostic d'avec une tumeur de la prostate devient difficile; je fais allusion ici à ces tumeurs prostatiques qui, ayant pris naissance aux dépens du lobe moyen, font saillie dans la cavité vésicale et tendent à s'y pédiculiser. Au point de vue opératoire, distinguer ces tumeurs l'une de l'autre n'a aucun intérêt, l'excision du néoplasme convenant aux deux cas. Au point de vue anatomo-pathologique, on peut se guider pour le diagnostic sur l'immobilité relative de la tumeur prostatique, alors que le myome de la vessie permet le glissement sur les parties sous-jacentes.

Au microscope, on peut rencontrer soit à la base, soit même dans l'épaisseur de la tumeur prostatique, des glandules bien formées, ou bien des débris plus ou moins informes de glandes englobées dans l'épaisseur du néoplasme pendant sa formation. Dans un cas que j'ai étudié, la tumeur, bien que

nettement pédiculée, était encore reliée à la prostate par un prolongement grêle dans lequel existaient des formations glandulaires.

B. — TUMEURS A FIBRES STRIÉES

Rhabdomyome.

Voici résumée l'unique observation de rhabdomyome qui ait été rapportée :

Enfant de treize ans, ayant les urines mélangées de sang; diarrhée très marquée, avec évacuations involontaires. Émission, par les urines, de cylindres plus ou moins longs, qui, examinés grossièrement, paraissent être des caillots sanguins formés depuis quelque temps. Le malade mourut d'urémie le 6 avril.

A l'autopsie, la vessie contient peu d'urine, mais beaucoup de cylindres déjà décrits. Les parois sont épaissies. La surface interne est injectée, inégale, à cellules et à colonnes. Dans le tiers inférieur, se voient de petites tumeurs, ayant, pour la plupart, la forme d'un polype à pédicule filiforme, d'une longueur totale de 3 ou 4 centimètres, de 10 à 15 millimètres de largeur. Ces tumeurs sont rouge foncé et ressemblent à du sang coagulé. Quelques-unes, très petites, n'ont pas de pédicule.

Au microscope, la plus grande partie de ces tumeurs apparaît formée de fibres musculaires avec de nombreux noyaux, rappelant l'aspect de fibres striées embryonnaires. Au pédicule, on voit nettement la continuité des éléments de la couche musculeuse de la vessie et des éléments néoplasiques. (*Revue des Sciences Médicales* p. 625, tome XXX).

Observation de Livio Vicenzi rapportée par MARFAN.

IV

TUMEURS MIXTES

Le terme de *tumeur mixte* doit s'appliquer à des tumeurs qui présentent dès le début une certaine complexité dans la structure de leur tissu ; il n'est pas synonyme de tumeur transformée ou dégénérée. La néoplasie conserve sa texture habituelle, sa physionomie *géographique*, mais il entre dans sa trame un ou plusieurs éléments qu'on ne rencontre pas dans les tumeurs du genre en question.

La vessie donne souvent naissance, comme on a pu le voir, à des néoplasmes dans la structure desquels interviennent différents éléments anatomiques ; c'est là une des particularités propres aux tumeurs de cet organe. Mais pour que la tumeur mérite l'épithète de *mixte*, il faut que l'élément surajouté s'y trouve en abondance, et régulièrement distribué dans toute l'étendue du néoplasme. En exagérant un peu, on pourrait comparer, à ce point de vue, les tumeurs mixtes de la vessie à certaines tumeurs de la parotide et du testicule.

Je crois inutile de décrire séparément les différentes tumeurs mixtes, et je me contente de renvoyer le lecteur au tableau de leur classification, ainsi qu'au chapitre consacré aux tumeurs rares de la vessie, où l'on trouvera entre autres un curieux exemple de fibro-chondrome.

V

TUMEURS DÉGÉNÉRÉES

Je me servirai de cette désignation assez impropre, n'en ayant pu trouver de meilleure, pour désigner les cas où une partie, ou la totalité même d'un néoplasme est envahie par une autre néoplasie de nature généralement maligne. L'envahisseur tend à se substituer au tissu primitif de la tumeur comme il le ferait pour un tissu normal. Au microscope, la tumeur présente deux portions dont la structure est différente en tous points; parfois, cependant, on peut surprendre l'envahissement du néoplasme dans ses phases initiales, et, au lieu de deux parties nettement distinctes, reconnaître avec évidence les points par lesquels la tumeur commence à dégénérer. Un des plus beaux exemples que je puisse citer est une observation qu'on trouve dans le livre de M. Albarran, p. 101. De la couche épithéliale normale recouvrant un sarcome de la vessie partent çà et là des prolongements qui s'enfoncent dans le tissu de la tumeur; dans ce cas, la transformation épithéliale du sarcome avait été surprise à ses débuts. Dans un autre cas, appartenant au même auteur, on voyait « une série de formations adénoïdes tapissées d'un épithélium cylindrique, rappelant les glandes de la vessie normale ». J'ai déjà cité plus haut les cas de Virchow et de Billroth, où un myome vésical était envahi soit par le cancer (cas de Virchow), soit par l'épithélioma et le sarcome (cas de Billroth). Ces observations et nombre d'autres analogues démontrent péremptoirement la transformation des tumeurs bénignes en tumeurs malignes.

La transformation la plus commune est évidemment celle du papillome. Les exemples en fourmillent dans la science, soit

qu'à l'examen cadavérique, dans des cas ayant évolué longuement (cinq, dix, vingt ans), on ait trouvé, avec une tumeur d'apparence papillomateuse, des infiltrations épithéliales dans l'épaisseur de la vessie, soit qu'après ablation d'un papillome typique, on ait vu la récidive survenir sous forme d'épithélioma. Je n'insiste pas plus longtemps, ces faits étant aujourd'hui vulgaires. Je dois dire toutefois qu'à mes yeux, il n'y a même pas transformation, puisque je considère le papillome comme un épithélioma à évolution exogène. Dès lors, la récidive s'explique en admettant qu'à la suite de la plaie opératoire, quelques colonnes cellulaires sont restées incluses dans la cicatrice, lesquelles se développent ultérieurement en profondeur et en superficie, reproduisant à la fois le papillome ancien et l'épithélioma nouveau.

Mon maître, M. le professeur Verneuil, a longuement étudié la transformation des néoplasmes, et de ses travaux on peut déduire une loi assez généralement applicable à la transformation et surtout à la récidive : « *Le néoplasme, en voie de transformation ou en voie de récidive, reproduit généralement le même type blastodermique, mais d'essence maligne.* » Le fibrome se reproduit sous la forme de sarcome, le papillome sous la forme de carcinome, etc. Les exemples que j'ai cités plus haut et nombre d'autres montrent cependant que dans la vessie l'envahissement peut être le fait d'un tissu de type différent.

VI

TUMEURS KYSTIQUES DE LA VESSIE

Jusqu'à présent cette partie de l'anatomie pathologique n'a pas été traitée avec les développements qu'elle comporte. Je lui consacrerai un chapitre visant aussi bien la description

de ces néoplasmes d'après les cas connus jusqu'ici, que la pathogénie de leur développement, question laissée à l'écart par presque tous les auteurs.

J'examinerai successivement les kystes d'origine épithéliale, les kystes par inclusion fœtale ou kystes dermoïdes, les kystes parasitaires ou kystes hydatiques, enfin les kystes résiduaux. Je dirai, en outre, quelques mots sur les kystes développés aux dépens d'organes périphériques, et étrangers à la vessie.

I

KYSTES D'ORIGINE ÉPITHÉLIALE

Historique. — C'est à Cruvelhier que revient le mérite d'avoir le premier signalé, en 1856, dans son Traité d'anatomie pathologique, la *transformation kystique des follicules de la vessie,* principalement à la suite du cancer du col de l'utérus. Ces kystes « multitude de vésicules ou bulles pédiculées, à moitié vides ou entièrement vides et comme flétries, à parois excessivement minces et transparentes » résultent « du développement kysteux des follicules de la vessie, et surtout du bas-fond de cet organe » (*An. Path. du corps humain,* t. IV, l. 39, p. 4, et *Traité d'An. Path. gén.,* t. III, p. 357).

Virchow exposant, en 1853, ses idées sur le développement des kystes, rapporte des cas où il existe dans la vessie des glandes dilatées, remplies de mucus ou de concrétions, dont l'orifice est encore perméable (*Virchow's Arch.,* 1853, t. V, p. 403). L'auteur a surpris, comme on voit, le processus de la formation des kystes vésicaux à ses débuts. Dans son Traité des tumeurs, il adopte l'existence des kystes vésicaux, sans toutefois les décrire spécialement. Rokitansky a décrit la dégénérescence kystique des glandes de la muqueuse vésicale, et Klebs décore l'affection du nom d'*herpès de la vessie.* Je men-

tionnerai encore, au point de vue historique, le cas de Spencer Wells et celui de Liston, publié par Robert Knox (1862); il s'agissait, dans tous deux, de *cystites pseudomembraneuses*, comme je le démontrerai plus loin.

A part les cas que je viens de citer, on peut dire que les observations récentes sont les seules qui aient une certaine valeur et qui puissent être utilisées pour la description.

Cornil et Ranvier, Birsch-Hirschfeld, Laboulbène admettent le développement des kystes aux dépens des glandules muqueuses de la vessie, soit sous l'influence de l'inflammation (cystite), soit du fait de la présence d'un cancer du col utérin.

Küster estime la proportion des kystes relativement aux néoplasies vésicales rencontrées dans les cliniques, à un sur deux cents.

Les observations qu'il me reste à citer, bien qu'encore imcomplètes, ont une portée scientifique plus grande, ne fût-ce qu'en raison des vues pathogéniques qui les accompagnent. Chiari, en 1881 (cité par Albarran), aurait publié sur cette question un travail dont je n'ai pu prendre connaissance. Quant à celui de Litten, paru dans les archives de Virchow, n° 64, il consiste en la relation d'une autopsie *d'urétérite chronique*, avec production de *kystes dans l'uretère*, analogues à ceux que je décris plus loin. La vessie ne contenait pas de kystes. Limbeck (*Zeits. f. Heilk.*, 1887, p. 55), rapporte sept cas, dont deux compliqués de la présence de kystes dans l'uretère et le bassinet; il en donne une excellente description. Cahen, dans un mémoire publié en 1888 (*Virchow's Arch.* p. 468), rapporte deux observations. La première, donnée sous le nom de *cysto-adénome multiple*, me paraît bien appartenir aux cas qui nous occupent. Quant à la seconde, il s'agissait d'un épithélioma papillaire accompagné de kystes d'origine inflammatoire, du moins c'est ce que j'ai cru comprendre d'après sa description un peu obscure. En 1889, Quercy Silcock (*Trans. of the Path. soc.* p. 175), sous le nom de *vésiculation de la membrane muqueuse de la vessie*, rapporte un cas fort bien observé. Dans la même année, Vincent de Lyon (*Lyon méd.* 1889), relate un fait unique dans la

science, relatif à un volumineux kyste développé dans la vessie d'une enfant de trois ans et demi. En 1892 enfin, M. Albarran a rapporté un cas observé dans le service de M. Le Dentu, où les kystes occupaient le bassinet, l'uretère et la vessie, dans un ordre décroissant de haut en bas.

Pendant mon internat chez M. Guyon, en 1886, j'ai pu observer plusieurs fois, soit à côté des tumeurs de la vessie, soit dans des vessies simplement enflammées (cystites), des vésicules miliaires dont j'ai donné une longue relation dans mon Mémoire.

Sexe, Age. — Les kystes épithéliaux de la vessie paraissent aussi fréquents chez l'homme que chez la femme. Sur douze cas, dont cinq personnels, où le sexe est noté, je trouve huit hommes pour quatre femmes. Mais d'un autre côté, la plupart des anatomo-pathologistes font ressortir la fréquence de ces kystes dans le sexe feminin et leur coïncidence avec le cancer du col utérin. D'ailleurs, à mes yeux, pas plus cette dernière assertion que les chiffres cités plus haut n'ont d'importance ; car si, comme je le crois, les kystes épithéliaux sont principalement d'origine inflammatoire, la question du sexe n'est plus qu'accessoire.

Les kystes épithéliaux de la vessie ont été rencontrés à peu près à tous les âges, sauf la première enfance. Dans le cas de Vincent, la malade était âgée de trois ans et demi ; dans celui de Litten, de soixante-quinze ans. L'âge de quarante à cinquante ans est celui qui est le plus fréquemment noté.

Siège. — Les kystes de la vessie ont pour siège principal la base de l'organe (bas-fond et trigone) ce qui n'a rien qui doive nous surprendre étant donné la localisation habituelle de l'inflammation dans cette région. On les trouve situés souvent autour du col de la vessie, sans doute à cause de la multiplicité de ses glandes, et même dans l'intérieur de l'urèthre (Silcock). Dans quelques cas, ils occupaient toute la cavité vésicale (Limbeck, Silcock, Virchow, Cahen, Clado). Plus rarement on les voit coexister avec des kystes semblables développés dans le bassinet et l'uretère (Limbeck, Albarran).

Description. — On peut distinguer deux variétés de kystes épithéliaux : les *petits kystes* ordinairement liés à l'inflammation et les *grands kystes*.

A. *Petits kystes*. — On peut leur donner le nom de kystes glandulaires. Ils sont comparables à ceux qui se développent quelquefois sur la face interne des joues, sur le voile du palais ou sur le pharynx, à la suite des angines. Cette comparaison est d'autant plus justifiée que dans presque toutes les observations de kystes on note l'état inflammatoire concomitant de la muqueuse vésicale.

Les petits kystes épithéliaux ont un volume qui varie entre celui d'un grain de plomb et celui d'une lentille. Ils ont l'apparence de vésicules sphériques dont la moitié dépasse le niveau de la muqueuse vésicale, le reste étant enchâssé dans son épaisseur. Dans un cas que j'ai observé, chez un prostatique, leur apparence vésiculeuse tranchait sur la coloration rouge foncé de la muqueuse enflammée, qui paraissait comme brodée de perles fines.

Les kystes distendus par leur contenu s'écrasent facilement lorsqu'on les comprime, n'étant limités à la superficie que par une couche mince, principalement composée d'épithélium. Leur contenu clair leur donne une certaine transparence. D'après les recherches de Limbeck, ce contenu, ordinairement visqueux, peut changer de caractère, devenir jaunâtre et même tout à fait trouble. Le même auteur note encore la présence possible de sels à l'intérieur des kystes. Dans l'observation de Silcock quelques cavités kystiques contenaient du sang.

Ordinairement il existe plusieurs kystes dans la vessie, parfois un grand nombre, 10, 15, ou davantage, au point d'occuper presque toute la cavité. On comprend très bien qu'alors les vésicules offrent un volume variable.

En examinant la muqueuse par sa face adhérente, après décollement, on voit que certains petits kystes ne dépassent pas le derme muqueux. Ce n'est que dans le cas où ils atteignent des dimensions plus grandes qu'on les voit s'avancer dans le tissu sous-muqueux.

Structure. Origine. Évolution. — La plus exacte, la meilleure description histologique des kystes épithéliaux a été donnée par Limbeck. Sur une coupe verticale du kyste, on peut voir que sa paroi est formée de deux couches : une membrane conjonctive tapissée à l'intérieur par un épithélium. La membrane est composée de tissu conjonctif contenant une grande quantité d'éléments embryonnaires. La couche épithéliale est formée tantôt de cellules plates, tantôt de cellules cubiques. Il me paraît vraisemblable de supposer que les cellules plates ne sont que des cellules cubiques ayant subi un certain degré d'aplatissement par le fait de l'accroissement du liquide contenu dans le kyste, accroissement exerçant une pression excentrique contre la paroi. Les cellules sont en effet toujours petites et munies d'un noyau se colorant bien.

Limbeck a encore noté l'existence d'un épithélium stratifié n'existant que par place dans le kyste. D'après mes examens microscopiques, je crois que l'interprétation à tirer de la présence de cet épithélium est la suivante. Le kyste formé au sein du derme muqueux se développe du côté de la superficie de la muqueuse et ne tarde pas à rencontrer la couche épithéliale de la vessie et à s'en coiffer. Il en résulte que, du côté de la superficie, la moitié saillante du kyste est composée d'une double couche épithéliale, la couche stratifiée de la vessie et l'épithélium propre du kyste superposés. D'après Limbeck, le contenu des kystes est une substance colloïde homogène et brillante. On y trouve aussi de petits éléments arrondis qu'il considère comme des débris cellulaires. Dans un cas où le kyste contenait une masse grise, cet auteur, faisant agir l'acide sulfurique étendu, a vu se produire la transformation en sulfate de calcium ; preuve que le kyste contenait des sels de l'urine.

La plupart des anatomo-pathologistes sont d'accord pour admettre que les kystes épithéliaux de la vessie reconnaissent pour origine une transformation des glandes normales de la vessie (Cruvelhier, Virchow, Laboulbène, etc.), et de fait, leur localisation, la nature de l'épithélium qui recouvre leur face interne, en sont des preuves. Virchow (*Traité des tumeurs*, v. II) a d'ailleurs surpris la transformation kystique des

glandes dès ses premières phases ; il a pu reconnaître des glandes encore perméables dont le fond était déjà kystique, à côté de glandes entièrement bouchées et déjà transformées en vésicules kystiques.

Mais nous savons que dans certains cas les kystes épithéliaux siègent ailleurs que dans la région glandulaire de la vessie ; quelle explication convient-il de donner à ces formations en tous points semblables aux précédentes ? La pathogénie de ces derniers est admirablement exposée dans le travail de Limbeck, dans les considérants de Cahen et dans l'observation de Quercy Silcock, dont le travail est accompagné de jolies planches. Limbeck reconnaît deux modes de formation : 1° Par prolifération épithéliale localisée ; 2° Par accolement des plis de la muqueuse vésicale. Ce deuxième mode, qui rappelle une théorie autrefois admise sur la pathogénie des kystes de l'ovaire, est à mon avis, inexact. Malgré les efforts auxquels se livre l'auteur pour démontrer l'agglutination des replis muqueux, il est obligé de reconnaître l'épaississement localisé de l'épithélium qu'il a rencontré dans toutes ses observations, et si cela et les faits observés doivent rentrer dans la première catégorie. Cette théorie, du reste, n'est qu'une reproduction de celle de Litten émise à propos des kystes polypeux de l'uretère. Elle va à l'encontre de ce que nous enseigne la pathologie générale, et je ne m'attarderai pas à la discuter plus longuement.

Par contre, la théorie de la prolifération épithéliale localisée, exposée de main de maître par Limbeck et reproduite par Cahen et Silcock, ne saurait laisser aucun doute dans l'esprit. On peut voir, sur les figures du travail de ce dernier auteur, des centres de prolifération rapide et circonscrite partant de l'épithélium vésical et s'avançant dans le derme muqueux. Ces proliférations, qui ressemblent à s'y méprendre aux invaginations épithéliales produisant les cryptes de la période embryonnaire, donnent naissance à des nodules épithéliaux dont le centre devient granuleux, puis liquide. L'épithélium, refoulé peu à peu par la liquéfaction cellulaire centrale, finit par se réduire à une seule couche périphérique, tapissant l'intérieur du kyste à contenu désormais liquide. D'après Limbeck, on

retrouverait dans les kystes les trois couches de l'épithélium de la vessie normale. De plus, il décrit des bourgeons latéraux, partant des premières invaginations épithéliales et pouvant former à leur tour des kystes dans le derme muqueux.

Ainsi donc, pour me résumer, les petits kystes épithéliaux de la vessie peuvent se développer par un double processus pathogénique : 1° Une transformation glandulaire, donnant lieu à des *kystes par rétention ;* 2° Une prolifération locale, déterminant la formation de *néoplasmes kystiques.*

Le développement des kystes de la vessie paraît être sous la dépendance d'un état inflammatoire. Dans presque toutes les observations, on note la congestion de la muqueuse, son épaississement et même l'existence d'une cystite grave.

B. *Grands kystes épithéliaux.* — Jusqu'ici, je n'ai pas parlé de la pédiculisation des petits kystes épithéliaux de la vessie. Le fait a été noté par Limbeck, Cruvelhier, Litten, etc. Les kystes, qui atteignent le volume d'un pois, tendent à s'énucléer du côté de la cavité vésicale et à s'y pédiculiser. C'est là, je crois, l'origine des grands kystes épithéliaux de la vessie.

M. Laboulbène, dans son *Traité d'anatomie pathologique,* parle d'un kyste du volume d'un grain de groseille « placé à côté de la ligne médiane, sur le bas-fond de la vessie, chez un homme mort de broncho-pneumonie à l'hôpital Saint-Antoine. La vessie était rétractée, l'urine offrait des leucocytes et filait par l'ammoniaque comme dans les catarrhes vésicaux. » La courte description précédente est accompagnée d'un dessin fort bien fait.

Vincent de Lyon relate un cas de kyste pédiculé chez une fillette de trois ans et demi. La tumeur étant sortie, grâce à la longueur de son pédicule, à travers l'urèthre, et s'étant présentée à la vulve, on a pu l'examiner à l'aise. Elle avait le volume d'une noix ; sa surface était grenue et lisse ; elle donnait, au toucher, la sensation d'une tumeur à contenu liquide sans tension des parois. Le pédicule, qui la rattachait à la vessie, était blanc, résistant et épais. A l'aide d'un stylet

introduit par l'urèthre, on a pu déterminer approximativement l'insertion du pédicule, laquelle se faisait sur la paroi inférieure de la vessie, au voisinage du col. Le liquide que contenait la tumeur était clair et transparent. Le kyste, sectionné au thermo-cautère, n'a malheureusement pas été examiné au microscope ; aussi, l'auteur se borne à soutenir dans sa communication que l'origine du kyste résultait « d'un développement anormal d'un appareil glandulaire folliculoïde quelconque faisant corps avec la muqueuse et lui étant sous-jacent. »

Je considère ce cas comme représentant une phase plus avancée dans l'évolution des grands kystes, par rapport à celui de M. Laboulbène. Je crois à son origine glanduleuse et à la pédiculisation consécutive par le mécanisme que j'ai décrit dans l'étude des tumeurs en général.

Deux autres cas, décrits sous la rubrique de kyste de la vessie, me paraissent se rapporter à une complication de la cystite pseudo-membraneuse, et n'avoir aucun rapport, sinon l'erreur de diagnostic, avec les kystes de la vessie. L'un, communiqué à la Société de Pathologie de Londres, appartient à Spencer Wells, et l'autre, à Robert Knox et Liston (*Med. Times and Gaz.*, 1862, v. II, p. 104).

Dans le cas de Spencer Wells il s'agit d'une femme en couches qui mourut de rétention d'urine avec des douleurs violentes. L'inflammation très vive de la vessie détermina une séparation de la muqueuse et de la musculeuse d'avec les autres tuniques de la vessie. Dans ce cas, il s'agissait manifestement d'une cystite pseudo-membraneuse. J'en ai observé quelques exemples, dont j'ai fait l'examen microscopique, lequel répondait à la description de Sp. Wells.

Quant au cas de Robert Knox, malgré la longue dissertation histologique à laquelle se livre l'auteur, il ne diffère en aucune façon du précédent. Le seul mérite de cette observation est d'avoir fourni à Liston l'occasion de faire un remarquable diagnostic : « un kyste ou une fausse membrane occupant l'intérieur de la vessie », et d'avoir réussi une opération encore plus remarquable avec un bistouri « qu'il portait habituellement dans sa poche. » (!)

II

KYSTES DERMOIDES DE LA VESSIE

Malgré les nombreux travaux sur l'origine embryonnaire de l'allantoïde et par conséquent de l'organe auquel l'allantoïde donne naissance, la question du développement de la vessie n'est pas encore définitivement résolue. Quelques embryologistes, avec Cadiat et Robin, admettent que la vessie se développe aux dépens de *l'ectoderme*. Celui-ci s'invagine au devant de l'aditus posterior, pour former à la fois l'allantoïde extra-embryonnaire et l'allantoïde intra-embryonnaire ou future vessie. Cette conception, justifiée par la nature de l'épithélium vésical, explique aussi certains vices de conformation ainsi que les cas pathologiques dont il va être question. La plupart des auteurs admettent, au contraire, que l'allantoïde et la vessie naissent de l'intestin postérieur, et par conséquent de l'*hypoblaste*. Quelle que soit la théorie à laquelle on se rallie, il est un fait que je dois mettre en évidence, c'est que les remaniements complexes, auxquels la région cloacale est soumise pendant ce développement embryonnaire, se passent tous à quelques millimètres de l'ectoderme. Rien d'étonnant, dès lors, que des parcelles ectodermiques soient, à un moment donné, incluses dans l'épaisseur des parois de la vessie en voie de formation; parcelles qui donneront ultérieurement naissance aux kystes dermoïdes de l'organe de la miction.

Contrairement à tous ceux qui ont écrit sur les kystes dermoïdes de la vessie et sur la pilimiction, je considère que cette affection est relativement fréquente par rapport aux autres kystes de la vessie, les kystes glandulaires à part. Les observations que j'ai pu rassembler sont nombreuses; leur interprétation est assez difficile. Deux faits se dégagent des cas analysés : 1° que le kyste dermoïde de la vessie existe bien réellement; 2° qu'il est souvent *para-vésical*, et communique

avec la vessie par un orifice. Malheureusement, la plupart des cas existants sont anciens et l'interprétation des auteurs qui les ont observés se ressent des théories générales régnantes à leur époque. C'est ainsi qu'entre autres versions, pour les kystes dermoïdes que j'appelle *para-vésicaux*, nous trouvons celle-ci : *le kyste dermoïde de l'ovaire s'ouvre dans la vessie*, d'où la *pilimiction*, etc. Mais nous savons aujourd'hui combien rarement un kyste de l'ovaire, dermoïde ou autre, s'ouvre dans la vessie. J'ai vainement cherché dans les traités les plus récents, cette soi-disant fréquente ouverture dans la vessie du kyste dermoïde de l'ovaire. Par contre, les kystes dermoïdes pelviens, indépendants de l'ovaire, deviennent de plus en plus nombreux, et dans le mémoire de Sänger, publié en 1890 (*Arch. p. Gyn. Bd.* XXXVII) on ne trouve pas moins de onze cas de tels kystes plus ou moins voisins de la vessie.

Il me semble que ces deux considérations, rareté de l'ouverture vésicale des kystes dermoïdes de l'ovaire, et fréquence relative des dermoïdes pelviens, doivent modifier notre manière de voir sur les cas publiés par les anciens, et, tout au moins pour quelques-uns d'entre eux, les faire considérer non comme des kystes ovariques, mais comme des tumeurs dermoïdes pelviennes ouvertes dans la vessie. Cela posé, nous devons nous demander pourquoi le kyste dermoïde para-vésical, développé dans le tissu cellulaire pelvien, s'ouvre de préférence dans la vessie, au lieu d'aboutir dans le rectum ou dans le vagin, organes creux comme le réservoir urinaire. C'est ici que les considérations embryologiques sus-énoncées, acquièrent une grande importance. Au cou, nous voyons l'ouverture des kystes, ou des fistules branchiales, se faire suivant une ligne qui correspond exactement au pincement de l'ectoderme le long des fentes branchiales. Dans la même région, on voit quelquefois le kyste ou la fistule canaliculée se prolonger, le long du cou, suivant la même ligne, sous forme d'un cordon fibreux ou d'une cicatrice. En appliquant ces considérations à la vessie, je ne vois aucune difficulté pour admettre que les parcelles ectodermiques entraînées autour de cet organe en voie de développement lui sont

reliées par quelque cordon fibreux ou épithélial, peut-être même par un canalicule terminé en cul-de-sac, dirigeant et facilitant l'ouverture du kyste dans la cavité vésicale. Par là, la question des kystes dermoïdes intra-vésicaux ou para-vésicaux, se trouve considérablement simplifiée. Tous deux dépendent du développement de la vessie; le premier reste inclus dans sa paroi et se développe dans sa cavité; le second évolue à côté d'elle, mais lui est relié par un cordon (reliquat embryonnaire) qui conduit sa déhiscence dans la cavité de la vessie.

C'est donc, en résumé, la théorie de l'*enclavement ectodermique* que je défends ici, telle qu'elle a été exposée par mon maître M. Verneuil, pour les kystes du cou. Mais, pourra-t-on objecter, cette théorie peut bien expliquer la présence de produits ectodermiques, mais ne saurait s'accommoder avec l'existence dans le kyste de fragments osseux. Argument facile à réfuter. Au cou, le pincement se fait dans une région où les éléments pour la formation d'un os n'existent pas; aussi, ne trouve-t-on jamais des fragments osseux dans les kystes du cou. Il n'en est plus de même dans la région cloacale. Là où se fait la dépression ectodermique qui fournira la vésicule allantoïde et la vessie, suivant la théorie de Robin, ou, si l'on adopte la conception de la formation allantoïdienne par le diverticule intestinal, là où le *pincement* de l'ectoderme a lieu, il existe des tissus embryonnaires destinés à former ultérieurement des portions osseuses. Rien d'étonnant, dès lors, que l'ectoderme entraîne au-devant de lui des cellules prédestinées à la formation de l'os, et qui, avec le feuillet cutané, concourent par leur déplacement à produire le kyste dermoïde futur.

Le nombre des cas incontestables de kystes dermoïdes vésicaux ou para-vésicaux avec communication vésicale s'élève actuellement à une quarantaine, Je devrais décrire les seconds dans le chapitre consacré aux kystes para-vésicaux, mais pour plus de clarté je préfère ne pas scinder l'étude des kystes dermoïdes, et décrire dans un même chapitre, successivement les deux variétés.

Historique. — L'histoire de la *pilimiction* ou urination de poils est si étroitement liée à la présence de véritables kystes dermoïdes de la vessie que je me propose dans ce court historique de présenter l'évolution de la question dans son ensemble. Chemin faisant, j'indiquerai la part qui revient à ceux qui ont recueilli les premières observations de la pilimiction ou de kystes dermoïdes.

La pilimiction était connue des anciens, qui l'attribuaient à la production anormale de poils le long des voies urinaires, depuis les reins jusqu'à la vessie. Malgré l'observation très détaillée de La Rivière le Jeune qui trouva, en 1758, dans la vessie d'une femme morte de péritonite « plusieurs petites portions d'os... et un petit peloton de poils entrelacés ayant la largeur d'une pièce de vingt-quatre sols », Bichat (*An. Gén.*, t. II, 1801), partageait encore les erreurs anciennes.

Avec le mémoire de Rayer sur *le trichiasis et la pilimiction* publié en 1850 (*Soc. Biol.*), la question change de phase. Cet auteur démontre que le trichiasis simple des voies urinaires n'existe pas et que la pilimiction chez la femme est consécutive à l'ouverture d'un kyste dermoïde de l'ovaire. Or, à cette époque, le développement des kystes dermoïdes de l'ovaire était attribué, non comme aujourd'hui, à l'inclusion, mais à une conception ovarique anormale. De là deux conclusions erronées : 1° que la pilimiction comme le trichiasis, ne pouvait reconnaître une origine congénitale ; 2° que le kyste dermoïde, dépendant de la conception ovarique préalable, ne saurait se rencontrer dans le sexe masculin.

Broca, en 1868, dans un travail important où il rapporte l'observation d'un homme de soixante-un ans qui rendait en urinant des poils et des lamelles de cartilage calcifié, exposa une théorie unique, applicable aussi bien à l'homme qu'à la femme, celle de la congénitalité. Cet homme de génie nia presque le trichiasis simple des voies urinaires, et développa la théorie de l'*inclusion fœtale*, origine du kyste, et de la fistulisation de la vessie rendant possible la pilimiction.

En 1886, le professeur Lannelongue et Achard analysant les observations de pilimiction, des tumeurs dermoïdes de la

vessie, et rapprochant ces faits du cas de Martini dans lequel la paroi vésicale postérieure était remplacée par l'ectoderme, s'expriment ainsi : « Comme elle, la production anormale ne montrait-elle pas une structure dermoïde sur une muqueuse? Ne dépendait-elle pas, en outre, d'un trouble de développement? N'était-elle pas liée à des vices de conformation multiples, en particulier à la division incomplète des parois abdominales? » (*Kystes congénitaux*, p. 178). Ces deux auteurs semblent vouloir se rallier à la théorie des malformations congénitales. De plus, ils admettent le trichiasis simple, mais dans des conditions spéciales, telles que le remplacement de la paroi normale de la vessie par l'ectoderme inclus. Il n'y a pas de tumeur dermoïde kystique, mais une région pilifère pouvant donner lieu au trichiasis.

Description. — J'ai pu réunir vingt-six cas de pilimiction dont on trouvera les noms des observateurs, par ordre chronologique, dans les pages consacrées à la bibliographie. Pour la description qui suit, j'en utiliserai seulement huit; dans les dix-huit autres, en effet, on ne note l'existence ni d'une tumeur dans la vessie ni d'une tumeur avoisinante ouverte dans sa cavité. Dans les huit cas en question, six fois la tumeur dermoïde de la vessie est certaine et deux fois probable.

Age, Sexe. — Tous les cas, sauf celui de Martini, relatif à un garçon nouveau-né ayant vécu deux jours, appartiennent au sexe féminin. L'âge auquel la tumeur congénitale manifeste sa déhiscence est variable et compris entre l'adolescence et l'âge mûr (58 ans).

Dans six cas l'âge est indiqué :

Années	Jeune fille.
—	24
—	30
—	38
—	50
—	58

Siège. — Malheureusement, sur cette question de haute importance, la plupart des observations restent muettes. Il semble, cependant, que la tumeur dermoïde se localise de préférence sur le bas-fond de la vessie, autrement dit, sur cette paroi de la vessie où se fait, dans les périodes initiales de la vie intra-utérine, la fermeture du cloaque. C'est là un point que je cherche à mettre en relief, parce que dans un cas la tumeur dermoïde était représentée par une partie de peau remplaçant la paroi vésicale, et cette partie se trouvait justement sur le point ou l'intestin postérieur communique avec l'allantoïde intra-embryonnaire. Je fais allusion à l'observation de Martini, dont il va être question plus loin. Mais il y a plus, la plupart des kystes dermoïdes *para-vésicaux* s'ouvrent précisément sur la face postérieure ou sur le bas-fond de la vessie; en d'autres termes, l'inclusion fœtale qui donne naissance au kyste dermoïde *intra-vésical* ou *para-vésical* présente ordinairement la même région comme lieu d'élection.

Conformation. — Nous savons peu de chose sur la conformation exacte, les rapports, les attaches des kystes dermoïdes à cause de la pénurie de renseignements fournis par les observateurs. Tout ce qui en résulte, c'est que le nom de tumeurs dermoïdes leur convient plutôt que celui de kystes. Dans ces huit cas que j'ai analysés, en effet, on parle d'amas de peau, de cheveux, de fragments osseux ou de dents, ou bien de véritables tumeurs pédiculées, mais sans noter la présence d'une véritable cavité kystique intra-vésicale.

La tumeur dermoïde se présente quelquefois sous forme de *polype*, c'est-à-dire qu'elle est munie d'un pédicule. Il en était ainsi dans l'observation de Blich; dans celle de Thompson et Bryant, il existait également une tumeur pédiculée offrant la structure d'un dermoïde.

L'observation de Blich, publiée en 1870, mérite de nous arrêter un instant. Elle est remarquable par l'exactitude de la description anatomo-pathologique donnée par l'auteur. L'examen microscopique, fait par le professeur Winge, est loin d'équivaloir la description de Blich. La femme qui mourut avec les

symptômes d'une tumeur de la vessie, compliquée de cystite, était âgée de vingt-huit ans. On trouva dans la vessie, indépendamment d'une cystite pseudo-membraneuse, une tumeur du volume d'une noix, attachée par un gros pédicule au fond de la vessie, vers la paroi postérieure. Sur le pédicule et les parties voisines de la muqueuse vésicale, on reconnut une foule de poils fins, clairs et longs. Au milieu de la tumeur, un fragment osseux ressemblant à une dent. Au microscope, la muqueuse qui la recouvre ressemble à la muqueuse vésicale; elle est pourvue de grosses papilles vasculaires. On y trouve en outre des poils, une glande sudoripare sous forme d'un canal tortueux, tapissé d'un épithélium sudoripare et le fragment osseux sus-mentionné, terminé à sa périphérie par du cartilage hyalin. La masse de la tumeur, d'après Winge, était composée de tissu adipeux pur, qui dans une partie était mélangé à du tissu conjonctif. Il me semble que ce que Winge a pris pour du tissu adipeux n'était que le produit de sécrétion des glandes sébacées qui ont échappé à son examen. Je laisse de côté le reste de l'observation qui est de la fantaisie pure. L'auteur veut quand même démontrer que sa tumeur provient de l'ovaire et décrit un cordon partant de l'ovaire et venant s'insérer sur la vessie, etc. Or, dans cette observation, l'ovaire ne paraissait pas malade. Aujourd'hui, ce cas mérite une autre explication, celle d'un kyste dermoïde intra-vésical à forme pédiculée.

Dans les six autres cas, la tumeur dermoïde paraît faire corps avec la paroi vésicale, peut-être sous forme d'épaississement de la paroi, peut-être sous forme de tumeur saillante et assez volumineuse. Dans l'observation de Delpech, la tumeur avait le volume d'un œuf, dans celle de Humphry, il s'agissait d'une poche en communication avec la vessie.

Le cas de Blich, à part, parmi les autres observations que j'ai analysées, une seule, celle de La Rivière le jeune, est accompagnée d'autopsie. Deux autres, celle de Delpech et de Hall, par l'exactitude de l'observation clinique équivalent à une observation anatomique. Dans le cas de La Rivière, cet auteur et Gille, chirurgien de l'Hôtel-Dieu, trouvèrent dans le bas-fond de la vessie les débris d'un kyste dermoïde, plusieurs

fragments d'os dont un percé d'un canal et un amas de cheveux formant « un cercle de la largeur d'une pièce de 24 sols. »

Le cas opéré par Delpech, dont la relation a été envoyée en 1827, à l'Académie de Médecine, par Rayer, chef de clinique à la Faculté de Montpellier, est encore plus curieux. Dans une première opération, après incision du canal de l'urèthre, Delpech retire de la vessie d'une femme de vingt-quatre ans « un petit calcul et plusieurs masses de poils. » Au bout de deux mois nouvelle extraction, cette fois d'un kyste adhérent à la muqueuse vésicale, formant un corps gros « comme un œuf de poule, dans lequel on distingue une portion de peau à laquelle des cheveux étaient implantés et une masse osseuse ressemblant assez à l'apophyse zygomatique et offrant un alvéole garni d'une petite dent molaire d'un enfant de cinq à six ans. »

Le cas décrit par Hall (*Lancet*, 1860) est à peu près semblable au précédent. Chez une femme de cinquante ans qui avait rendu des paquets de cheveux, ressemblant à de la ouate pelotonnée, ce chirurgien soupçonnant un calcul, retira de la vessie par l'urèthre dilatée une masse dermoïde oblongue de deux pouces de longueur et de la grosseur du doigt, adhérente à la muqueuse, et composée de poils couverts de cristaux.

Le contenu des dermoïdes vésicaux présente cette particularité de toujours contenir des cheveux. Les poils, les cheveux bruns ou blonds, frisés ou pas, sont notés dans les urines des malades et dans la tumeur. Les poils sont ordinairement reconnaissables à l'œil nu, exceptionnellement visibles seulement au microscope. Avec les poils on rencontre assez fréquemment des fragments d'os plus ou moins informes. Dans trois cas, il existait des dents au milieu des poils et des fragments osseux. Dans le cas rapporté par Delpech, comme on l'a vu plus haut, la dent était implantée sur l'os. L'existence de dents dans les kystes dermoïdes de la vessie me paraît fort douteuse ; à moins d'admettre pour certains cas la théorie de la diplagénèse.

Structure. — Toutes les fois qu'on a pu faire l'étude microscopique, on a décelé la structure caractérisant les tumeurs

dermoïdes; c'est-à-dire, la présence de l'épiderme de papilles, de glandes sébacées et de follicules pileux. Au point de vue physiologique, il semble qu'il y ait, au niveau de la tumeur, une véritable nutrition, une rénovation, puisque nous voyons des malades rendre parfois pendant de longues années des poils en grande quantité; phénomène qui, étant donné la petitesse de la tumeur, ne saurait s'expliquer autrement que par une production incessante de cheveux aux dépens de ses folicules pileux.

Avant d'en finir avec la structure, il importe d'attirer l'attention sur l'observation de Martini. Chez un garçon mort deux jours après sa naissance, cet auteur rencontra avec un dermoïde vésical les malformations suivantes : La paroi abdominale était incomplètement fermée et amincie, principalement sur la ligne médiane. L'anus ainsi que l'urèthre étaient imperforés. Du côté de la vessie, on constatait la perméabilité de l'ouraque, enfin le rectum venait s'ouvrir par un orifice à la face postérieure de la vessie. La partie antérieure de la vessie présentait sa structure normale, mais sa partie postérieure, à partir de l'orifice intestinal, était formée par la peau, offrant une structure qui ne laisse aucun doute dans l'esprit. Au microscope, en effet, on pouvait distinguer l'épiderme, les papilles cutanées et des poils invisibles à l'œil nu.

Si l'on jette un coup d'œil d'ensemble sur les productions dermoïdes qu'on rencontre dans la vessie, on voit que les faits peuvent se classer en trois catégories : 1° remplacement de la paroi vésicale par une partie de l'ectoderme inclus; 2° épaississement ou formation kystique, *sessile,* dans l'épaisseur de la paroi vésicale, avec ou sans saillie dans la cavité de la vessie (Tumeur); 3° formation et isolement de la tumeur qui reste rattachée à la paroi par son pédicule.

Pour terminer la description des kystes dermoïdes de la vessie, je dois encore noter la présence des calculs, ayant pour centre les poils.

Kystes dermoides para-vésicaux. — J'ai pu rassembler trente-deux cas de kystes avoisinant la vessie et pour la plupart en

communication avec sa cavité. Sur ces trente-deux cas j'en trouve seulement sept (dont un douteux, celui de Larrey), se rapportant à des productions dermoïdes de provenance ovarique. Des vingt-quatre autres cas, sept appartiennent à des tumeurs juxtaposées à la vessie et indépendantes de l'ovaire et dix-huit sont relatifs à des tumeurs non constatées anatomiquement ni cliniquement, mais donnant lieu à la pilimiction et communiquant avec la vessie. Pour plus de clarté, je cite les chiffres en décomposant :

Provenance ovarique.	7
Tumeurs para-vésicales	7
Urination des produits dermoïdes	18
Total des cas.	32

A. *K. dermoïdes ovariques.* — Je suis loin de nier la possibilité de la communication accidentelle d'un kyste dermoïde de l'ovaire avec la vessie, mais je fais remarquer que la plupart des cas de ce genre, fort anciens, n'appartiennent pas à des tumeurs ovariques constatées à l'autopsie. Le cas de Larrey, notamment (*Ac. R. de méd.*, t. XII, 1846), me paraît douteux malgré son titre. Mais en admettant même que toutes ces observations soient exactes, il n'en résulte pas moins qu'elles ne représentent que le 1/5 de la totalité des cas, et à peine le 1/6 des cas de kystes dermoïdes intra et extra-vésicaux. La rareté de la communication des kystes dermoïdes de l'ovaire avec les voies urinaires est donc établie de toute manière.

B. *Tumeurs dermoïdes para-vésicales.* — Il en existe sept cas dans lesquels le kyste dermoïde communiquait avec la vessie par un orifice. Dans ces sept observations, il s'agit de cinq hommes et deux femmes, et pour ces deux dernières il n'existait aucune communication du kyste avec l'ovaire. Ces cas nous montrent cette particularité intéressante, encore plus évidente dans la catégorie qui suit, à savoir que la communication des tumeurs dermoïdes avec la vessie ou

les voies urinaires est plus fréquente chez l'homme que chez la femme.

Les tumeurs dermoïdes para-vésicales, bien que d'origine congénitale, manifestent leur présence (vraisemblablement leur *déhiscence*) entre vingt et un et quarante ans. Pour quelles raisons le germe dermoïde est-il resté à l'état latent jusque-là? Nous n'en savons rien. Les symptômes de cystite qu'on a observés quelquefois avant l'apparition de la pilimiction peuvent sans doute avoir agi sur la tumeur voisine, à moins qu'à l'inverse, il ne soient dus précisément au processus ulcératif qui prépare l'ouverture da la vessie.

Le kyste dermoïde para-vésical siège d'ordinaire dans la cloison recto-vésicale, au-dessous du péritoine. Dans les sept cas précédemment cités, quatre fois il occupait cette situation. Dans l'un des cas, il descendait assez bas pour se mettre en rapport avec la face postérieure de la prostate (Humphry). Il s'était ouvert à la fois dans l'urèthre et la vessie où, par le dépôt de son contenu, il avait provoqué la formation d'un calcul. Indépendamment de la situation postérieure, je trouve encore deux cas où la tumeur occupait le sommet de la vessie et se développait sous le péritoine, du côté de l'hypogastre (Boucher, Th. Paget), enfin, deux autres où la tumeur kystique, siégeant à gauche, s'était créé une ouverture de ce côté de la vessie. De ces deux derniers, je n'ai tenu compte dans l'énumération précédente que d'un seul, celui de M. Le Dentu, l'autre étant douteux au point de vue du siège exact du kyste, l'ovaire pouvant être en cause.

Les kystes dermoïdes para-vésicaux sont ordinairement assez volumineux; ils peuvent en se développant, dans certains cas, dépasser la région ombilicale, atteindre le poids de 14 livres et demie (*Miller Ord et* Charles Brodie Sewell).

Leur contenu s'évacue continuellement dans la vessie; il est composé de poils ou de cheveux, de matières grasses pouvant parfois prendre l'apparence du savon, de dents ou de fragments d'os. Dans un cas de Samuel Wilks, chez un jeune homme de vingt et un ans l'énorme kyste para-vésical, siégeant à gauche, avait comprimé la vessie au point d'amener la réten-

tion de cinq pintes d'urine. Le kyste dépassait de 3 pouces le pubis, et, ponctionné par le rectum, fournit deux livres de matière grasse. Dans le cas de Boucher, que je considère — contrairement à Hache et Albarran — comme une tumeur dermoïde du sommet de la vessie, le kyste contenait aussi une matière butyreuse. Enfin, je mentionnerai la formation fréquente de calculs vésicaux ayant pour centre quelques poils ou des cheveux. Dans un cas où l'autopsie a été faite on a noté la présence de la peau avec ses cryptes et phanères.

La poche kystique s'ouvre ordinairement à la partie postérieure de la vessie ou latéralement, et de préférence à gauche. Lorsqu'elle se développe dans l'hypogastre la communication se fait par le sommet de la vessie. Dans ce cas, je me demande s'il ne s'agit pas d'une inclusion ectodermique dans l'ouraque. Ce qui donne une certaine vraisemblance à mon hypothèse, c'est que dans une observation de Pajet, chez un homme de quarante ans, l'ouraque, contenant un calcul développé autour d'un poil, était resté perméable, et l'on a pu retirer la pierre par l'orifice ombilical. Quoi qu'il en soit de ces cas exceptionnels, l'orifice fistuleux qui fait communiquer le kyste avec la vessie est ordinairement assez large pour permettre le passage du doigt.

Comme dans le kyste dermoïde intra-vésical, l'évacuation des produits dermoïdes se fait peu à peu dans la cavité de la vessie. Ici encore, il existe une rénovation des phanères et une sécrétion incessante des cryptes puisqu'on voit parfois des éliminations successives se produire dans l'espace de plusieurs années.

c. *Urination des produits dermoïdes.* — Que le lecteur me permette d'attirer son attention tout particulièrement sur la fréquence de la pilimiction, fait capital, qui plaide en faveur de la théorie que j'ai émise au début de ce chapitre et qui montre que les kystes dermoïdes vésicaux ou para-vésicaux ne sont point rares. Le mémoire de Rayer contient un grand nombre d'observations plus ou moins probantes. Celles dont je me servirai ici se rapportent toutes à la présence de poils

ou de produits dermoïdes dans les voies urinaires ou plutôt dans la vessie, l'uretère ayant été éliminé, et n'ayant pas de rapport *démontré* avec l'ovaire. Autrement dit, dans les faits qui suivent, bien que les auteurs ne mentionnent pas la présence d'une tumeur, il ne saurait s'agir que de kystes dermoïdes, voisins de la vessie ou même intra-vésicaux. Dès l'instant que l'ovaire n'est pas en cause, l'urination de poils, de dents, de fragments de cartilage etc., bref de produits habituellement trouvés dans les kystes dermoïdes, doit nécessairement provenir d'un kyste, dermoïde intra-vésical ou para-vésical, communiquant avec la vessie. Cela est clair et, sans insister davantage, je passe à l'examen des faits.

J'ai rassemblé dix-huit observations, grâce aux indications bibliographiques du remarquable travail de MM. Lannelongue et Achard. Sur ces dix-huit cas, onze fois le sexe est noté. Or, fait important, huit fois il s'agit d'hommes, et trois fois seulement de femmes. — A part le cas de Broca (*Soc. de chir.*, 1868), où nous voyons un homme de soixante et un ans uriner en même temps que des poils des lamelles cartilagineuses, les autres observations ne mentionnent que des poils dans les urines. Chez la femme, au contraire, on a trouvé, dans les urines, des dents et même des fragments d'os. — Ce fait, peu important d'ailleurs, joint à la non-constatation d'une tumeur, prouve seulement que le kyste, de dimensions vraisemblablement petites, ouvert dans la vessie, se réduit, chez l'homme, à une simple couche d'ectoderme présentant des follicules pileux. Contrairement à Rayer et à Martini, je crois que la pilimiction simple, ainsi que l'a fait voir Broca, n'existe pas. Le fait de Martini, rapporté plus haut, ne prouve rien; bien au contraire, une telle malformation de la vessie coïncidait et coïncidera vraisemblablement toujours avec d'autres malformations incompatibles avec la vie, et, partant, avec la pilimiction.

État de la vessie. — Les lésions anatomo-pathologiques secondaires de la vessie, résultant de la présence du kyste, diffèrent peu de celles qui accompagnent les tumeurs. Mais, en général, ces lésions sont moins prononcées que dans les

tumeurs épithéliales. En analysant ces observations, j'ai relevé, depuis la simple congestion de la muqueuse jusqu'à la cystite pseudo-membraneuse, toutes les lésions inflammatoires intermédiaires. Dans quelques cas, on note la présence de suffusions hémorrhagiques, et, plus rarement, l'hypertrophie du muscle vésical, déterminant l'apparence de la vessie à colonnes. Bref, toutes ces lésions secondaires du réservoir urinaire relèvent de la cystite. Elles sont plus fréquentes et plus importantes dans les kystes dermoïdes que dans les autres variétés de kystes, ce qui est facile à comprendre. La déhiscence du kyste amène le déversement, dans la cavité vésicale, de différents organes ou produits, qui jouent, vis-à-vis de la muqueuse, le rôle de corps étrangers.

VII

TUMEURS PARA-VÉSICALES

Je donne le nom de tumeurs para-vésicales à celles qui reconnaissent pour point de départ la paroi vésicale, soit qu'elles en soient primitivement indépendantes, soit qu'elles aient contracté des adhérences secondaires avec l'organe de la miction. L'évolution clinique de ce groupe de néoplasies me détermine à leur consacrer une courte description puisqu'elles provoquent souvent des symptômes rappelant plus ou moins ceux des tumeurs intra-vésicales. Je ne pourrais donner une description détaillée de ces néoplasmes sans sortir de mon sujet, mais je décrirai succinctement ceux qui dépendent de la vessie, en me bornant à une simple indication pour le reste. Il va sans dire que le titre même de cet ouvrage exclut de ce cadre les tumeurs périphériques, telles que les épithéliomas etc., envahissant la vessie secondairement, par propagation.

Je diviserai les tumeurs para-vésicales en deux classes : 1° *Tumeurs solides ;* 2° *Tumeurs kystiques.*

Les tumeurs solides comprennent une seule variété, le myome à fibres lisses. Les tumeurs kystiques se divisent en une série de formations, dont les unes dépendent de la vessie ou des organes qui l'entourent (vésicule séminale, prostate, débris embryonnaires) ; les autres en sont indépendantes, mais peuvent contracter des adhérences avec elle.

Le tableau suivant résume la classification des tumeurs para-vésicales.

TUMEURS PARA-VÉSICALES

I. — Tumeurs solides.

MYOME A FIBRES LISSES.

II. — Tumeurs kystiques.

A. — KYSTES NAISSANT AUX DÉPENS DE LA VESSIE.

Période embryonnaire.

A. Kystes résiduaux { Wolfiens. Mulleriens. Ouraquiens.

B. Kystes par inclusion. K. dermoïdes.

Kystes simples (Cas de Segond. Pathogénie inconnue.)

B. — KYSTES NAISSANT AUX DÉPENS D'ORGANES ACCOLÉS A LA VESSIE.

A. Kystes par rétention. Dilatation de l'utricule prostatique.

B. Kystes diverticulaires. Dilatation diverticulaire des vésicules séminales.

C. — Kystes indépendants de la vessie mais pouvant contracter des adhérences avec cet organe.

A. Kyste hydatique.

I. — TUMEURS SOLIDES

Myome extra-vésical. — Nous avons vu que Belfield, en 1881, divisa les myomes de la vessie en deux classes, les myomes intra-vésicaux et les myomes extra-vésicaux. Il avait, en effet, observé un cas de myome extra-vésical chez une femme. La tumeur, du volume d'une noix, était attachée sur la tunique musculeuse de la vessie par des cordons musculaires. Il s'agissait dans ce cas d'un myome analogue à ceux que nous avons décrits plus haut. Il n'en est plus de même des deux cas suivants, beaucoup plus intéressants au double point de vue théorique et pratique.

Mon maître M. Polaillon et Legrand, ont publié (*Ann. des org. g.-urin.*, 1888) une curieuse observation de myome extra-cavitaire, chez une femme de cinquante ans. On avait diagnostiqué une tumeur polykystique de l'ovaire, tout en faisant des réserves au point de vue d'un fibro-myome de l'utérus. La tumeur, de consistance solide, mobile, paraissait indépendante de l'organe de la gestation. A l'ouverture du ventre on reconnut l'existence d'un pédicule, lequel après extirpation de la tumeur, qui offrait quelques adhérences, fut fixé à l'angle inférieur de la plaie abdominale. L'opération pas plus que la clinique n'avaient suffi pour rectifier l'erreur. On continuait à considérer la tumeur enlevée comme un myome utérin. Mais, quelques jours après, le pédicule fixé à la paroi abdominale laissait sourdre l'urine; il s'y forma une fistule urinaire. La malade ayant succombé à la tuberculose, un mois après, on put faire l'autopsie et constater que ni l'utérus, ni l'ovaire n'étaient en cause et que le pédicule de la tumeur s'insérait

au sommet de la vessie. La tumeur, qui avait la structure d'un myome à fibres lisses, était énorme, elle ne pesait pas moins de 3290 grammes. Je relèverai dans cette observation : 1° Que *le pédicule, assez large, s'insérait au sommet de la vessie;* 2° *Qu'il était vraisemblablement creusé d'un canal qui le faisait communiquer avec la cavité vésicale.* Ces deux particularités me semblent suffisantes pour admettre que la tumeur s'était développée, non pas aux dépens de la vessie, mais autour d'un reste d'ouraque, et aux dépens des fibres musculaires lisses qui entrent dans la structure de cet organe transitoire. Selon toute apparence, il y avait donc persistance dans l'âge adulte d'un état embryonnaire de l'ouraque, ayant donné naissance à cette énorme tumeur.

Le cas suivant se rapproche de cette observation par son origine manifestement embryonnaire.

En mai 1894, M. Verhoogen a communiqué à la Société des sciences médicales et naturelles de Bruxelles, un autre cas non moins curieux. Chez un homme de vingt-trois ans, on avait diagnostiqué cliniquement une collection liquide de la cavité de Retzius; on pouvait atteindre la tumeur par le toucher rectal et la palper par l'hypogastre. Une incision exploratrice fit voir qu'il s'agissait d'un myome, du volume d'une tête d'enfant. Six mois après, on se décida à extirper la tumeur, et l'on put se rendre compte de ses connexions. A part quelques adhérences secondaires au bassin et aux intestins, la tumeur était attachée à la face postérieure de la vessie par un pédicule large de trois doigts environ. Les rapports précis du pédicule étaient les suivants : il s'insinuait entre les vésicules séminales, pour aller se perdre dans le sillon qui sépare la vessie de la prostate; ce dernier organe présentait son volume normal (*Ann. des org. g.-urin.* oct. 1894). Comme je l'ai fait pour l'observation de MM. Polaillon et Legrand, je relèverai dans ce cas *l'existence d'un gros pédicule, et son insertion à la base de la prostate.*

Dans sa communication, M. Verhoogen émet une hypothèse qui me paraît fort juste : « Ne s'agit-il pas ici d'un néoplasme dérivant d'un organe embryonnaire dont l'atrophie a été com-

plète? » Le professeur Heger, de Bruxelles, qui avait vu le malade et examiné sa tumeur, développa la même idée et conclut à un myome formé aux dépens de l'utricule prostatique. M. Heger se fonde pour soutenir cette hypothèse : 1° sur la marche clinique de la tumeur, qui a évolué surtout à partir de la puberté; 2° sur la structure du myome, semblable aux fibro-myomes de l'utérus; 3° sur la situation médiane de la tumeur et sur ses attaches prostatiques; 4° sur l'absence d'hypertrophie de la prostate. A ces arguments, l'auteur ajoute en faveur de sa thèse, la fréquence des tumeurs de l'appareil génital masculin ou féminin formées aux dépens d'organes résiduaux (Kystes du testicule, kystes parovariens etc.).

Un corps fibreux prenant naissance aux dépens de l'utérus Philosophique!... Cela n'a rien d'invraisemblable. L'embryologie ne nous apprend-elle pas « que dans certains cas on a vu l'utricule prostatique énorme et comparable par la forme à l'utérus de la femme (en miniature)? » (Ch. Debierre, *Embryologie,* 1886).

En résumé, le cas de M. Polaillon et celui de M. Verhoogen prouvent qu'il peut se développer d'énormes myomes aux dépens d'organes résiduaux ayant une structure fibro-musculaire, l'ouraque d'une part, l'utricule prostatique d'autre part.

La question est du reste encore plus générale que ne le montre l'argumentation de M. Heger. Par le fait même qu'il existe une persistance embryonnaire dans un organe, quelquefois même en dehors de la sphère génito-urinaire, du même coup l'organe en cause constitue un terrain favorable au développement de tumeurs solides ou liquides. Il en est ainsi du testicule en ectopie, des kystes décrits par A. Broca, des fibromes du canal de Nuck étudiés par mon maître M. Duplay, etc.

II. — TUMEURS KYSTIQUES

On les rencontre soit au sommet de la vessie, soit à la face postérieure, et même partout ailleurs.

Les *kystes de la période embryonnaire* reconnaissent pour point de départ la prolifération de restes embryonnaires, ou une inclusion fœtale. Les premiers (*kystes résiduaux*) ont été décrits dans un remarquable mémoire par English (*Ueber cysten an der hinteren Blasenwand bei Männern.* Stricker's Jarhbüch, p. 127, 1874. Dans ce travail, English a décrit les kystes wolfiens, mülleriens, les kystes de l'utricule prostatique et ceux des vésicules séminales). Leur pathogénie est facile à comprendre. Depuis les recherches de Wutz, on sait que l'ouraque reste perméable jusqu'au quatrième mois de la vie intra-utérine. Plus tard, le cordon fibro-musculaire se ferme et ne contient plus dans son axe que quelques débris cellulaires en colonne interrompue, de la vessie à l'ombilic. Ces débris persistent parfois jusqu'à la naissance et au delà (Luschka). C'est grâce à la prolifération de ces débris que naissent les kystes qu'on peut appeler *ouraquiens.* Ils se développent dans la région hypogastrique, à partir du sommet de la vessie jusqu'à l'ombilic. Les *kystes résiduaux* wolfiens ou mülleriens se développent par le même processus, mais s'accolent à la face postérieure de la vessie et proéminent de ce côté.

Les *kystes embryonnaires par inclusion* ne sont autres que ceux décrits sous le nom de *kystes dermoïdes para-vésicaux.* (V. p. 229.)

Les *kystes simples* constituent une variété dont la pathogénie ne saurait être encore déterminée avec précision. Le seul exemple, communiqué par Segond au Congrès de chirurgie, sommairement analysé dans les *Annales des organes génito-urinaires* (1891, p. 341), et sur lequel Baudron est revenu dans sa remarquable thèse (*De l'hystérectomie, Vag.* Th., 1894, p. 174), constitue une trouvaille opératoire. Je dois à l'obligeance de

M. Segond quelques détails supplémentaires sur ce curieux cas. Le kyste était situé dans le cul-de-sac vésico-utérin; à l'exploration bi-manuelle, il paraissait avoir le volume d'une noix. Au cours de l'opération, on reconnut qu'il était logé au milieu des fibres musculaires de la vessie, auxquelles il adhérait intimement, au point que son extirpation, faite avec l'ongle, suivant le procédé habituel de M. Segond, fut longue et laborieuse. Sa paroi était mince, comparable à la paroi d'un sac herniaire jeune et bien disséqué, m'écrit M. Segond. Enfin, son contenu était séreux. Il est évident que la localisation postérieure du kyste et son adhérence intime avec la tunique musculaire de la vessie exclut toute idée de formation embryonnaire. Il est possible que ce kyste reconnût pour origine celle que j'ai indiquée à propos des kystes glandulaires intra-vésicaux (p. 217). Un kyste de ce genre, au lieu d'évoluer du côté de la cavité vésicale, aurait pu se développer vers l'extérieur, au milieu des fibres musculaires de la vessie. Ainsi, les kystes glandulaires comprendraient une variété intra-vésicale et une variété extra-cavitaire.

La deuxième classe de kystes, ceux qui naissent aux dépens de l'utricule prostatique et des vésicules séminales, ne sont pas très communs. Indépendamment de la description d'Englisch, je mentionnerai un cas cité par M. Cornil, à propos de la communication de M. Segond. Le kyste observé par M. Cornil était situé dans le tissu cellulaire recto-vésical. J'ai observé une fois, au cours d'une autopsie, deux petits kystes appendus au pied de la vésicule séminale gauche, dont le volume atteignait à peine celui d'un haricot. Les kystes, qui reconnaissent pour point de départ la dilatation de l'*utricule prostatique,* sont médians et offrent un pédicule adhérent à la base de la prostate. Au contraire, ceux qui reconnaissent pour point de départ la dilatation diverticulaire de la vésicule sont latéraux. Ces deux variétés se développent derrière la vessie, au-devant de l'aponévrose prostato-péritonéale de Denonvilliers, et au-dessous du cul-de-sac recto-vésical du péritoine.

Les kystes médians reconnaissent presque toujours comme point de départ la persistance de débris provenant du canal

de Müller. Dans un fait, dont le dessin m'a été gracieusement offert par mon maître M. Cornil, tout le canal de Müller persistait sous la forme d'un tube adhérant en bas à la prostate et remontant en haut jusqu'au rein. C'était, dit M. Cornil, comme un second uretère non ouvert dans la vessie. Ces kystes doivent être rapprochés, au point de vue de leur pathogénie, des myomes extra-vésicaux dont il a été question plus haut. (p. 237.)

La dernière classe de kystes para-vésicaux est représentée par le *kyste hydatique*. Dans différentes observations, on a représenté ces kystes comme pouvant se développer aux dépens de la couche musculaire de la vessie, et, dans sa thèse inaugurale, Legrand s'est fait le défenseur de cette pathogénie ; ils méritent de nous arrêter un instant.

Kystes hydatiques. — La question des kystes hydatiques n'est pas nouvelle. Déjà au XVIIe et au XVIIIe siècle, les auteurs avaient rapporté des cas qu'ils localisaient dans le cul-de-sac vésico-rectal, sous le péritoine ou dans la paroi vésicale. Chopart a rassemblé tous les faits publiés avant son ouvrage et en a donné une description d'ensemble dans laquelle il met déjà en évidence cette double localisation : 1° dans la paroi vésicale ; 2° dans le cul-de-sac rétro-vésical (CHOPART, *Mal. des v. urin.*, p. 235). Charcot, dans son mémoire, paru en 1852, après avoir fait justice des kystes hydatiques développés aux dépens de la vessie, n'admet que la variété sous-péritonéale. Je ne procèderai pas à une discussion à fond sur l'existence ou la non-existence des kystes hydatiques de la vessie. Les éléments font défaut. J'ai lu attentivement le chapitre que le professeur Tillaux leur a consacré dans ses cliniques, ainsi que la thèse de Legrand basée sur seize observations (LEGRAND, *Contribution à l'étude des kystes hydatiques de la vessie*. Th., 1890). J'ai analysé sévèrement la plupart des observations publiées jusqu'ici, et je suis arrivé à cette conclusion qu'il n'existe *pas un seul cas* absolument probant et à l'abri de la critique. J'ai publié moi-même, en collaboration avec mon ami Gilly, un cas, dont on trouvera la rela-

tion dans les bulletins de la Société anatomique, lequel cas, en ce qui concerne la vessie, rentre dans la catégorie des kystes hydatiques pelviens décrits par Charcot en 1852 (*Sur les kystes hydatiques du petit bassin. Soc. de Biol.* 1852, t. IV). Le kyste était bien en contact avec la vessie, mais son origine n'était pas vésicale.

Dans l'observation la plus récente, qui appartient au professeur Tillaux, il s'agit d'un kyste reconnu au cours d'une opération, incisé, marsupialisé et drainé par l'hypogastre. Cette tumeur adhérait à la vessie et à la prostate. L'organe de la miction avait subi un aplatissement contre le pubis; mais ces renseignements ne sont pas suffisants pour nous autoriser à regarder ce kyste comme s'étant développé primitivement dans les parois musculaires de la vessie. M. Legrand considère ce cas comme un kyste hydatique ayant pris naissance dans la tunique musculeuse de la vessie « parce que, s'il ne s'est pas développé dans la musculeuse, c'est dans la couche celluleuse sous-péritonéale qu'il aurait pris naissance, et alors comment admettre qu'il n'eût pas fait saillie, un relief quelconque à la surface de la vessie. On aurait trouvé deux tumeurs plus ou moins connexes l'une à l'autre, mais non identiques; on eût senti tout au moins une tumeur bilobée, au lieu de la tumeur qui existait, unique, sphéroïdale, régulière, disposition qui ne s'explique que si le kyste et la cavité urinaire étaient développés et bridés par le même muscle » (p. 47). C'est une déduction par raisonnement, et non vérifiée par les faits. A-t-on remarqué à la surface du kyste les fibres musculaires auxquelles on fait jouer ce rôle? Il manque donc un contrôle anatomique précis, mais il faut retenir de cette observation ce fait, que la tumeur remplissait *tout le petit bassin jusqu'au plancher pelvien et qu'elle remontait, en restant médiane, jusqu'à l'ombilic.*

La seule observation qui pourait paraître concluante est celle communiquée en 1812, par Le Sauvage, dans le *Bulletin de la Faculté de Médecine.* L'auteur, qui a fait l'autopsie de son malade, dit : « Il fut bien évident que l'arrière-cavité qui répondait à la paroi antérieure du rectum était formée aux

dépens même du corps de la vessie, et les fibres musculeuses y étaient aussi apparentes qu'à l'intérieur de la cavité principale. » Je rapporte le passage le plus important de l'observation en faisant remarquer que ce cas, qui aurait pu sans doute fournir un argument décisif en faveur des kystes hydatiques primitifs de la vessie, pèche par le défaut d'un examen anatomique sérieux. La pièce n'a pas été disséquée, la face postérieure du kyste n'a pas été examinée avec soin. C'est là qu'on aurait dû chercher les fibres musculaires de la vessie dissociées, et recouvrant à la fois cette face du kyste et la superficie vésicale. La façon dont la paroi kystique se continuait avec la paroi de la vessie a été aussi négligée. Mais il y a plus; le passage que je rapporte est plutôt *contre l'idée* d'un kyste développé dans la couche musculeuse de la vessie et identifié en quelque sorte avec cet organe. L'auteur dit en effet plus haut : « La distension de la vessie n'était pas bien considérable à un grand pouce du col et du côté gauche il existait une ouverture qui conduisait dans une cavité qui aurait pu contenir un verre de liquide... la circonférence de l'orifice était frangée et en continuité avec la membrane muqueuse de la vessie. » En deux mots, il existait en arrière de la vessie, une cavité en communication avec cet organe, et dans *l'intérieur* de cette cavité des saillies formées par des fibres musculaires. Il est permis, je crois, de se demander si ces saillies ne résultaient pas simplement d'un froncement de la poche hydatique qui du vivant du malade avait été ponctionnée sur le rectum, et était par conséquent plus ou moins revenue sur elle-même. Charcot, qui rapporte ce cas dans son mémoire, n'hésite pas à le classer parmi les kystes développés « sous le péritoine, dans le tissu cellulaire recto-vésical » et ayant consécutivement contracté des adhérences avec la vessie. Qu'on me pardonne d'avoir insisté sur ce cas; c'est le seul qui pourrait laisser quelques doutes dans l'esprit, et cela nous fait regretter la façon peu sévère avec laquelle il a été observé. Comme pour le cas précédent, je note ici ce fait que le kyste *proéminait du côté de l'hypogastre et masquait la vessie de ce côté.*

M. Legrand rapporte une observation de Morand, encore plus ancienne (1722) — où du reste l'auteur localise son kyste

dans le tissu cellulaire — dans laquelle je relève cette particularité que le kyste remontait jusqu'à l'ombilic, en restant médian, et était séparé d'une autre poche hydatique située dans le tissu cellulaire recto-vésical.

Enfin je ferai encore ressortir que dans les deux cas, de Richter et de Berbick, le kyste était situé *au-dessus de la vessie et se développait du côté de l'hypogastre.* Quant à l'observation de Pize, que certains auteurs regardent comme un fait indéniable, elle ne se rapporte certes pas à un kyste hydatique de la vessie. Comme dans les cas précédents, il existait au *sommet de la vessie* un kyste *du volume du poing, accompagné de plusieurs autres situés à sa face postérieure,* lesquels avaient contracté des adhérences avec le bassin.

Je pourrais continuer, sans aucun profit, l'analyse des différentes observations rapportées ou non par M. Legrand en faveur de la thèse qu'il soutient. Aucun des cas publiés sous la rubrique de *Kyste hydatique de la vessie* ne saurait entraîner la conviction. La preuve anatomique évidente manque.

Ces différents cas peuvent être classés en trois catégories : 1° Kystes qui se développent à la face postérieure de la vessie dans le tissu cellulaire qui la sépare du rectum chez l'homme, du col de l'utérus chez la femme; 2° Kystes développés dans l'hypogastre en contact avec le sommet de la vessie et s'accroissant vers l'ombilic, qu'ils *atteignent sans le dépasser;* 3° Kystes occupant le petit bassin, plus ou moins adhérents au plancher pelvien et remontant jusqu'à l'ombilic. Les cas classés sous ces trois catégories concernent soit un kyste unique, soit des kystes multiples. Le nombre importe peu; ce qu'il faut bien mettre en évidence, c'est cette localisation spéciale des kystes et cette tendance à la progression suivant un chemin toujours le même. Remarquons en outre qu'ils peuvent contracter des adhérences avec la vessie et le plancher pelvien.

De cette courte analyse, il ressort qu'il faut revenir aux conclusions de Charcot, et admettre avec lui que les tumeurs hydatiques du petit bassin se développent primitivement dans le tissu cellulaire sous-péritonéal. Le mémoire de Charcot,

basé sur douze cas, dont un personnel, rigoureusement analysés, est un modèle d'observation scientifique.

Tout en admettant en principe cette localisation primitive, je crois qu'on peut aller plus loin et chercher à mettre en accord les observations rapportées par Legrand, celles qui ont été publiées ailleurs et les cas observés par Charcot.

J'ai fait voir plus haut que les kystes hydatiques du petit bassin présentent une localisation toute spéciale et semblent engaînés par des plans aponévrotiques qui les brident et qui les obligent à suivre toujours le même chemin. Or, sans entrer dans une description anatomique détaillée, je rappellerai que les recherches de Retzius, de Bouilly (*Th. d'agr.* 1881) et de Charpy (*Rev. de Chir.* 1888) nous ont appris qu'il existe un fascia plus ou moins aponévrotique disposé autour de la vessie de la façon suivante : en haut, il adhère aux arcades de Douglas; latéralement, il se fixe aux bords externes des muscles droits de l'abdomen ; en bas, il se dédouble en deux feuillets qui embrassent le globe vésical, l'un passant en avant de la vessie (feuillet pré-vésical) et l'autre en arrière du même organe (feuillet postérieur). En bas, ces deux feuillets viennent s'attacher sur le tissu cellulaire pelvien, d'après Retzius et Bouilly; sur les cordons des artères ombilicales, d'après Charpy. En résumé, je comparerai ce fascia plus ou moins aponévrotique à une tente triangulaire attachée par son sommet près de l'ombilic, adhérant par sa base au plancher pelvien, et fermée de chaque côté par une adhérence aux bords des droits de l'abdomen. C'est dans cette tente que le globe vésical se trouve placé et se meut, grâce à la laxité du tissu cellulaire qui l'entoure. Le feuillet postérieur de la tente ne serait que le fascia transversalis, d'après Retzius. Il est assez épais, d'après Bouilly. Mais considérons que, sans être épais, il peut le devenir par le fait d'une altération pathologique. Ne savons-nous pas que chaque fois qu'une tumeur se développe dans un espace bridé par des aponévroses, le premier soin de ces organes est de s'épaissir et de brider la tumeur de façon à empêcher son extension ? C'est là une loi de pathologie générale, qui, bien qu'elle ne soit pas mise en évidence par les

auteurs, ne souffre aucune exception. Donc la vessie se trouve située dans un espace spécial, dont les parois peuvent devenir aponévrotiques dans les cas pathologiques. Tout le secret des kystes hydatiques de la vessie me semble résider dans ce court exposé anatomique.

Le kyste hydatique, dit de la vessie, se développe sur un point quelconque dans le tissu cellulaire péri-vésical; à mesure qu'il s'accroît, bridé par le feuillet postérieur de fascia rétro-vésical, il repousse la vessie en avant contre le pubis et amène la réduction de la capacité vésicale, ou bien la rétention d'urine, ou les deux choses à la fois. S'il prend des proportions plus considérables, comme dans le cas opéré par M. Tillaux, il est conduit, par la disposition des plans aponévrotiques, vers la région ombilicale et proémine en avant du côté de l'hypogastre. Si la tumeur kystique se développe du côté de la cavité pelvienne, elle se trouve bridée par les attaches inférieures du fascia aponévrotique et amenée de la sorte à contracter des adhérences avec le plancher pelvien. Les kystes hydatiques multiples ne se comportent pas autrement. Si la vessie subit plus facilement que le rectum la compression par le kyste, c'est précisément parce que la tumeur se trouve contenue dans sa gaîne. La même raison fait que le kyste contracte aisément des adhérences avec l'organe de la miction et peut s'ouvrir dans son intérieur. M. Legrand trouvera, je crois, dans ces lignes, une réponse satisfaisante aux questions théoriques qu'il se pose dans le passage rapporté plus haut entre guillemets.

Il n'existe donc pas de kyste hydatique se développant aux dépens de la couche musculeuse de la vessie, mais une tumeur hydatique *para-vésicale* comprimant la vessie et pouvant contracter des adhérences avec elle. Malgré ces considérations anatomiques, je tiens à faire ressortir que le kyste hydatique *para-vésical* provoque souvent, au point de vue clinique, une symptomatologie qui rappelle, à s'y méprendre, la tumeur intra-vésicale.

Il était, je crois, utile d'insister sur la localisation précise du kyste hydatique, non seulement au point de vue de

l'intérêt théorique de la question, mais encore parce que ces considérations nous conduisent à des conclusions pratiques d'une grande importance.

En effet, que la tumeur proémine du côté de l'hypogastre ou du côté du cul-de-sac vésico-rectal, il ne faut jamais, en pareils cas, s'attaquer à la vessie et procéder pour leur traitement à la cystotomie. C'est après avoir fait une laparotomie qu'on attaquera le kyste proéminant à l'hypogastre, en cherchant à l'extirper avec sa poche (cas de Tuffier), ou à le marsupialiser et le drainer (cas de Tillaux). C'est en faisant la taille prérectale qu'on cherchera à vider et à drainer ce kyste proéminant dans le cul-de-sac vésico-rectal (cas de Segond, communication orale). Il ne faudrait pas imiter la conduite de Sauvage qui, ayant ponctionné le kyste par le rectum, n'obtint qu'un insuccès. Le malade est mort un mois après, de péritonite.

Avant de terminer ce chapitre, j'ajouterai encore un mot. La description précédente s'applique aux kystes qui sont en contact avec la vessie et nullement à ceux qui peuvent se développer sous le péritoine, et faire saillie sous la séreuse. Ces derniers rentrent dans la catégorie de ceux qu'on rencontre quelquefois, non seulement dans la cavité pelvienne, mais partout ailleurs sous la séreuse péritonéale. Ils accompagnent du reste assez souvent les kystes que j'ai appelés para-vésicaux.

J'ai laissé à dessein de côté certains cas exceptionnels et mal décrits de kystes nés soi-disant dans le tissu conjonctif, ou dans la bourse séreuse (?) péri-vésicale. Mieux vaut classer les cas bien connus que courir après des chimères.

Lésions consécutives aux néoplasmes de la vessie.

Les lésions consécutives qu'on peut voir évoluer dans la vessie occupée par un néoplasme sont nombreuses et variées. Elles peuvent être classées en trois catégories :

La première comprend les lésions qui dépendent de la nature même de la tumeur et de son évolution biologique. Dans la deuxième rentrent une série de lésions résultant d'une action mécanique exercée par le néoplasme sur le réservoir de l'urine ou sur les organes voisins. Enfin la dernière catégorie comprend une série de lésions imputables à l'envahissement de la vessie et des autres organes urinaires par des microbes.

Je décrirai successivement ces trois sortes de lésions pour la vessie, l'uretère et le rein, mais je grouperai dans un même paragraphe un certain nombre de complications de la deuxième et de la troisième catégorie, en raison de l'étroite parenté de leur pathogénie.

A. — Lésions vésicales.

1° Lésions d'ordre mécanique. — Je serai bref sur l'action que le néoplasme peut exercer sur les organes en rapport avec la vessie. J'en ai déjà signalé un certain nombre en étudiant les tumeurs en particulier. On comprend très bien que le volume ou la situation d'une tumeur, ou ces deux facteurs réunis, amènent quelquefois des déplacements mécaniques du côté des organes qui avoisinent la vessie.

Ainsi on note dans les observations le déplacement de l'S iliaque, la déviation ou l'aplatissement du rectum, les déviations utérines etc. D'autres lésions d'ordre mécanique peuvent prendre naissance aux dépens des vaisseaux du rectum (hémorrhoïdes, etc.), ou bien par rétrécissement du côté des uretères et du rein; mais l'action mécanique n'étant pas seule en cause dans leur production, j'ai préféré, étant donnée la complexité de leur pathogénie, leur consacrer une place à part dans ce chapitre.

L'action mécanique que la vessie, remplie par le néoplasme et déformée elle-même, peut exercer sur les organes voisins, est comparativement rare, parce qu'il est peu fréquent de rencontrer des néoplasmes très volumineux et capables par leur masse d'augmenter les diamètres de la vessie au point de

provoquer des compressions ou des déviations autour d'elle. Je ne veux parler ici, bien entendu, que des néoplasies n'ayant pas franchi la cavité vésicale. Les déformations et les altérations qui résultent de la propagation des tumeurs malignes aux organes limitrophes sont étudiées à part.

Rétention d'urine. — Elle peut se présenter dans la vessie sous deux formes différentes : 1° Rétention sans dilatation, ou même avec rétrécissement de la cavité vésicale ; 2° Rétention avec dilatation. — Dans le premier cas, le muscle vésical conserve toute sa valeur physiologique, la vessie se contracte et tend à surmonter l'obstacle mécanique, et si elle se laisse dilater, ce n'est qu'après une lutte conduite jusqu'à l'épuisement. Dans le second cas, la rétention reconnaît pour facteurs la cause mécanique qui obstrue le passage de l'urine, et, pardessus tout, la scléro-adipose interstitielle de la vessie, que j'ai pris soin de noter à propos de l'étude de chaque tumeur en particulier.

Dilatation de la vessie. — Elle est signalée dans un certain nombre d'observations, et résulte invariablement d'une rétention d'urine qui peut être partielle, mais qui peut être aussi complète. Dans quelques cas, la dilatation de la vessie est telle que l'organe atteint et dépasse même l'ombilic.

Cette dilatation peut se produire de différentes manières. Rarement, le volume énorme du néoplasme en sera la cause. Plus souvent, c'est par son siège près du col qu'il empêche l'excrétion de l'urine et détermine la dilatation. Une tumeur pédiculée peut, au moment de la contraction vésicale, être entraînée par le courant de l'urine, venir boucher le col de la vessie et produire le même résultat. Dans le plus grand nombre de cas, la dilatation résulte de la présence de caillots de sang, ou bien de fragments détachés de la tumeur, qui ne peuvent franchir l'orifice de l'urèthre et s'opposent à l'acte de la miction.

Il va sans dire que, dans le premier cas, lorsque le volume de la tumeur est en cause, la vessie, quoique dilatée, offre

néanmoins une capacité inférieure à la normale, en partie remplie par le néoplasme, tandis que dans la dilatation par rétention il y a, à la fois, augmentation de la capacité de l'organe et amincissement de ses parois.

Je rappelle, au sujet de l'obstacle à la miction, résultant de la localisation du néoplasme, que Lafaye (soignant le célèbre Astruc, atteint de cancer de la vessie avec rétention d'urine) imagina de pénétrer dans la vessie au moyen d'une sonde à dard et perfora le néoplasme pour donner issue à l'urine. Chopart, qui connaissait cette observation, institua le procédé en méthode et l'employa plusieurs fois, non seulement pour des cancers vésicaux, mais aussi pour des affections de l'urèthre. Bien qu'il eût essuyé de nombreux accidents (fausses routes, infiltration d'urine, perforations péritonéales), il essaya de poser les règles de l'opération et en était arrivé à la conseiller presque aux jeunes chirurgiens, malgré les chances aléatoires qu'elle offrait.

2° Complications inflammatoires. — L'importance des complications inflammatoires justifie l'étendue que j'ai donnée à ce chapitre. Je décrirai successivement les lésions vésicales communes, les lésions de l'uretère, enfin, celles du rein. Comme je l'ai dit plus haut, je suis obligé, pour éviter des redites, de fondre dans ce chapitre des lésions qui reconnaissent comme origine à la fois l'inflammation de la vessie et l'action mécanique du néoplasme.

Cystite. — Compagne habituelle des tumeurs de la vessie, surtout durant la dernière phase de leur évolution, l'inflammation de la vessie varie d'intensité, depuis la simple congestion de la muqueuse jusqu'à la cystite pseudo-membraneuse et la cystite ulcéreuse, cependant exceptionnelles. Je ne puis insister longuement sur les différentes modalités de la cystite qui n'ont rien de bien spécial lorsqu'elle se développe comme épiphénomène de la néoplasie vésicale. La cystite simple se fait remarquer par son intensité, par les ulcérations qu'elle

détermine dans la muqueuse et par son action destructive sur le néoplasme lui-même. En effet, l'invasion microbienne détermine des lésions inflammatoires à la fois sur la muqueuse et sur le tissu néoplasique. Et comme, dans l'espèce, sa présence est étroitement liée à l'existence du néoplasme, il en résulte un cercle vicieux qui nous fait comprendre l'aggravation subite du cortège symptomatique des néoplasies vésicales.

Un léger état congestif de la muqueuse existe sans doute dès que la tumeur présente un certain volume. C'est surtout du côté de la base, au voisinage du néoplasme, que se produit ce faible degré de congestion. Au point de vue clinique, on peut le considérer comme négligeable. Il ne donne lieu, en effet, à aucun symptôme de nature à modifier la marche ou les allures actuelles du néoplasme. Il est probable qu'il s'agit là d'une congestion simple, sans envahissement microbien.

La vraie cystite, au contraire, est directement liée à l'entrée de microbes dans la vessie, et constitue un épiphénomène de premier ordre dont il importe de déterminer *l'époque d'apparition et le degré de fréquence*. Nous allons essayer de résoudre ces deux questions avec les observations qui me sont personnelles et les cas publiés par d'autres auteurs.

Les auteurs étrangers ont presque tous négligé cette partie de la question. Féré indique bien la coïncidence de la cystite, mais sans répondre aux deux questions que nous nous sommes posées. Pousson dit « : La cystite est une des complications rares de tumeurs de la vessie, à moins de situation exceptionnelle de la tumeur lui permettant d'irriter le col, ou d'exploration maladroite de la part du chirurgien. »

D'une façon générale on peut dire qu'une cystite d'une certaine importance ne s'établit que tardivement. C'est du moins ce qui ressort de l'analyse des observations cliniques des néoplasmes vésicaux où l'invasion de la cystite est notée. A ce point de vue, les tumeurs peuvent être comparées aux calculs de la vessie.

Mais l'éclosion de la cystite peut être provoquée plus tôt dans l'évolution d'une tumeur de la vessie. Une exploration maladroite ou brutale, l'introduction d'un instrument non

suffisamment aseptique, la rétention d'urine, la situation du néoplasme au voisinage du col de la vessie sont autant de causes qui facilitent l'arrivée des microbes dans la vessie et l'apparition précoce de l'inflammation. Il est inutile d'insister sur ce point. Remarquons seulement *que la cystite a beaucoup diminué depuis qu'on apporte une asepsie plus parfaite dans l'exploration des voies urinaires.*

La cystite, une fois établie, est entretenue par la destruction continuelle du néoplasme et la putréfaction de parcelles devenues libres dans la cavité, par la facilité avec laquelle les microbes pullulent dans les anfractuosités de la tumeur, par l'impossibilité d'amener les agents antiseptiques au sein de ces anfractuosités. Ni instillations, ni lavages ne peuvent arriver à détruire les nombreux nids microbiens ainsi établis dans la cavité vésicale. Seule, la taille permet de s'en rendre maître.

En ce qui concerne la fréquence de la cystite, on comprend que toute néoplasie puisse en être compliquée, à un moment donné de son évolution. Les raisons précédentes nous donnent l'explication de ce fait. Ces mêmes raisons nous font comprendre aussi pourquoi les tumeurs végétantes, luxuriantes, à évolution rapide, dont le tissu délicat se déchire et s'émiette avec facilité, sont précisément celles qui se compliquent le plus aisément et le plus fréquemment de phénomènes inflammatoires. La cystite est en effet beaucoup plus souvent notée dans les tumeurs épithéliales, carcinomateuses, ou papillaires, dans le myxome, etc.

En résumé, la cystite est en quelque sorte l'aboutissant fatal de toute tumeur de la vessie. Son apparition précoce est ordinairement due à des causes déterminées, parmi lesquelles le défaut d'asepsie doit être surtout incriminé.

Péricystite scléreuse. — Chez les néoplasiques âgés, on rencontre quelquefois des lésions inflammatoires péricystiques, à évolution lente et insidieuse, conduisant à l'épaississement du tissu conjonctif péri-vésical, lequel, au lieu de jouer le rôle d'espace conjonctif permettant les mouvements du globe vésical, détermine au contraire des adhérences réunissant la

vessie aux organes voisins. C'est ainsi qu'il devient difficile de la séparer du rectum, des vésicules séminales, des canaux urétériques et déférents, etc.

Cystite scléreuse. — C'est l'inflammation interstitielle du muscle vésical, avec ou, plus souvent, sans hypertrophie véritable de la fibre musculaire. J'y reviendrai plus loin.

Abcès. — Parfois la cystite peut être assez intense pour déterminer la formation d'un abcès des parois vésicales, mais ces abcès sont exceptionnels, et pour mon compte je n'en ai rencontré que deux cas. Ils peuvent siéger sur le bas-fond, plus rarement sur la partie antérieure ou le sommet de la vessie. Ils paraissent avoir deux points de départ principaux : les uns prennent naissance entre la muqueuse et la tunique musculeuse, aux dépens du tissu cellulaire qui sépare ces deux couches ; les autres se forment dans le tissu cellulaire périvésical. Leur volume très variable peut être petit, ou au contraire considérable. Ces derniers sont tributaires de la

Péricystite suppurée. — Dans une autopsie de péricystite suppurée j'ai rencontré, en avant de la vessie, derrière la symphyse, une collection purulente qui mesurait presque la capacité du réservoir urinaire. Un orifice à peine visible, situé à deux centimètres au-dessus de l'urèthre, faisait communiquer la cavité de l'abcès avec celle de la vessie.

Végétations inflammatoires. — On rencontre quelquefois, à côté de la tumeur ou sur des points plus éloignés, des végétations en forme de filaments, contenant un ou deux vaisseaux entourés de tissu conjonctif et recouverts d'épithélium semblable à celui de la vessie. Ces végétations, décrites pour la première fois par Leprevost, n'ont rien de spécial à la néoplasie ; on les rencontre quelquefois dans la cystite des calculeux et même dans la cystite simple. C'est un produit d'irritation. J'ai déjà suffisamment insisté sur ce point sans avoir besoin d'y revenir ici.

Hypertrophie partielle fongo-vasculaire. — J'ai, le premier, décrit dans les cystites graves des productions irritatives de la muqueuse, formées par un amas de vaisseaux réunis par du tissu conjonctif et recouverts de l'épithélium vésical. Dans les tumeurs de la vessie il se développe quelquefois, plus ou moins loin du néoplasme, des bourgeons analogues légèrement saillants, à surface irrégulière, directement liés à l'inflammation de la muqueuse. Leur volume est généralement petit et varie entre celui d'un pois et celui d'une noisette. Ils sont comparables à de petits angiomes entièrement développés aux dépens de la muqueuse. Largement assis sur cette dernière, ils se continuent avec elle, presque sans ligne de démarcation.

Sur les coupes microscopiques, ces bourgeons présentent une quantité considérable de vaisseaux dont l'ensemble leur donne un peu l'apparence d'un angiome. Ils existent dans les cas aussi bien des tumeurs bénignes que des tumeurs malignes. L'épithélium vésical qui les recouvre peut être conservé intact dans sa totalité ou en partie seulement. Leur tissu est souvent infiltré de globules sanguins, indice d'hémorrhagies dans son épaisseur. Il est probable que ces productions fongo-vasculaires jouent un rôle important dans la production des hémorrhagies, symptôme capital des néoplasies vésicales.

Hypertrophie des parois vésicales. — Une autre conséquence qu'entraîne la présence d'un néoplasme est l'hypertrophie des parois de la vessie. Elle est notée dans un très grand nombre d'observations, et on peut la considérer comme un épiphénomène assez ordinaire. Je l'ai relevée dans une quarantaine de cas environ, avec des détails suffisants pour permettre une courte description.

L'hypertrophie des parois de la vessie résulte principalement de la combinaison de deux facteurs : 1° La cystite, qui amène l'épaississement ou le simple boursouflement de la muqueuse enflammée; 2° L'hypertrophie de la couche musculaire qui résulte du fonctionnement incessant et anormal de la vessie; autrement dit de la lutte que l'organe de la miction soutient contre l'envahisseur et contre les conséquences fatales de sa présence.

Dans un grand nombre d'observations, l'hypertrophie de la tunique musculaire est nettement signalée et même étudiée au microscope. Féré nous dit « qu'il y a non seulement tassement, mais hypertrophie des faisceaux musculaires qui peuvent donner à la paroi une épaisseur de plus de un centimètre. » Dans toutes mes observations, pour peu que la tumeur datât d'un peu loin, j'ai noté l'hypertrophie non seulement du muscle vésical, mais encore du tissu conjonctif interfasciculaire, formant ainsi une véritable sclérose interfasciculaire.

Un troisième facteur contribue à augmenter l'hypertrophie des parois, c'est la couche graisseuse qui se forme au-dessous du néoplasme. Mais l'épaississement qu'elle détermine est partiel et correspond à peu près à l'aire d'implantation de la tumeur. Cette couche, qui se rencontre rarement dans les néoplasmes bénins, est de règle dans les tumeurs malignes. Je l'ai observée nombre de fois, et dans un cas elle était tellement épaisse que la paroi mesurait 4 centimètres en un point où pourtant il n'existait, en fait de néoplasie, que des villosités et quelques alvéoles cancéreux.

Il faut faire attention de ne pas confondre l'hypertrophie avec le tassement du muscle qui résulte de la rétraction de la vessie.

Lithiase vésicale. — Une question, fort discutée par les anciens chirurgiens, et sur laquelle l'accord est loin d'être fait, est celle relative à la présence de calculs dans la vessie néoplasique, au rôle qu'ils peuvent jouer dans le développement de la tumeur.

Deux théories sont en présence. L'une, défendue par un petit nombre d'auteurs, admet que le calcul est l'affection initiale, déterminant par irritation la production du néoplasme. D'autres, plus nombreux, admettent que la formation du calcul est un phénomène consécutif à la tumeur vésicale, ou plus exactement à la cystite qui l'accompagne. Enfin, ajoutons qu'un troisième groupe de chirurgiens ne voit dans la présence du calcul qu'une simple coïncidence. A mesure que je relaterai les faits, je développerai leur interprétation théorique.

Les cas les plus anciens sont ceux publiés par Fabrice de Hilden, Berri, Morgagni, Deschamps (1791, cas curieux d'un enfant de douze ans porteur d'un polype compliqué de calcul).

Choppart s'effraye de cette complication « parce qu'elle entraîne la mort si l'on touche au polype! » Civiale, en 1851, rapporte quelques observations de « fongus » ou de cancers avec calcul ou incrustation calcaire du néoplasme, et admet qu'il y a là « un vice de sécrétion des reins et de la vessie, plutôt qu'une intensité ou malignité particulière de l'affection cancéreuse qui produit le calcul. »

Parmi les observateurs modernes, Féré discute sommairement la signification de ces calculs et arrive à conclure « que la tumeur vésicale en détermine la formation. » Pousson met la gravelle phosphatique, et le calcul qui peut en résulter, sur le compte de la cystite chronique. Il invoque, en outre, la coïncidence de la diathèse urique, et de la diathèse cancéreuse, mais faisons de suite remarquer que le calcul peut compliquer les tumeurs bénignes aussi bien que les tumeurs malignes de la vessie.

Enfin le professeur Guyon soutient qu'il n'y a le plus souvent qu'une simple coïncidence. Il s'appuie, pour affirmer ce fait, d'une part, sur la foule de calculeux chez lesquels il n'y a jamais eu de tumeur vésicale, pas même après plusieurs récidives du calcul; d'autre part, sur les nombreuses observations de tumeurs vésicales non accompagnées de calcul.

J'ai fait le dénombrement des observations de néoplasmes vésicaux de toutes sortes dans lesquelles on notait des graviers ou des calculs, et j'ai pu réunir une vingtaine de cas sur plus de quatre cents observations. Ce chiffre me paraît assez important et doit être pris en considération.

Je montrerai plus loin les raisons pour lesquelles il est facile de voir se former dans une vessie occupée par un néoplasme, des concrétions calculeuses. Pour le moment, étudions la nature des concrétions. L'élément terreux, compliquant les tumeurs de la vessie, se présente sous deux formes : 1° dépôts phosphatiques; 2° graviers ou calculs véritables. On peut

rencontrer des graviers à la fois dans le rein et la vessie, ou seulement dans cette dernière.

« Dans la vessie, dit Pousson, le dépôt phosphatique se présente sous trois formes : à l'état de boue ou de graviers de petit volume, à l'état d'incrustation infiltrant la tumeur et les parties voisines, enfin à l'état de véritables calculs libres ou adhérant au néoplasme. »

Küster admet également que les sels acido-phosphatiques ont une grande tendance à couvrir d'une mince couche la tumeur et les dépressions de la vessie. Il rapporte même une observation où l'on voyait toute la face interne du réservoir urinaire incrustée d'une couche phosphatique; Hudson rapporte un cas analogue.

Je me suis déjà expliqué au sujet de la crétification et j'ai dit qu'il ne fallait y voir qu'un simple dépôt de sels calcaires à la surface de la tumeur.

La crétification de la tumeur peut être complète, au point de donner le change avec un calcul. On a dit que de pareilles tumeurs se détachant à un moment donné, peuvent constituer des calculs libres dans la cavité vésicale ; cela est possible. Ce qui est démontré, c'est qu'un fragment détaché de la tumeur incrustée devient parfois l'origine d'un calcul. Plus rarement la crétification n'occupe que le centre du néoplasme, les premiers dépôts se faisant dans une anfractuosité. Dans ce cas il se forme un calcul entouré presque de toutes parts par la tumeur vésicale.

Les calculs se montrent tantôt libres, tantôt adhérents à la tumeur. Dans une observation qui m'est personnelle, j'en ai trouvé trois, dont un libre et les deux autres logés dans des cellules vésicales. Le malade qui en était porteur avait subi quelque temps auparavant, à Reims, l'opération de la lithotritie. Il y avait donc récidive ! Du reste, Civiale assure avoir souvent observé des récidives de calculs compliquant une tumeur vésicale.

Le volume des calculs est variable ainsi que leur nombre. Les plus gros dépassent rarement le volume d'une noix, leur surface est lisse ou au contraire hérissée de saillies délicates,

quelquefois même de véritables aiguilles phosphatiques, sortes de spicules qui s'engrènent avec les franges du néoplasme. Une fois l'adhérence entre le néoplasme et le calcul établie, ce dernier envoie entre les villosités des prolongements qui consolident l'adhérence.

Il est très rare de rencontrer dans la vessie des calculs oxaliques ou uriques en même temps qu'une tumeur bénigne ou maligne.

On a rencontré d'autres productions étrangères accompagnant des tumeurs vésicales. Ainsi Chantemesse a présenté à la Société anatomique, en 1880, un cancer derrière lequel existait un kyste hydatique.

Dans une de mes observations il existait, en même temps qu'un fibrome du trigone vésical, une série de petits kystes à contenu transparent, développés derrière la tumeur et sur le pourtour du col. On a encore trouvé, dans un cas, un fragment de sonde qui avait servi de point de départ à la formation d'un calcul.

J'ai rapporté plus haut les différentes opinions émises par les auteurs au sujet de la pathogénie de calculs, coïncidant avec les tumeurs de la vessie, sans exposer ma manière de voir à cet égard. Sans entrer dans une discussion détaillée des différentes théories, je leur adresserai le même reproche à toutes d'être trop exclusives ou pas assez complètes. Autrement dit, je crois qu'il faut être éclectique et qu'en réalité une série d'éléments contribuent chacun dans une certaine mesure à la production de la pierre. D'une part, tout le monde admet que la formation d'un calcul puisse être provoquée par la présence d'un corps étranger dans la vessie; la même interprétation s'impose lorsqu'on trouve au centre d'un calcul des débris organiques qui ont servi de points de départ aux dépôts terreux. Dans l'un et l'autre cas, la composition chimique du calcul est de préférence représentée par des phosphates. D'autre part, il est universellement admis que la stagnation de l'urine dans la vessie, quelle qu'en soit sa cause, rétention complète ou incomplète, favorise la précipitation des phosphates, et par suite la formation d'une pierre. C'est ainsi que

dans une vessie relativement saine mais présentant une cellule, on voit parfois se former des calculs dans la cavité de la cellule. Or, dans une vessie néoplasique, la stagnation de l'urine, que ce soit par suite de la rétention ou du fait des anfractuosités du néoplasme, est inévitable. La cystite elle-même contribue, en décomposant l'urine, à déterminer la précipitation de phosphates. Ajoutons, enfin, que l'organisme qu'on appelle diathèse arthritique constitue un terrain favorable à la fois au développement des tumeurs et à la formation des calculs.

Toutes ces conditions (diathèse, cystite, stagnation, débris organiques), dont chacune pourrait suffire à provoquer la lithiase vésicale, se trouvent, on le voit, réunies dans les néoplasmes de la vessie en général, et dans les tumeurs malignes en particulier. On serait donc plutôt en droit de s'étonner que les calculs n'accompagnent pas plus souvent les tumeurs vésicales.

B. — Lésions de l'uretère.

La présence d'un néoplasme dans la vessie entraîne du côté de l'uretère trois ordres de lésions consécutives :

1° *Lésions par propagation ;*

2° *Compression mécanique ;*

3° *Lésions inflammatoires.*

Ces deux derniers facteurs réunis conduisent à l'hydronéphrose, et plus souvent encore à la pyo néphrose.

Nous avons vu, en décrivant les tumeurs malignes, que l'envahissement de la cavité de l'uretère était un fait très rare. Plus exceptionnellement encore, on verra un néoplasme bénin s'insinuer dans la lumière du conduit et l'envahir sur une certaine étendue.

La compression de l'uretère est, au contraire, un fait habituel et résulte de conditions anatomo-pathologiques bien définies. Certains néoplasmes se localisent volontiers au voisinage de l'orifice urétéral ; celui-ci se trouve bientôt entouré de

toutes parts par la tumeur, si bien qu'il est impossible de le découvrir. Pour se rendre compte de sa perméabilité, au cours d'une autopsie, il faut, avec un entonnoir, verser de l'eau dans le conduit sectionné à une certaine distance de la vessie. On voit alors l'eau s'insinuer à travers les végétations néoplasiques et couler en nappe dans la vessie. On peut ainsi démontrer la perméabilité d'un uretère dont il est impossible de trouver l'orifice sans dissection préalable. Mais si l'on abrase la partie végétante de la tumeur, on arrive à le voir et même à le cathétériser. Il y a simple compression de l'ostium, gêne mécanique dans l'écoulement de l'urine, mais il n'y a pas encore de rétrécissement du conduit vecteur.

Dans le cas, au contraire, où le néoplasme infiltre la paroi vésicale autour de l'uretère, il peut amener une obstruction de l'organe, sans produire cependant aucune lésion dans sa cavité. C'est une sorte de virole néoplasique, qui étreint et entoure de toutes parts la portion vésicale de l'uretère et amène la diminution de son calibre. Ce mode d'obstruction a été bien étudié par Féré, qui apporte quelques observations à l'appui.

Enfin, le rétrécissement du conduit urétérique, dans la portion intra-vésicale, peut être consécutif à l'inflammation de la muqueuse vésicale, accompagnée d'épaississement de la paroi. Dans ce dernier cas, le rétrécissement dû à la cystite scléreuse n'est jamais très prononcé, alors que, dans les deux cas précédents, l'obstruction peut être à peu près complète.

On comprend très bien que les tumeurs malignes, en raison de leurs tendances proliférative et envahissante, déterminent beaucoup plus facilement ces lésions urétériques que les tumeurs bénignes. Ainsi, sur vingt-quatre cas où le rétrécissement de l'orifice de l'uretère est noté, je relève dix-neuf cas de tumeurs malignes sur cinq cas de tumeurs bénignes.

La compression ou le rétrécissement de l'ostium amène fatalement la dilatation de l'uretère en amont de l'obstacle. Cette dilatation peut atteindre le volume du petit doigt, de l'index et même le volume énorme de l'intestin grêle, du gros intestin. Les parois du conduit peuvent être plus minces qu'à

l'état normal. Ordinairement elles sont épaissies, fait expliqué facilement par la contraction du muscle de l'uretère qui tend à surmonter l'obstacle et par l'inflammation de ces parois (urétérite ascendante). Jamais dans ces cas le conduit n'est rectiligne; ordinairement il présente des bosselures, des dilatations ou des flexuosités qui l'ont fait comparer à l'intestin.

Le mécanisme de ces faits, notés dans un grand nombre d'observations, est facile à comprendre. L'arrivée incessante de l'urine dans le conduit, dont l'ostium a diminué de diamètre, amène la dilatation de son calibre et l'augmentation de sa longueur. C'est la gêne mécanique de l'excrétion qui oblige le conduit à se disposer de façon à contenir le plus possible de liquide. Les bosselures peuvent résulter de la dilatabilité inégale de la paroi, ou de l'hypertrophie musculaire partielle du fait de la contraction incessante du conduit (Féré). Beaucoup plus souvent, ce me semble, on doit incriminer la présence de brides fibreuses transversalement ou obliquement disposées qui limitent, sur certains points, le processus de la dilatation. En effet, si on sectionne l'uretère ainsi déformé, on trouve des rétrécissements dans sa cavité, dus à la présence d'épaississements fibreux de la paroi.

Dans une observation publiée par M. Launois, l'ectasie de l'uretère existait sans diminution du diamètre de l'orifice vésical qui était, au contraire, dilaté. On trouve d'autres cas de ce genre, mais d'habitude les deux uretères sont alors dilatés. L'ectasie, toutefois, prédomine d'un côté. Ces faits résultent également d'une gêne mécanique dans l'excrétion de l'urine, mais ici l'obstacle siège plus loin, au niveau de l'orifice de l'urèthre (rétention), ou dans la paroi vésicale elle-même dont le muscle est devenu atone.

La dilatation de l'uretère gagne le bassinet, les calices, et retentit bientôt du côté du rein qui s'atrophie, et peut être réduit à une coque, d'un centimètre à peine d'épaisseur, coiffant la tumeur liquide.

Dans une observation, l'uretère a atteint le volume énorme de l'estomac; dans celle de Reverdin, dont les pièces sont conservées au musée de l'hôpital Necker, la tumeur remontait

jusqu'au foie. Ce sont là, en somme, des lésions classiques de l'hydronéphrose, ou plutôt de la pyonéphrose.

La cavité du conduit urétérique présente parfois un aspect blanchâtre, et est indemne de lésions inflammatoires; mais l'inflammation est cependant un fait habituel. On y rencontre toutes les lésions de la pyélonéphrite avec abcès multiples dans les reins, épaississement de la paroi de l'uretère pouvant quelquefois dépasser un centimètre. On conçoit très bien que, dans ce cas, le rétrécissement du calibre de l'uretère est de règle, et peut être tel qu'il admette à peine un stylet de trousse dans sa cavité.

Lorsqu'on ouvre l'uretère, on trouve généralement une congestion intense de la muqueuse, avec des plaques hémorrhagiques et même des fausses membranes d'un blanc sale ou d'une couleur noirâtre. Ces lésions coexistent ordinairement avec des lésions analogues dans la vessie (cystite pseudo-membraneuse); les dernières sont très vraisemblablement les premières en date (urétérite et néphrite ascendante).

Les lésions urétériques peuvent être bilatérales ou bien unilatérales, soit que le néoplasme comprime un seul uretère, soit que, sans compression, l'inflammation n'ait gagné qu'un de ces deux conduits. Il y a même des observations dans lesquelles on a noté la dilatation d'un uretère coexistant avec le rétrécissement de l'autre.

C. — Lésions rénales.

La lésion habituelle que l'on rencontre du côté du rein, avec ou sans altération de l'uretère, est la néphrite mixte démontrée histologiquement. Vient ensuite la néphrite suppurée, avec abcès miliaires ou grandes cavités purulentes, puis enfin la néphrite interstitielle. Cette forme de néphrite doit être beaucoup plus commune qu'on ne le croit. En raison de sa marche insidieuse on doit toujours s'en défier, lorsqu'on se propose d'intervenir chirurgicalement. J'ai souvent vu des malades succomber en l'état de shok, à la suite

d'une opération, shok qui n'était dû qu'à une insuffisance rénale latente, aggravée par le traumatisme opératoire. Parmi les lésions rénales, je dois encore noter l'atrophie totale du rein malade (hydronéphrose), dont j'ai parlé plus haut.

Une lésion curieuse accompagne souvent la pyélonéphrite consécutive à la présence d'un néoplasme vésical. Cette lésion consiste en une accumulation de tissu graisseux entourant l'uretère, le rein et même la vessie.

Cette adipose périurétérique et périnéphrique n'est pas l'apanage exclusif des pyélites de ce genre; on la retrouve dans presque toutes les affections inflammatoires graves des voies urinaires. J'ai montré à la Société anatomique les pièces d'une malade atteinte de pyélonéphrite et de cystite calculeuses, morte dans un état de maigreur extrême, dont l'appareil urinaire était entouré d'une couche graisseuse qui dépassait par places deux travers de doigt. Cette lésion, que j'ai observée presque constamment à l'autopsie de malades ayant succombé à une néoplasie vésicale, n'est notée par aucun auteur. On peut la rapprocher jusqu'à un certain point de la surcharge graisseuse qui existe autour de certaines tumeurs de la mamelle.

Je ne pourrais insister plus longuement sur les lésions consécutives aux tumeurs vésicales, sans sortir de mon sujet. Avant de terminer l'énumération des lésions consécutives aux tumeurs de la vessie, je dois dire un mot de la fréquence des lésions rénales et urétériques.

Depuis longtemps, M. Guyon a posé cette règle : que les lésions des reins constituent une complication à laquelle échappent rarement les urinaires à une période un peu avancée de leur affection.

En ce qui concerne les tumeurs vésicales, Bazy et Pousson les placent sur la même ligne que les hypertrophies prostatiques et les affections calculeuses. M. Pousson a analysé les observations de tumeurs vésicales du registre de M. Guyon, et a relevé des lésions rénales dans la moitié des cas.

Prenant en bloc toutes les observations relatées dans mon Mémoire de 1886, nous trouvons la lésion rénale, avec ou sans lésions de l'uretère, notée dans quarante cas, chez des

malades dont l'autopsie a été faite complètement. Mais en dehors de ces cas, un bon nombre d'observations sont relatives à des tumeurs enlevées par l'opérateur et dans lesquelles, par conséquent, les lésions rénales ont pu passer inaperçues. Enfin, pour le reste, les auteurs, préoccupés de faire ressortir l'affection vésicale, ont complètement négligé de noter les lésions du rein ou de l'uretère. Si donc on voulait se baser sur une statistique très rigoureuse pour déterminer la fréquence des altérations rénales dans les tumeurs de la vessie, il faudrait ne tenir compte que des observations de néoplasmes vésicaux dans lesquelles l'intégrité ou l'altération du rein sont signalées. Dans ces conditions, voici les proportions énormes auxquelles on en arrive.

Observations	52
Intégrité du rein	12
Rein malade	40

En d'autres termes, le rein dans les affections néoplasiques de la vessie serait altéré soixante-seize fois sur cent. Pour mettre hors de doute une conclusion de cette importance, il faudrait des observations beaucoup plus nombreuses et surtout prises avec plus de soin. Mais, quelque exagérée qu'elle puisse paraître, cette proportion est en somme vraisemblable et pourrait bien répondre à la réalité des faits. Qu'on se représente un instant les causes multiples d'altération, la rétention d'urine continuellement menaçante, la compression de l'uretère, et l'on s'étonnera sans doute que le rein puisse résister à l'infection ascendante. Les lésions rénales des néoplasiques, à une période un peu avancée de la maladie, sont, à mon avis, beaucoup plus fréquentes que celles des calculeux ou des prostatiques. D'où cette conclusion pratique, qu'il faut y penser toujours lorsqu'on se propose d'intervenir chirurgicalement contre un néoplasme de la vessie.

Un fait intéressant qui ressort encore de l'analyse des observations de néoplasie vésicale avec lésion rénale, c'est que le rein gauche peut être *exclusivement atteint*, le droit ne

présentant que des lésions insignifiantes, ou bien, lorsque les deux reins sont malades en même temps, le gauche *est ordinairement plus affecté que le droit.*

Dans les quarante cas mentionnés plus haut, voici comment se distribuent les lésions rénales :

Nombre des cas	40	
Abcès miliaires ou gros abcès . .	15	(9 fois à gauche)
Kystes hydronéphrose	5	
Rein désigné volumineux. . . .	5	
Atrophie du rein et néphrite . .	15	

J'emploie ici les désignations qu'on trouve dans les observations. Ainsi donc la néphrite suppurative et la néphrite non suppurative sont de beaucoup prédominantes et se partagent également les 3/4 des cas.

Prenant en bloc les tumeurs bénignes d'une part et les tumeurs malignes d'autre part, on trouve :

Sur cas.		40
Affection des reins dans	tumeurs malignes. . .	29
	tumeurs bénignes. . .	11

La prépondérance des tumeurs malignes comme cause d'infection rénale n'a pas lieu de nous surprendre. Nous avons l'explication de ce fait dans la facilité avec laquelle la tumeur prolifère dans la vessie ; dans sa tendance à envahir l'uretère, dans son émiettement facile, source de produits putrilagineux qui favorisent la pullulation des microbes, etc.

En résumé, les lésions rénales sont très fréquentes dans les néoplasmes de la vessie. Elles attaquent les deux reins à la fois, tout en se rencontrant de préférence à gauche. Les tumeurs malignes leur donnent beaucoup plus souvent naissance que les tumeurs bénignes. Parmi les affections rénales, celles qu'on rencontre communément comme conséquence des néoplasmes vésicaux sont la néphrite suppurative et la néphrite non suppurative (néphrite mixte et néphrite scléreuse).

D. — Lésions d'autres organes.

On trouve mentionnées, dans un grand nombre d'observations, des lésions concomitantes, qui ne sont pas dues au développement du néoplasme dans la vessie, mais plutôt à l'âge des sujets qui en sont porteurs, ou bien à l'invasion microbienne d'un organisme infecté par la tumeur et épuisé par l'hémorrhagie.

Ainsi se trouvent notés l'hypertrophie prostatique, la dégénérescence graisseuse ou athéromateuse du cœur, l'athérome artériel, l'emphysème pulmonaire, la dégénérescence graisseuse du foie, des pneumonies hypogastriques ou des abcès du poumon, résultant probablement de l'infection purulente, consécutive à la néphrite ou à la cystite suppurée, etc. On peut encore mentionner, comme ayant un certain rapport avec la tumeur vésicale, des indurations de l'épididyme, avec ou sans épanchement dans la tunique vaginale (épididyme chronique), le varicocèle, des hémorrhoïdes internes ou externes. Enfin dans cinq cas, j'ai relevé la tuberculose pulmonaire ou rénale.

Néoplasmes rares de la vessie.

L'enchondrome, le lipome, l'angiome ont été trouvés dans la vessie. Je rapporte ici, sans commentaires, les différentes observations que j'ai rassemblées. J'ai tenu à les transcrire intégralement, pour faciliter les recherches de ceux qu'une bonne fortune favoriserait d'observations semblables.

1° Enchondrome. — Il existe deux observations d'enchondrome; l'une, relative à un enchondrome du bassin, qui avait envahi secondairement la vessie, appartient à Chalvet; l'autre,

rapportée par Béraud et Ordonnez, est relative à un enchondrome primitif de la vessie.

J'ai trouvé une troisième observation, relatée par Pfenninger, où un papillome vésical était accompagné de plusieurs tumeurs cartilagineuses du volume d'une amande.

Enchondrome du bassin. — Autopsie par M. J.-B. de Landeta, interne des hôpitaux. Examen microscopique par M. Chalvet.

. . . . . .

« Au n° 70 de la salle Sainte-Marthe, service de M. Richet, est couchée la nommée L..., blanchisseuse, âgée de trente-deux ans : c'est une femme maigre, d'une constitution faible, qui dit n'avoir eu jamais de maladies graves; du côté des parents on ne trouve pas d'affections semblables.

Elle entre à l'hôpital Saint-Louis le 1er mars 1861. Depuis trois mois, dit-elle, elle éprouve une grande fatigue au membre inférieur droit, même lorsqu'elle est au repos et assise; la station debout prolongée, la marche l'augmentent considérablement : parfois aussi elle éprouve dans la cuisse une douleur sourde.

Jamais d'élancements, jamais d'œdème avant son entrée.

L'examen de la partie malade fait constater d'abord une déformation du membre à sa racine. La région du pli de l'aine se trouve comblée en dedans par une tumeur très volumineuse, qui se prolonge dans la région interne de la cuisse en dedans, et dont les limites inférieures correspondent à l'extrémité inférieure du triangle de Scarpa; les limites supérieures, plus difficiles à circonscrire, se perdent d'un côté dans la fosse iliaque, de l'autre, dans l'intérieur du vagin : lorsqu'on pratique, en effet, le toucher vaginal, on voit que toute la partie latérale droite de cet organe est repoussée à gauche de la ligne médiane. La peau qui recouvre cette vaste tumeur présente sa couleur normale : elle n'est pas amincie et ne présente pas de dilatations vasculaires.

Lorsqu'on saisit la tumeur entre les deux mains on ne perçoit pas de battements et l'on ne reconnaît son adhérence profonde au pubis. Sa consistance est variable : dure et

presque osseuse au niveau du pli de l'aine, elle est un peu moins résistante en dedans, où elle est douée d'une élasticité assez marquée : on peut constater aussi que sa surface est inégale, qu'elle présente des bosselures à sa partie interne.

La portion qui fait saillie à l'intérieur du vagin est dure et présente une élasticité très grande. Les mouvements de l'articulation coxo-fémorale sont conservés.

Les fonctions de la vessie et du rectum s'exécutent parfaitement : il n'en est pas de même des fonctions utérines, la menstruation est suspendue depuis quelques mois.

MM. Richet et Denonvilliers, qui ont vu la malade, ont diagnostiqué une tumeur cartilagineuse des os du bassin. M. Richet n'a jamais eu l'idée d'opérer cette malade : il a prescrit des topiques et de l'iodure de potassium.

La malade garde le lit depuis son entrée : la tumeur fait des progrès évidents au-dessus du ligament de Fallope, et vers le milieu du mois de mars, le pied droit devient œdémateux; l'œdème gagne peu à peu tout le membre inférieur, les veines superficielles se dilatent, et dès lors il n'est plus possible de suivre le progrès de la tumeur à la racine du membre. Ceci se passe pendant les premiers jours d'avril : alors, les grandes lèvres s'œdématient, puis les parois abdominales, enfin le membre inférieur du côté opposé.

Pendant qu'on observait ces troubles locaux, l'état général de la malade s'aggravait. A son entrée, elle mangeait un peu, le sommeil n'était pas interrompu, l'iodure de potassium était toléré, mais cet état ne dura que quelques jours. Dans les derniers jours de mars, elle rejetait l'iodure aussitôt pris ; on le suspendit et l'on continua le vin de quinquina et le bordeaux. L'appétit finit par se perdre, ainsi que le sommeil ; le membre était le siège de douleurs sourdes, continues ; la malade devenait de plus en plus maigre.

Enfin, dans les derniers jours, l'appétit fut complètement perdu, la langue devint sèche, les gencives et les dents couvertes de mucus desséché. Le pouls était très fréquent, très petit, très mou. Les selles, qui avaient été normales pendant

tout le mois de mars et les premiers jours d'avril, devinrent diarrhéiques à la fin.

La mort survint le 17 avril. Autopsie le 19. La peau, nullement altérée, est légèrement distendue par la tumeur, sur laquelle elle glisse. Le tissu cellulaire sous-cutané est infiltré de sérosité ; l'aponévrose fémorale distendue et amincie forme la gaine la plus externe de la tumeur. Au-dessous, on voit les muscles couturier et moyen adducteur, très larges, aplatis, minces, infiltrés de graisse, soulevés par la tumeur et portés en avant et en dehors, leurs fibres présentent une coloration rose pâle.

Plus profondément et sur la limite externe de la tumeur, sont les organes contenus dans l'entonnoir crural, artères, veines et ganglions lymphatiques rejetés en dehors. L'examen de chacun de ces organes montre que l'artère est parfaitement saine, que les ganglions lymphatiques sont durs, nacrés et d'aspect cartilagineux. Quant à la veine fémorale, voici ce qu'on a remarqué : à partir d'un centimètre au-dessus de l'embouchure de la saphène interne, son calibre est rempli par une production très dure et élastique ; celle-ci ne se prolonge pas dans la saphène, mais en haut, elle se continue dans la veine iliaque ; au-dessous de cette production d'aspect cartilagineux, elle est vide dans une étendue de plusieurs centimètres et présente des caillots au niveau de la partie moyenne de la cuisse ; les parois sont épaissies en haut et présentent des stries longitudinales très apparentes.

Le pectiné et le petit adducteur profond forment une seconde couche musculaire présentant les mêmes altérations que la couche précédente ; on remarque de plus, dans leur épaisseur, des masses dures et d'aspect cartilagineux, et au niveau de l'insertion supérieure du pectiné on trouve ces petites masses renfermant de la matière calcaire. Enfin, le muscle grand adducteur forme la paroi postéro-interne de la tumeur.

Si l'on détache tous ces mucles, on ne tarde pas à voir que cette vaste masse morbide est formée par trois tumeurs dont la base répond au pubis et le sommet se perd dans l'épaisseur de la cuisse ; confondues par places à leur base, elles semblent

avoir écarté les muscles, en bas, pour se placer dans leurs interstices celluleux.

Examen de la tumeur. — A l'extérieur, écorce ostéo-cartilagineuse, avec prédominence de la portion osseuse : tout le reste a l'apparence du cartilage, mais la surface de la tumeur n'est pas unie ; dure et rugueuse en haut, elle est plus molle en bas, et interrompue par places par des vacuoles contenant une substance gélatineuse, tantôt jaunâtre, tantôt roussâtre. A la coupe, on voit à l'extérieur la substance osseuse dont nous avons parlé, criblée de trous ressemblant aux alvéoles d'une ruche.

La même disposition se remarque plus près du centre de la tumeur, où le tissu d'aspect cartilagineux prédomine. Enfin, dans l'hémisphère postérieur de la tumeur, la coupe présente un tissu nacré, résistant, criant sous le scalpel, à surface lisse, et que nous croyons être du cartilage de formation plus récente que celui qui existe dans l'hémisphère antérieur.

La dissection des organes contenus dans le bassin montre des altérations semblables dans l'épaisseur du muscle iliaque. Tout le tissu cellulaire graisseux situé au-devant de la vessie est induré, jaunâtre, présentant par places des points durs et élastiques.

La vessie, d'une capacité très grande, présente une hypertrophie considérable de sa tunique musculeuse : dans l'épaisseur de cette tunique, on voit des *arborisations de substances d'aspect cartilagineux, plus prononcées au niveau de son bas-fond;* là, existe une *masse* de plus de 2 centimètres d'épaisseur, entourant le col vésical, qui semble appartenir à la vessie d'un homme, à cause de cette disposition pathologique. Au niveau de la production sus-énoncée, la muqueuse vésicale est *hypertrophiée, dégénérée et présente des houppes rugueuses et dures.*

L'utérus et les ovaires présentent également des points durs moins élastiques et d'une consistance moindre que dans les autres organes. Nous verrons, dans l'analyse que nous a remise notre collègue M. Chalvet, quelle est la nature de cette altération.

Après avoir constaté toutes ces lésions, il fallait examiner les os du bassin où la tumeur prenait sa source. L'épine du pubis est tout à fait cartilagineuse à partir de cet endroit jusqu'à l'épine iliaque antéro-inférieure, l'os est réduit à une coque très amincie à sa partie postérieure, très friable. En avant, elle est remplacée par une substance jaunâtre, ressemblant à de la graisse, contenant un suc gélatineux ; le sourcil cotyloïdien est détruit en grande partie, et le cartilage de la cavité cotyloïde est réduit à une lame mince.

L'arrière-fond de cette cavité est transformé en matière graisseuse : aussi, pénètre-t-on facilement dans le bassin, une fois le cartilage traversé par le scalpel.

L'articulation n'est pas malade, le cartilage qui recouvre la tête fémorale présente une teinte ecchymotique, ce qui est dû à la vascularisation légère du tissu osseux sous-jacent. Pas de liquide dans l'articulation, dont la capsule fibreuse est intacte. Nous regrettons qu'il ne nous ait pas été permis de terminer l'examen anatomique : nous n'avons pu examiner l'état des différents viscères abdominaux et thoraciques, ni rechercher jusqu'où s'étendait la production cartilagineuse qui remplissait la veine iliaque. Voici la note que M. Chalvet a bien voulu nous communiquer : « Le corps de la tumeur est formé de *cartilage pur* dans la plus grande partie de son étendue : cependant, la substance fondamentale n'est pas homogène à l'œil nu, la coupe laisse voir des alvéoles irrégulièrement disposés. Les parois de ces alvéoles blanc nacré sont formées par un mélange de cellules cartilagineuses très confluentes, et de quelques rares faisceaux de tissu conjonctif : c'est dans ce point que j'ai trouvé quelques cellules ayant plusieurs couches de capsules.

Le contenu des alvéoles, d'une coloration plus jaune, est constitué par des cellules de cartilage à capsule unique et, pour la plupart, envahies par des gouttelettes graisseuses.

La matière fondamentale est également infiltrée de graisse, qu'un simple courant d'éther entraîne facilement, et, alors, les cellules apparaissent dans toute leur pureté ; une grande partie de la tumeur est envahie par l'élément calcaire. L'ossi-

fication s'est faite sous forme de fibres osseuses, séparées les unes des autres par des sillons qu'il est facile de voir à l'œil nu ; ces fibres osseuses, vues à quatre cents diamètres, sont formées par des séries de corpuscules osseux, tous allongés dans le sens de l'axe de la fibre et n'offrant que des traces de canalicules.

La veine crurale, dont la lumière est entièrement bouchée par le développement concentrique des parois, est également transformée en substance cartilagineuse, ayant subi les mêmes transformations que dans la tumeur.

L'artère crurale est parfaitement saine. Quant à la vessie, je n'ai trouvé que quelques cellules de cartilage remplies de graisse sur les parois d'un vaisseau très dur à la pression. Les parties également dures de l'utérus ne m'ont offert qu'un tissu conjonctif très condensé. »

Transformation cartilagineuse de la vessie chez un vieillard (Ordonnez) *(Société de Biologie. 1856).* — La pièce appartient à Béraud, l'examen microscopique à Ordonnez. Cette vessie ne présente rien d'anormal quant à son volume et à sa situation. Les parois sont résistantes, épaissies presque uniformément de près de 1 centimètre. A la coupe, on voit qu'elles sont constituées par un tissu gris blanchâtre demi-transparent, présentant des granulations qui, à l'œil nu, offrent l'aspect de grains de tapioca à demi cuits, et cet aspect est presque uniforme sur toute l'étendue de la paroi vésicale, mais cependant plus manifeste à la partie supérieure de l'organe.

Les uretères, très fortement dilatées dans toute leur étendue jusqu'à leur embouchure dans la cavité vésicale, permettent très facilement l'introduction du pouce : leurs parois très amincies ne présentaient que sur quelques points les éléments de la membrane muqueuse qui les tapissait.

L'examen du rein n'a pas été fait à cause de la décomposition cadavérique (?).

La vessie était remplie presque en totalité par une substance d'un brun jaunâtre transparent ressemblant à la gélatine qu'on retire des os et parsemée de petits flocons blancs.

La prostate présentait du côté droit une augmentation de volume assez notable, avec ramollissements par places, dus à la présence de noyaux tuberculeux dont les plus considérables atteignaient le volume d'un pois.

Quant à l'urèthre, M. Fauvel constata l'existence d'une fausse route au niveau de sa partie bulbeuse. Il existait une valvule au niveau de l'orifice intérieur de l'urèthre, qui explique la présence de la fausse route.

Microscope. — Une coupe faite par les points épaissis de la paroi vésicale nous fit voir qu'ils étaient formés en totalité par *une trame cartilagineuse* (cartilage vrai ou de la 3e variété). Cette trame n'était cependant pas formée par une substance fondamentale homogène sur tous les points, comme cela arrive pour les vrais cartilages nouveaux, mais bien par une trame homogène par places et présentant sur d'autres points l'aspect fibroïde, à fibres en général isolées, formant une espèce de charpente, c'est-à-dire de grandes mailles dans lesquelles se trouvaient une ou plusieurs cellules cartilagineuses. La disposition de ces fibres isolées au milieu d'une substance amorphe homogène, que nous avons rencontrée déjà plusieurs fois avec du cartilage d'origine pathologique, ne permet pas de confondre cette production avec la variété fibro-cartilage (4e variété).

Les cellules cartilagineuses de volume variable sont pourvues d'un noyau granuleux arrondi ou ovale en tout semblable aux noyaux des cellules normales du cartilage.

La matière gélatineuse, qui était contenue dans la cavité vésicale, examinée au microscope, était transparente, amorphe et *contenait un nombre infini de cellules cartilagineuses,* à tous les degrés de développement; de ces cellules, quelques-unes contenaient un noyau formé de fines granulations ; d'autres une ou deux gouttelettes graisseuses, et d'autres enfin étaient finement granuleuses dans toute leur étendue sans présenter aucune trace de noyau.

Les flocons blanchâtres qui nageaient dans cette substance gélatineuse étaient formés par des réseaux de tissus fibreux à grandes mailles, comme ceux qui ont été déjà signalés ; parmi

ces mailles, il y en avait qui contenaient déjà une ou plusieurs cellules cartilagineuses dans leur intérieur.

Ces cellules pouvaient être isolées de la substance semi-liquide qui leur servait de véhicule (et que je crois être le stroma du cartilage en voie de formation) par de l'eau distillée et de petites pressions exercées sur la plaque mince de verre qui recouvrait la séparation, ou par ces deux moyens combinés et l'addition d'acide acétique, qui coagulait en partie le véhicule ; alors, les pressions exercées sur la plaque faisaient échapper les cellules, et il était très facile de les étudier.

2° Angiome de la vessie. — Le premier qui fit mention de l'angiome vésical fut Broca, dans son traité des tumeurs (p. 211, t. II). Tous les auteurs font remarquer qu'il s'agit plutôt dans son cas d'un papillome très vasculaire.

Je considère au contraire, malgré l'imperfection de la description histologique et macroscopique, que ce cas pourrait bien appartenir à un angiome. La forme pédiculée de la tumeur plaiderait plutôt en faveur que contre l'idée d'un angiome. — La tumeur siégeait dans le bas-fond de la vessie.

Le cas de Langhans, bien que postérieur en date, a le mérite d'une description histologique parfaite. En voici la traduction : (Langhans. — *Arch. Virchow,* LXXV-291-1879.) — (*Cavernoser Tumor der Harnblase. Tod durch Verblatung.*) : « Homme, dix-neuf ans. Ce malade avait des hématuries périodiques tous les ans au printemps, qui duraient huit à quinze jours ; il mourut après une hématurie de dix jours.

L'examen de la vessie montre que les couches muqueuse et sous-muqueuse sont transformées par places en tissu caverneux. Le noyau le plus gros se trouve sur la paroi postérieure, près de l'abouchement de l'uretère gauche : il a 3 ou 4 centimètres de diamètre et est surmonté de petits nodules de 2 à 3 millimètres. A droite existe aussi un noyau de 2 centimètres de long sur un 1/2 centimètre de large ; puis, on voit encore un noyau plus petit.

Le tissu caverneux a une épaisseur qui va jusqu'à 6 millimètres. Les vaisseaux sont réduits à leur endothélium. Les

travées fibrillaires renferment sans doute des fibres musculaires lisses.

M. Albarran a décrit un cas également démonstratif chez un homme de soixante-quatre ans : la tumeur était sessile et située entre les deux uretères.

3° Lipome de la vessie. — En faisant des recherches dans les bulletins de la Société anatomique, j'ai trouvé trois cas de lipome de la vessie, dont aucun des auteurs qui ont écrit sur la vessie n'avait fait mention.

Je les rapporte ici en faisant remarquer que le néoplasme présentait la même apparence dans les trois cas. Il s'agissait de petites saillies mollasses, élastiques, jaunâtres, dont le tissu était composé de globules graisseux. Robin et Broca firent, chacun de leur côté, l'examen histologique et arrivèrent à la même conclusion.

Sée. (*Soc. anatomique*, 1852 : p. 39.) — Sée présente une vessie dont la face interne est parsemée de petites granulations blanchâtres : on n'a trouvé aucune trace de tubercules dans aucun autre organe.

Broca, qui a vu la pièce, soutient que ces granulations sont composées « de petits amas de globules gras, à en juger par deux autres cas, dont il a fait l'examen microscopique avec Robin.

Barth. (*Soc. anatomique*, 1850 : p. 58.) — Barth présente la vessie d'une femme morte d'hémorrhagie protubérantielle : « La muqueuse de cette vessie présente une multitude de petites saillies opaques, grosses comme des graines de millet, assez molles et d'un blanc jaunâtre : la pression les affaisse, mais elles reprennent aussitôt leur forme hémisphérique ; elles ressemblent beaucoup aux follicules clos de l'intestin dans certaines maladies. »

Broca est chargé d'examiner la pièce au point de vue histologique. « Par une coïncidence heureuse, dit-il, M. Robin venait de recevoir une autre vessie entièrement semblable à celle de M. Barth et nous avons fait ensemble sur les deux pièces des

observations identiques. Les petites saillies qui simulaient des follicules étaient exclusivement dues à l'accumulation de graisse dans l'épaisseur de la muqueuse. En étudiant la surface interne des cavités qui contenaient ces petites collections, il nous a été impossible de découvrir la moindre trace d'épithélium qu'on trouve dans les véritables follicules clos; le microscope n'a pas laissé le moindre doute sur ce point. »

4° Lymphadénome. — Murchison relate (*Transact. of the Pathological Society*, 1869, t. XX), l'observation d'un malade atteint de lymphadénome généralisé, dans la vessie duquel on trouva des tumeurs sessiles implantées sur le trigone vésical ; l'examen microscopique montra que la tumeur de la vessie était un lymphadénome semblable à celui qui existait dans les autres organes.

5° Syphilome. — Barth communiqua en 1848 l'observation d'un malade qui présentait un ulcère perforant au niveau de son bas-fond vésical ; cet ulcère fut considéré comme une gomme suppurée, à cause des antécédents du malade et des lésions syphilitiques concomitantes qu'on trouva chez lui.

QUATRIÈME SECTION

SYMPTOMES

EXAMEN CLINIQUE DU MALADE

Plus que toute autre affection des voies urinaires, la néoplasie vésicale exige un rappel minutieux du passé pathologique du malade et de l'évolution de son mal. Dans la généralité des cas, et pour qui sait diriger un interrogatoire, le diagnostic d'une tumeur et de sa localisation dans la vessie peut être fait, avant toute exploration, sur la simple interprétation des symptômes fonctionnels et, en particulier, de l'hématurie. Sans anticiper sur la description des symptômes, je montrerai comment le malade doit être interrogé, comment il doit ensuite être exploré. Au cours de ces recherches, en vue de la diagnose, le médecin devra se préoccuper principalement de la constatation de trois phénomènes morbides : l'hématurie, les troubles fonctionnels, l'existence d'une tumeur dans la cavité vésicale.

En 1886, M. le professeur Guyon et moi avons publié un *Carnet clinique des voies urinaires*, qui, *malgré tout*, constitue le meilleur questionnaire à suivre pour ne rien omettre dans

l'examen d'un cas de tumeur de la vessie ou de toute autre affection simulant la néoplasie vésicale. Nous nous guiderons sur ce carnet pour l'interrogatoire du malade.

Antécédents héréditaires. — Quoi qu'on en ait dit, la recherche des antécédents héréditaires a son importance ; elle peut déceler quelque tare, militant en faveur d'une néoplasie, ou appuyant au contraire l'hypothèse d'une autre affection, telle que la tuberculose.

Le néoplasme de la vessie n'est pas héréditaire, en tant que localisation à cet organe. On peut cependant trouver chez les ascendants ou les collatéraux, une affection néoplasique quelconque. J'ai plusieurs fois observé ce fait. On doit encore interroger l'hérédité, au point de vue de l'arthritisme. Les sujets de souche arthritique, ainsi que les travaux de mon maître M. Verneuil, l'ont bien démontré, constituent un terrain favorable au développement des néoplasmes.

Antécédents personnels. — Ils doivent surtout concerner les affections vénériennes, et en particulier la blennorrhagie invétérée, accompagnée de manifestations cystiques arrivant à simuler une tumeur vésicale.

Début. — C'est en interrogeant le malade sur le début de son affection, qu'on s'efforcera d'obtenir une description aussi détaillée que possible de son hématurie, s'il y a lieu. On lui demandera de préciser l'époque où elle s'est montrée pour la première fois, la durée de ses apparitions, celle des périodes d'accalmie, la couleur, le degré de transparence des urines dans ces intervalles, etc. On insistera sur les modalités de cette hématurie : le sang était-il mélangé à l'urine? Les dernières gouttes étaient-elles plus rouges? Le malade a-t-il rendu des caillots, ou bien de petites coagulations filamenteuses ou de forme irrégulière? L'hématurie était-elle influencée par le repos ou le mouvement, par les médicaments ou le régime? Dans quelles conditions a-t-elle disparu et comment est-elle revenue?

Dans les *intervalles* des hématuries, l'urine est-elle restée de couleur normale et transparente? N'y a-t-on pas remarqué un dépôt pulvérulent? Le malade, au moment des crises hématuriques ou dans les intervalles, n'a-t-il pas rendu des parcelles de « chair morte »?

Douleur. — Le symptôme douleur sera ensuite l'objet d'une enquête particulière. Les hématuries étaient-elles douloureuses? La douleur se montrait-elle à l'occasion de l'émission de caillots, et dans le cas contraire, à quel moment de la miction se produisait-elle? Quel en était le siège précis, le rein, la vessie ou la verge?

Sychnurie, Polyurie. — Ces deux symptômes serviront surtout à éliminer la tumeur vésicale en faveur de la cystite, à moins qu'ils ne conduisent à chercher un néoplasme du col.

Dans l'évolution clinique de la maladie, on ne manquera pas de noter s'il y a eu des symptômes de cystite ou d'empoisonnement urineux.

Tous ces renseignements une fois recueillis, on procèdera à l'*examen physique*.

Urines. — On fera uriner le malade dans trois verres pour rechercher l'hématurie terminale; l'urine servira ultérieurement à un examen microscopique conduit comme il sera dit au chapitre *Urologie*.

On explorera successivement les organes génito-urinaires : reins, uretères, verge, et enfin vessie.

Examen de la vessie. — Le malade est couché, un coussin sous le siège, les *cuisses et les jambes dans l'extension*. Avec toute l'asepsie voulue, on introduira jusqu'à la vessie l'*explorateur olivaire*, en notant les sensations fournies au passage par l'urèthre et la prostate. On recourra ensuite à la *sonde de Nélaton*. Si le malade vient d'uriner et que cependant la sonde donne issue à une quantité notable de liquide, on saura être en présence d'une rétention incomplète d'urine.

Après avoir lavé la cavité vésicale à l'eau boriquée tiède, on cherchera à déterminer le saignement de la vessie « l'hématurie provoquée ». La sonde étant alors retirée, on recueillera dans un verre conique l'urine qu'elle renferme, les caillots ou fragments qui adhèrent à ses orifices. Les urines, les produits de lavage de la vessie comme de la sonde seront l'objet d'un examen microscopique.

La vessie une fois vidée, on pratiquera le *toucher rectal,* d'abord seul pour constater l'état de la prostate, puis combiné à la *palpation abdominale* pour reconnaître l'épaississement de la paroi vésicale ou l'existence d'un néoplasme.

Le chirurgien, parvenu à ce degré d'information, est, dans bien des cas, en mesure de poser un diagnostic assez précis, même au point de vue opératoire, sans qu'il soit besoin de recourir à l'*exploration instrumentale*. Toutefois, cette exploration est généralement nécessaire pour juger de l'opportunité de l'intervention et des résultats qu'on doit en attendre. Il est bon de remettre l'examen avec des instruments rigides à une séance ultérieure, pour échapper à la tendance aux hémorrhagies, toujours plus grande après les manœuvres exploratrices.

Si, malgré tout, le diagnostic restait hésitant, il faudrait attendre une nouvelle occasion propice d'examiner la vessie, surtout à l'aide du cystoscope, et, en cas de nouvel insuccès, pratiquer sans retard, à mon avis, la *taille exploratrice*.

I

SYMPTOMES

Les tumeurs de la vessie se révèlent cliniquement par deux groupes de signes physiques et fonctionnels, d'importance à peu près égale, et pouvant dans certains cas conduire

séparément au diagnostic. Je me propose de faire plus loin une étude approfondie de chacun de ces signes en le considérant depuis l'époque de son apparition ; cela me dispense d'insister longuement ici sur le début de la maladie.

A. — DÉBUT

La première manifestation d'une néoplasie vésicale est généralement l'hématurie. Il ne faudrait point cependant s'exagérer la fréquence ni l'importance de ce symptôme. D'abord il paraît rare chez l'enfant (Phocas) ; et même quand il s'agit de tumeurs vésicales chez l'adulte, il est à remarquer, surtout dans les observations faites à l'étranger, combien on parle souvent, en tant que début, d'irritations vésicales, de dysurie, de mictions douloureuses, bref, d'un ensemble de phénomènes rappelant plus ou moins la symptomatologie de la cystite.

Comme il était très important d'établir rigoureusement le mode de début des tumeurs de la vessie, surtout en vue du diagnostic, j'ai résumé en un tableau 185 cas de tumeurs, dans lesquels le premier symptôme fonctionnel, ainsi que la nature histologique du néoplasme, se trouvent notés.

Je fais remarquer que dans le calcul suivant, (V. Fig.), je n'ai pas fait entrer les cas ayant débuté à la fois par l'hématurie et la cystite, par la rétention, la douleur, les urines troubles. Si j'en avais tenu compte, la cystite aurait gagné en proportion, sans toutefois, je le répète, diminuer l'importance de l'hémorrhagie.

TABL. I.

SYMPTOME DE DÉBUT	CARCINOME et ÉPITHÉLIOMA	SARCOME et MYXOME	PAPILLOME	AUTRES TUMEURS bénignes.
Hématurie.	78	4	42	15
Cystite	26	1	4	—
Hématurie et Cystite	5	—	2	2
Rétention d'urine. .	1	—	—	1
Douleur.	2	—	—	—
Urines troubles . .	2	—	—	—
TOTAL des cas . .	114	5	48	18

Ce tableau fournit des résultats vraiment surprenants et d'une grande utilité pour le diagnostic. Ainsi l'hématurie est incontestablement le premier signe révélateur de la néoplasie; mais la cystite se trouve constituer le premier symptôme dans un certain nombre de cas, comprenant surtout les tumeurs épithéliales. Le carcinome et l'épithélioma débutent par la cystite dans le quart des cas environ; vient ensuite le sarcome, puis le papillome. Quant aux autres tumeurs bénignes, jamais elles ne présentent ce mode de début. Malheureusement le nombre des observations n'étant pas très considérable pour toutes les espèces de tumeurs, j'ai dû établir un pourcentage qui fournit les graphiques suivants :

Tabl. II, III, IV, V.

CARCINOMES ET ÉPITHÉLIOMAS

Cystite 25 °/₀ des cas. Hématurie.

SARCOMES ET MYXOMES

Cystite 20 °/₀. Hématurie.

PAPILLOMES

C. 8 °/₀. Hématurie.

AUTRES TUMEURS BÉNIGNES

Hématurie.

Les conclusions qui ressortent de ce tableau sont les suivantes :

1° La tumeur de la vessie se trahit ordinairement par l'hématurie.

2° Les tumeurs d'essence bénigne ne présentent comme symptôme de début que l'hématurie, le papillome excepté, qui se manifeste 8 fois sur 100 cas par la cystite.

3° La cystite ouvre souvent la scène clinique en cas de tumeurs malignes, et d'autant plus fréquemment que la tumeur est plus maligne dans son essence.

4° Enfin la cystite constitue le premier symptôme de la maladie, par ordre de fréquence décroissante : dans les carcinomes et épithéliomas (25 °/₀ des cas), dans le sarcome et le myxome (20 °/₀ des cas), puis dans le papillome (8 °/₀ des cas.)

Une anomalie aussi grave qu'un pissement de sang n'a pu

laisser le malade indifférent; aussi les souvenirs de ce dernier sont-ils toujours précis sur l'époque et les circonstances où elle s'est produite. L'hématurie est ordinairement un mode de début éloigné : après une courte apparition, elle cesse brusquement. Tout symptôme du côté de la vessie a disparu; le malade rend, sans ressentir aucun trouble fonctionnel, des urines incolores et limpides. Ce n'est que plusieurs mois plus tard que l'hématurie se manifeste de nouveau.

Plus rarement, la tumeur de la vessie se manifestera d'abord par une rétention ou une incontinence d'urine. Le premier de ces symptômes peut avoir pour cause la formation de caillots obstructeurs dans une vessie saignant abondamment; dans ce cas, c'est encore l'hématurie qui a ouvert la scène. D'autres fois, la rétention sera le fait d'une contraction spasmodique et passagère du col envahi par le néoplasme. Quant à l'incontinence, elle ne s'explique que par l'insinuation de la tumeur dans le canal de l'urèthre; mais alors, comment pourrait-elle constituer le symptôme initial? Comment l'enclavement du néoplasme n'aurait-il été précédé d'aucun autre signe fonctionnel, d'aucune hématurie? Si le malade (et ce sera presque toujours une femme ou une fillette) n'accuse au début de sa maladie aucun autre trouble qu'une incontinence d'urine, on ne devra donc accepter ses allégations que sous bénéfice d'inventaire. Lorsqu'il s'agit d'une fillette, on admettra donc que les premiers symptômes ont réellement passé inaperçus, et que l'attention n'a été attirée vers les voies urinaires que par l'écoulement continu de l'urine, ou même par l'apparition d'une tumeur polypoïde à l'orifice de l'urèthre. Ces cas, du reste, sont suffisamment rares pour qu'on puisse négliger ce mode de début.

En résumé, la tumeur de la vessie peut débuter symptomatiquement de deux manières : le plus souvent par l'*hématurie*, telle que nous allons la décrire; plus rarement par des *troubles de la miction* dont l'ensemble rappelle de près ou de loin le tableau de la cystite.

Quant à préciser la période d'état de la maladie, cela est absolument *impossible*. On verra plus loin par quelles péripéties bizarres

peuvent passer l'hématurie, symptôme capital, et les autres manifestations des tumeurs vésicales. On pourra se convaincre que ni le mode d'évolution ni l'intensité des symptômes, ni l'apparition d'une complication ne peuvent être considérés comme toujours en rapport avec une aggravation parallèle de la néoplasie. En pratique, on regarde la période d'état comme établie à partir du moment où le malade se décide à consulter un médecin.

Cette impossibilité de fixer une durée à l'évolution du début est liée à l'ignorance où nous sommes des causes qui la précipitent parfois brusquement. C'est ainsi que tel symptôme, particulièrement l'hématurie, peut, sans raison visible, soit dès le commencement, soit très longtemps après, acquérir tout à coup des proportions menaçantes. De même, on verra une tumeur évoluant jusque-là avec un appareil symptomatique modéré, s'aggraver rapidement, présenter des complications redoutables, à la suite, par exemple, d'une exploration des plus simples de la part du chirurgien.

Ces restrictions étant faites, on peut dire qu'assez généralement, à mesure qu'on s'éloigne du début, l'hématurie présente des rémissions de moins en moins longues; les crises reviennent plus fréquentes, et le malade est obligé de recourir au médecin. Autrement dit, la période d'état est souvent constituée par l'aggravation du symptôme hématurie.

Je n'insiste pas davantage sur les modes de début de la néoplasie vésicale. Je reprendrai plus loin, dans le chapitre consacré à la marche de l'affection, l'étude de la succession des symptômes. Il convient de donner d'abord une description complète de chacun d'eux en particulier.

B. — HÉMATURIE

L'hématurie peut présenter dans les tumeurs vésicales trois modalités distinctes :

1° *L'hématurie proprement dite,* celle que j'appellerai *typique,* c'est-à-dire l'émission d'urines sanglantes, plus ou moins colorées, mais où la présence du sang se reconnaît immédiatement, à l'œil nu.

2° *L'hématurie en caillots*, petits, très particuliers, bien différents de ceux qui peuvent accompagner l'hématurie ordinaire.

3° *L'hématurie torpide,* à peine décelée par la coloration du liquide, ou parfaitement incolore, mais où la présence des globules rouges est reconnaissable au microscope.

J'examinerai successivement ces trois modalités, en y joignant un paragraphe spécial sur le *saignement provoqué de la vessie.*

1° Hématurie typique.

L'émission inopinée d'urines sanglantes est, habituellement, le premier symptôme par lequel se manifeste la néoplasie vésicale.

Rarement une affection bien caractérisée de la vessie ou bien de simples phénomènes d'irritabilité de l'organe, tels que la sychnurie, une miction douloureuse, une rétention d'urine, auront précédé l'hémorrhagie. Plus rarement encore, celle-ci aura suivi l'expulsion spontanée d'un fragment détaché d'une tumeur silencieusement développée dans la vessie. Dans la généralité des cas, l'hématurie apparaît brusquement, en pleine santé apparente ; *aucun prodrome ne permet de la prévoir* ; *aucune condition déterminante ne paraît nécessaire à sa production.*

Tel malade se met à uriner du sang au cours de la journée; tel autre au réveil, ou bien au milieu de la nuit, sans que rien n'explique ce phénomène inquiétant.

Fréquemment, on le verra survenir à la suite d'une fatigue banale, d'un voyage, d'une marche prolongée, d'une course à cheval, d'un simple effort. Dans quelques cas, c'est un sondage fait dans les meilleures conditions qui aura provoqué l'émission d'urine sanglante. Mais, encore une fois, aucune de ces conditions n'est indispensable pour que l'hématurie ait lieu, et la spontanéité est précisément l'une de ses particularités les plus caractéristiques. Il est à noter, du reste, que l'abondance du sang dans l'urine n'est nullement en rapport avec l'importance ou la futilité de la cause supposée provocatrice de l'hémorrhagie.

Généralement, la première hématurie cesse au bout de quelques jours, ou même de quelques heures, et une période plus ou moins longue lui succède, pendant laquelle les urines se montrent absolument claires, *qu'il y ait ou non des phénomènes d'irritabilité vésicale.*

Cette période ne dure, le plus souvent, que peu de jours ou quelques semaines, mais elle peut se prolonger pendant des mois et même des années. C'est ainsi que M. Guyon a cité dans ses cliniques (*Tumeurs de la vessie*, p. 237) des cas où la suspension de l'hématurie s'était maintenue trois et cinq ans. M. Albarran a observé onze années, Hutchinson dix-neuf et Bazy (cité par Albarran) jusqu'à vingt-huit années d'interruption. Chez une de mes malades, examinée aussi par le professeur Guyon, des hématuries et d'autres symptômes vésicaux s'étaient manifestés vingt ans auparavant et avaient exigé un traitement d'un mois.

Ces cas à évolution longue sont à retenir; ils nous serviront à démontrer la transformation des tumeurs bénignes en tumeurs malignes.

Plus rarement on voit les urines se montrer d'emblée continuellement sanglantes, et conserver tous les jours, sans interruption, à peu près la même coloration. Le malade a une hématurie unique du commencement à la fin de sa maladie.

Tel celui observé à Necker (V. Guyon, 2e vol. p. 220) dont l'hématurie, datant de quatre mois, ne cessa que le jour où il fut opéré.

L'hématurie, une fois définitivement établie, offre des caractères constants et presque pathognomoniques :

Elle se reproduit tous les jours avec une désespérante ténacité. Aucune médication, aucun régime, aucune condition hygiénique ne peut en enrayer la marche. Vainement les malades garderont le repos absolu ; inutilement on recourra aux hémostatiques les plus efficaces dans d'autres hémorrhagies. Parfois même le repos, loin d'être favorable, semble provoquer une perte de sang plus abondante. Le décubitus dorsal, le sommeil favorisent, en général, la congestion des organes malades, notamment de ceux contenus dans la cavité pelvienne; l'hématurie s'accroît, dans ces conditions, par le même mécanisme que la dysurie des prostatiques, par exemple, laquelle, comme on sait, se manifeste surtout le matin, en raison de la stase veineuse dont la prostate est le siège pendant la nuit.

L'hématurie se montre indifféremment à toute heure de la nuit ou du jour et les urines restent constamment colorées, à quelques variations près dans la nuance.

Malgré cette opiniâtre ténacité, il est habituel de la voir, à un moment donné, disparaître *brusquement,* sans qu'on sache pourquoi. Les urines redeviennent claires ou demeurent à peine teintées pendant un certain nombre de jours. Malheureusement, cette période d'accalmie est bientôt interrompue par une hématurie nouvelle, qui se continue avec l'habituelle monotonie. L'accalmie peut, d'ailleurs, être beaucoup plus courte ; d'un jour à l'autre ou dans le cours de la même journée, on verra les urines rester sensiblement claires, pendant plusieurs heures, puis redevenir sanglantes. Pour répéter des expressions heureusement trouvées (Féré-Guyon), l'hématurie des néoplasiques a une allure absolument *capricieuse :* ses apparitions et disparitions subites semblent véritablement *tenir de la féerie.* On verra plus loin, au chapitre consacré à la pathogénie, l'explication que je propose de ces singulières particularités.

Indépendamment de ces *variations brusques* de l'hématurie, on comprend qu'il en existe d'autres simplement subordonnées à la proportion du sang épanché. C'est ainsi que, chez le même malade, suivant le moment de la journée, parfois même d'une miction à l'autre, les urines peuvent être très diversement colorées et parcourir ainsi toute la gamme entre le rouge le plus intense et la teinte à peine rosée. On conçoit enfin que, suivant l'abondance et l'ancienneté de l'hémorrhagie, l'urine présentera un ton plus ou moins foncé.

Habituellement, le sang est intimement mélangé à l'urine, et le liquide rendu est uniformément coloré, lorsqu'on l'examine immédiatement après la miction. Si le sang y est abondant et récemment épanché, l'urine est d'un rouge vif, ou même d'un rouge brique. Lorsque le sang a séjourné quelque temps dans la vessie, il subit des transformations qui font prendre à l'urine une teinte d'un rouge noirâtre. Les urines contenant peu de sang sont simplement rosées ou d'une couleur de lavure de chair.

Si, au cours d'une miction, on fait uriner le malade dans trois vases successifs, on obtient des liquides différemment colorés. Les dernières portions sont toujours plus fortement teintées ; parfois même, à la fin, le malade urine du sang pur.

En laissant l'urine reposer dans un vase, la masse solide du sang ne tarde pas à gagner la partie inférieure qui se montre ainsi fortement colorée alors que la partie supérieure s'éclaircit, tout en restant plus ou moins rouge. Il peut de la sorte se former des coagulations sanguines, de forme indéterminée, de volume variable, bien différentes de celles qui prennent naissance avant la miction.

Caillots. — L'hématurie proprement dite peut cependant s'accompagner d'émission de caillots nés dans la vessie. Ces caillots sont tantôt informes, petits, filamenteux ou arrondis ; tantôt, se moulent dans l'urèthre et offrent un aspect lombricoïde assez analogue à celui des caillots formés dans l'uretère.

Lorsqu'ils sont petits, ils traversent le canal de l'urèthre sans provoquer de phénomènes douloureux. Plus ordinaire-

ment leur émission est assez pénible, et la douleur qu'ils occasionnent est en rapport avec leur grosseur. Lorsque cette dernière dépasse notablement le calibre de l'urèthre, la miction devient alors extrêmement difficile ; il peut même se produire de la rétention d'urine, avec tous les phénomènes qui caractérisent ce syndrome, au point que l'emploi du cathéter et les lavages répétés de la vessie deviennent indispensables.

J'ai observé avec M. Guyon un malade présentant une anurie absolue et chez lequel la vessie remontait à mi-chemin du pubis à l'ombilic. M. Guyon était sur le point de faire la taille d'urgence, lorsque, procédant d'abord à un lavage méthodique et prolongé de la vessie, nous réussîmes à délivrer le malade. — M. Albarran rapporte un cas analogue où la vessie avait atteint l'ombilic. Il est cependant des conditions où la taille d'urgence devient inévitable. Je préciserai plus loin ces conditions, en parlant des indications de la taille dans les tumeurs de la vessie.

Les caillots accompagnent habituellement des urines sanglantes. Cependant, on peut, après une hématurie, rencontrer des caillots d'ancienneté variable, quelquefois même entièrement décolorés, et qui sont rendus avec des urines à peu près ou absolument claires. La nécessité de pratiquer l'examen microscopique des urines s'impose donc lorsqu'un malade, ayant présenté une hématurie antérieure, émet actuellement des caillots reconnaissables.

Les urines sanglantes, lorsque la vessie n'est pas enflammée, n'offrent pas d'odeur spéciale bien sensible. Lorsque au contraire le sang a séjourné quelque temps dans un réservoir urinaire atteint de néoplasie compliquée de cystite, il subit une décomposition qui communique aux urines une odeur repoussante. Les anciens attachaient une grande importance à cette fétidité : elle leur servait à établir le diagnostic de « fongus malins de la vessie ». Nous savons aujourd'hui que les urines fétides, tout en ayant une certaine signification, sont absolument insuffisantes pour l'établissement du dia-

gnostic. Des tumeurs quelconques, malignes ou bénignes, peuvent s'accompagner d'urines présentant une odeur « cadavéreuse ». Celle-ci est en rapport, non avec la nature de la tumeur, mais avec l'intensité de la cystite concomitante, la durée du séjour du sang épanché dans le réservoir urinaire, enfin le degré de putréfaction du néoplasme.

Telle qu'elle vient d'être décrite, l'hématurie constitue un symptôme d'une valeur séméiologique considérable, permettant à lui seul de poser le diagnostic de tumeur vésicale, si l'examen du rein et l'exploration de la vessie au point de vue des calculs sont restés négatifs. Jamais la cystite simple, la cystite tuberculeuse ni une autre affection quelconque de la vessie ne donnent lieu à des hématuries présentant cette forme particulière, cette allure toute spéciale. De plus c'est un symptôme à peu près constant. Il est bien peu de tumeurs de la vessie qui, arrivées à une certaine phase de leur développement, ne s'accompagnent pas d'hémorrhagies. Un cas d'Ashuret est resté classique à cet égard : le malade mourut sans avoir présenté une seule hématurie. Caudmont et Reunet rapportent deux faits où le symptôme n'apparut que très tardivement, presque aux approches de la mort. Il existe encore quelques autres faits analogues. Dans les cas très rares d'absence de mictions sanglantes, comme dans ceux où l'hématurie se montre plus ou moins fréquente, on voit figurer aussi fréquemment les tumeurs bénignes que les tumeurs malignes. Ce serait donc une grande erreur de croire qu'on peut juger du degré de malignité d'un néoplasme vésical d'après la fréquence ou l'intensité des hématuries qui l'accompagnent.

Évolution de l'hématurie. — En décrivant l'hématurie, j'ai montré à quelles variations elle était soumise. Il importe de préciser l'évolution du symptôme.

On doit distinguer à ce point de vue deux classes d'hémorrhagies vésicales : 1° Les hématuries présentant des interruptions de plusieurs jours ou de plusieurs mois pendant lesquels les urines restent claires ; 2° les hématuries continues, persistant sans aucune rémission. Cette distinction est capitale

pour le pronostic, la cachexie finale étant beaucoup plus précoce dans les cas de la seconde catégorie.

On pourrait encore grouper dans une troisième classe des néoplasies vésicales ayant donné lieu à une première hématurie, laquelle a disparu, sans laisser trace de manifestation morbide pour revenir ensuite, plusieurs années après, et s'établir cette fois définitivement. Mais dans ces cas un diagnostic rétrospectif est bien difficile à poser : s'agissait-il d'une affection étrangère à la néoplasie pouvant avoir établi un lieu de moindre résistance favorable à l'éclosion ultérieure de la tumeur, ou bien celle-ci date-t-elle réellement de la première hématurie? Le champ reste ouvert aux hypothèses, et la dernière n'est certes pas la plus probable. Quoi qu'il en soit, la clinique démontre que la première catégorie embrasse la presque généralité des faits.

Tantôt l'hématurie cesse brusquement, tantôt sa décroissance est graduelle. Dans les deux cas, le sang reparaît de temps à autre, mais avec moins de persistance et d'intensité. La disparition définitive de l'hémorrhagie vésicale ne se produit guère que dans les dernières semaines de la maladie; loin de constituer un symptôme de bon augure, il faut redouter qu'elle ne soit le prélude de la mort.

J'ai remarqué parfois que l'arrêt de l'hématurie coïncidait avec l'envahissement du col par le néoplasme, entraînant la paralysie du sphincter et par suite l'incontinence, surtout chez la femme. Cet envahissement agirait, exactement comme la taille, en supprimant les contractions de la vessie.

2° Hématurie en caillots.

Pour que l'expulsion de caillots dans les urines constitue une forme distincte d'hémorrhagie, à signification clinique spéciale, il importe qu'elle soit indépendante d'une miction colorée, tout au moins d'une hématurie typique récente.

Le plus souvent, les caillots se montrent dans l'intervalle de deux grandes hémorrhagies. Ils les relient en quelque sorte, l'une à l'autre, et représentent la continuation de l'hématurie sous une forme larvée.

Dans d'autres cas, beaucoup plus rares, les caillots apparaissent en dehors de toute émission d'urine colorée. Ils résument, à eux seuls, tout le saignement du néoplasme vésical. L'explication du fait est facile. Le sang, épanché en petite quantité, est emprisonné par les anfractuosités et les villosités de la tumeur et se coagule sur place, pour être ensuite expulsé sous forme de petits caillots. On les distingue facilement dans l'urine claire ou rendue plus ou moins louche du fait de la cystite. Ils nagent dans le liquide et sont quelquefois assez abondants pour former, en se déposant, une couche peu épaisse au fond du vase. Ils se présentent sous forme de stries, de filaments, de vermicules rouges, de nuances diverses, semblables à des tronçons de fil, parfois plus épais en leur milieu ou renflés à leurs extrémités.

D'autres fois, ce sont des filaments blancs rappelant ceux de l'uréthrite postérieure. Ils peuvent être extrêmement petits et visibles seulement à la loupe ou au microscope. Ces filaments sont formés de fibrine emprisonnant des globules sanguins, dépouillés de leur matière colorante à la suite d'un séjour prolongé dans la vessie à la surface de la tumeur, dont les irrégularités les protégeaient contre l'action expulsive des mictions. Entre les rouges et les incolores, il n'y a donc qu'une différence d'âge.

En les étudiant au microscope, il m'est arrivé plus d'une fois de découvrir à leur surface des cellules épithéliales, ou même des fragments de néoplasme qui leur étaient restés adhérents, après avoir été arrachés de la tumeur par l'effort de la miction.

J'ai cru devoir insister sur cette forme particulière de caillots dans l'urine. Ils ont, au point de vue du diagnostic, une importance presque égale à celle de l'hématurie. La constatation répétée de leur présence indique avec une grande probabilité l'existence d'une affection villeuse de la vessie. Cette proba-

bilité devient une certitude lorsqu'on parvient à découvrir à leur surface, des cellules ou des fragments de tumeur.

Il est à peine besoin d'ajouter que l'examen microscopique ne permettra pas de confondre les caillots avec des fragments ou des villosités du néoplasme.

3° Hématurie non colorée, ou globulurie.

Le terme de *globulurie* s'emploie pour désigner l'évacuation d'une urine renfermant des globules sanguins, visibles au microscope, quoique en nombre insuffisant pour donner au liquide une apparence vraiment sanguinolente.

Cette forme d'hématurie est la plus rare de toutes. Je n'en ai observé que deux exemples, dont l'un avec le professeur Guyon. Le fait nous avait tellement frappés que, malgré la présence d'une tumeur énorme dans la vessie, nous avions pensé que le néoplasme n'avait envahi que secondairement le réservoir urinaire. Le malade mourut, et le résumé de l'autopsie qui me fut envoyé de Grèce, par le docteur Costopulo, me démontra qu'il s'agissait bien d'un vaste *carcinome* développé primitivement dans la vessie. Le malade n'avait jamais uriné de sang. Un interrogatoire aussi bien dirigé que possible, ne put établir que ses urines eussent jamais été altérées dans leur coloration. Toutes celles qui furent observées par moi, se trouvèrent absolument claires. Cependant, après leur repos dans un verre conique, il se formait, à la partie inférieure, un dépôt pulvérulent, lequel, examiné au microscope, montrait des débris épithéliaux et des globules rouges en petite quantité. J'ai étudié les urines de ce malade, régulièrement, pendant huit jours, et jamais les hématies n'y ont fait défaut.

Le second de mes malades était une dame, chez qui le simple toucher vaginal permettait de constater facilement une tumeur de la vessie. Elle refusa l'opération et, trois mois après mon premier examen, elle mourut après un envahissement rapide

de l'urèthre. Cette malade rendait des urines claires, à peine teintées, d'un rose pâle, mais colorant le fond du verre conique, après un repos de vingt-quatre heures, d'une teinte un peu plus foncée. Pendant les trois mois qu'elle fut soumise à mon observation, aussi bien qu'auparavant, elle n'avait jamais eu d'hématurie proprement dite.

On trouve dans les auteurs quelques rares faits analogues. M. Albarran donne à de telles urines, la désignation d'urines *histologiquement hémorrhagiques.*

Au microscope, les globules sanguins paraissent ordinairement altérés. Ils sont parfois bien conservés et facilement reconnaissables, lorsqu'ils ont été récemment épanchés. Leur séjour plus ou moins long dans une vessie malade les modifie nécessairement. Ils prennent une coloration rouge brique ou même noirâtre; leur périphérie se montre comme crénelée, leur surface se hérisse de spicules. Ils peuvent encore se fragmenter, ou bien se présenter sous la forme de vésicules. Les globules nains, décrits par le professeur Hayem, se rencontrent souvent parmi les hématies. Enfin, comme dernière expression de la désorganisation globulaire, je signalerai la présence, facile à reconnaître, de cristaux d'hématoïdine dans les urines microscopiquement hémorrhagiques.

Il est habituel de rencontrer, dans un même examen microscopique, tous ces aspects différents des globules rouges. Nulle préparation spéciale n'est nécessaire pour leur observation. Il suffit de déposer, sur une lance porte-objet, une goutte de l'urine recueillie à la partie inférieure du vase, et de la recouvrir d'une lamelle.

La valeur séméiologique de cette troisième forme d'hématurie est loin d'égaler celle des deux précédentes. Si, en effet, l'hématurie, proprement dite, avec sa marche particulière, si la présence constante de caillots dans les urines, pendant un certain laps de temps, indiquent assez nettement l'existence d'une affection néoplasique de la vessie, au contraire, la simple constatation de la *globulurie* n'a guère de signification diagnostique. Elle avertit de la présence du sang dans l'urine, sans indiquer ni son point de départ, ni la nature de l'affection

hémorrhagique. Le rein, l'uretère comme la vessie, peuvent en être incriminés, et, pour asseoir le diagnostic, il est nécessaire de rechercher d'autres symptômes, en procédant à une exploration méthodique.

En résumé, l'hématurie, dans les néoplasmes vésicaux, apparaît sous trois modalités différentes : L'*Hématurie typique*, où la présence du sang est visible à l'œil nu, l'examen microscopique ne servant ici à fournir que des renseignements complémentaires ; 2° l'*Hématurie en caillots*, qu'on ne saurait parfois, sans une certaine habitude, reconnaître et différencier des filaments de l'uréthrite ou des fragments de tumeur expulsés pendant la miction. L'emploi du microscope est, dans ce cas, d'une grande utilité ; 3° la *Globulurie*, ou hématurie incolore, que l'examen microscopique seul, peut déceler.

Intensité des hématuries. — La quantité du sang évacué avec l'urine est très inégale. J'ai déjà dit que d'une miction à l'autre il pouvait y avoir des variations considérables sans qu'aucune influence pût les expliquer, en dehors des conditions anatomo-physiologiques que je précise plus loin. Toutefois, malgré la variabilité du symptôme, la quantité de sang perdu dans un laps de temps donné est toujours importante, en raison de la réapparition continuelle de l'hémorrhagie après de rares interruptions, et de l'impuissance dans ce cas des moyens hémostatiques dont nous disposons.

Je dois appeler l'attention sur un fait que tous les auteurs ont noté. En dépit des pertes de sang considérables subies par les malades, les signes de l'anémie ne sont pas précoces dans les tumeurs de la vessie. Il semble que la perte sanguine subie par le sujet se répare avec assez de facilité, ce qui explique comment, *habituellement*, les malades qui les portent conservent dans les premiers stades de l'affection toutes les apparences d'une santé florissante. Ce n'est qu'à la longue qu'ils finissent par se cachectiser et tomber dans l'état d'épuisement qui est la conséquence de toutes les hémorrhagies

graves. Si les malades peuvent réparer aisément de longues pertes de sang, cela tient sans doute aux périodes d'accalmie qu'ils traversent. Cette raison paraît d'autant plus plausible, que dans certains cas, très rares, où l'hématurie se montre dès le début avec une intensité et une continuité insolites, la cachexie apparaît en peu de semaines. On comprend toute la gravité de ces cas, qui réclament impérieusement une intervention.

Mais, je le répète, ces cas sont exceptionnels; habituellement les malades paraissent longtemps en parfaite santé, à tel point qu'ils n'attachent parfois aucune importance à leurs hématuries transitoires et négligent de les signaler à un médecin.

Phénomènes concomitants et conséquences de l'hématurie. Cachexie. — Dans les premières périodes de la maladie, il est de règle qu'aucun trouble notable de la miction n'accompagne les hématuries. « Nées sans cause appréciable, elles évoluent et disparaissent sans avoir été autre chose qu'une perte de sang. » (Guyon.)

Cependant il peut exister, dès le début, mais surtout à une époque avancée, certains troubles fonctionnels directement liés à l'hématurie et pour la plupart d'ordre mécanique.

L'état syncopal qui suit souvent les grandes hémorrhagies et même certaines hématuries très abondantes, d'origine rénale, s'observe rarement ici. On peut expliquer cette particularité par ce fait que la quantité de sang épanché à chaque hémorrhagie intra-vésicale n'est pas bien considérable. L'écoulement est bientôt arrêté par l'urine préexistant dans la vessie, par le défaut d'extensibilité rapide de cet organe, enfin, par la contraction qu'y provoque l'arrivée même du sang. Bref, la quantité de sang épanché dans la vessie n'est pas assez grande pour amener la syncope.

Si la syncope subite et momentanée ne se produit généralement pas au cours d'une crise d'hématurie, elle peut cependant survenir à la suite de pertes répétées de sang, surtout lorsque le malade est déjà entré dans la phase cachectique. Il s'établit alors un véritable état syncopal.

On comprend facilement que si des hématuries internes se produisent à des intervalles peu éloignés, le temps nécessaire à la réparation fait défaut. Le malade offre alors tous les symptômes accompagnant les hémorrhagies graves : pâleur de la face, petitesse du pouls, palpitations, bouffissure du visage, refroidissement et œdème des extrémités, etc. Dans ces conditions, toute nouvelle hématurie représente une diminution croissante de la masse du sang, et devient ainsi aisément un prétexte à syncopes.

Les autres incidents imputables à l'*hématurie elle-même* ont pour cause immédiate la coagulation du sang dans la vessie. Nous avons déjà vu comment les caillots pouvaient, suivant leur volume, déterminer une rétention plus ou moins complète, passagère ou permanente, de l'urine.

Lorsqu'ils sont petits, ils traversent aisément le canal de l'urèthre, et sont évacués sans accident. Plus volumineux, ils peuvent encore se mouler dans l'urèthre, et sortir avec plus ou moins de facilité. Mais, souvent, la miction s'arrête brusquement ; le malade fait des efforts pénibles pour uriner, et finit par évacuer un caillot cylindroïde, de longueur variable, déroulé ou pelotonné. Le même incident peut se reproduire aux mictions suivantes, ou plusieurs fois au cours d'une même évacuation. Celle-ci est alors entrecoupée, très douloureuse, quelquefois paroxystique. A peine le jet s'est-il arrêté, que le malade se livre à de grands efforts, se couche ou s'accroupit, prend les positions les plus variables, pousse des gémissements jusqu'à ce qu'il parvienne à expulser le caillot, avec un jet ou quelques gouttes seulement d'urine. Ces crises peuvent se renouveler à plusieurs reprises dans la même miction, et plongent alors le patient dans un grand état d'exténuation.

Il est enfin des cas où le sang, coagulé en masse dans la vessie, obstrue complètement l'orifice interne du canal de l'urèthre ; la miction devient impossible. Dans ces circonstances, de grandes injections d'eau boriquée tiède peuvent souvent amener l'évacuation des caillots et de l'urine, mais on peut être conduit, dans certains cas, à pratiquer la taille d'urgence.

L'hématurie des néoplasiques n'est pas douloureuse par elle-même. La souffrance ne l'accompagne que conséquemment à la formation de caillots dans la vessie ou, plus rarement, par suite des conditions topographiques particulières du néoplasme. Il en est de même de la sychnurie. Lors donc que ces symptômes viennent à se manifester, indépendamment de toute coagulation sanguine, ils indiquent presque à coup sûr une infection du réservoir urinaire.

Pathogénie de l'hématurie. — Les connaissances anatomo-pathologiques, physiologiques et cliniques que nous possédons actuellement sur les néoplasmes de la vessie, fournissent non seulement une pathogénie rationnelle de l'hématurie, mais encore des indications thérapeutiques d'une grande importance.

Mais avant d'esquisser une théorie de l'hématurie, il est utile de préciser, fût-ce au prix de quelques redites, les conditions qui président à son apparition. J'examinerai successivement les *conditions anatomiques* et les *conditions physiologiques*.

Conditions anatomiques. — Trois conditions anatomo-pathologiques peuvent être considérées comme les causes habituelles, presque nécessaires, de l'hémorrhagie vésicale. Ce sont : 1° la vascularité plus ou moins prononcée du néoplasme, qu'elle dépende de la structure propre à ce dernier (angiome, papillome), ou des villosités qui peuvent exister à sa surface ; 2° l'altération fongo-vasculaire et villeuse de la vessie, développées aux dépens de la muqueuse et indépendantes de la tumeur ; 3° la cystite — c'est-à-dire la congestion et l'inflammation, — qui envahit fatalement, tôt ou tard, la muqueuse de toute vessie néoplasique.

Ces trois conditions peuvent coexister et concourir à la production de l'hématurie ; ou bien deux d'entre elles seulement se manifesteront ensemble ; ou enfin la vascularité de la tumeur pourra être l'unique cause de l'écoulement sanguin, et c'est ce qui a lieu généralement.

La première conséquence de cette triple origine des hémorrhagies est que celles-ci, comme nous l'avons dit déjà, ne dépendent nullement du degré de malignité des néoplasmes. Les observations extrêmement nombreuses que j'ai analysées confirment pleinement cette importante déduction. Elles font justice sur ce point de l'opinion des anciens auteurs qu'on est étonné de trouver encore reproduite dans certains traités spéciaux récents.

L'hématurie n'est pas plus liée au volume ou à la consistance des tumeurs qu'à leur malignité. Des tumeurs petites ou grandes, dures ou molles, peuvent se comporter identiquement, saigner abondamment, un peu ou pas du tout. M. Albarran a cité un angiome de la grosseur d'un pois qui donna lieu à des hémorrhagies telles que le malade en mourut. J'ai rapporté le cas (voir Hém. en caillots) d'un néoplasme du volume des poings réunis, qui évolua jusqu'à la mort sans jamais modifier sensiblement la couleur des urines. L'inverse est d'autres fois observé.

Mais les tumeurs molles, végétantes, luxuriantes, celles surtout chargées de villosités, sont susceptibles de donner lieu aux hématuries beaucoup plus facilement que les autres. Les villosités qui les garnissent, en raison de leur composition même, saignent avec la plus grande facilité. On peut, en effet, les définir schématiquement : des capillaires recouverts d'une ou plusieurs couches de cellules. Ces capillaires sont minces, dilatés en certains points de manière à former de véritables lacs sanguins ; le tissu intermédiaire est pour eux un soutien insignifiant. La moindre action mécanique extérieure, une simple variation de la tension sanguine peut amener leur rupture. Au point de vue de l'hématurie, on peut diviser les tumeurs de la vessie en deux grandes classes : les tumeurs *éminemment* vasculaires et celles *médiocrement* vasculaires, sans tenir autrement compte de leur histologie.

Je rappelle ici que l'hémorrhagie peut avoir sa source au sein même du néoplasme, comme on peut s'en assurer par l'examen microscopique de ce dernier. On y voit, en effet, en plusieurs points, des amas de globules plus ou moins altérés

et des cristaux d'hématoïdine provenant du sang épanché hors des vaisseaux et infiltrant le tissu pathologique.

Les *fongosités vasculaires*, qu'on rencontre à côté des

Fig. 30.

PRODUCTIONS FONGO-VASCULAIRES

COUPE HISTOLOGIQUE, FAIBLE GROSSISSEMENT

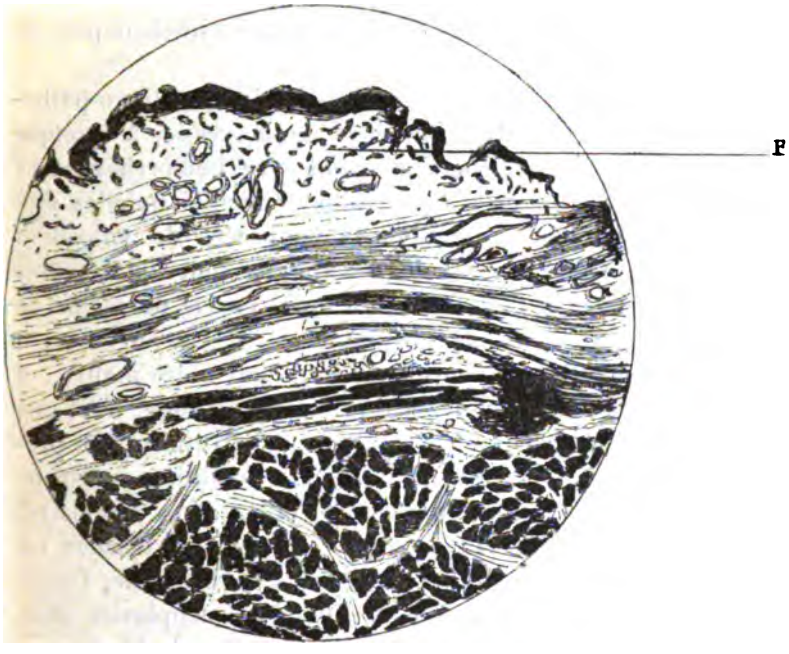

La fongosité F comprend dans son épaisseur une foule de vaisseaux, la plupart dilatés. (Dessin de Trichet.)

tumeurs de la vessie, et qui prennent naissance aux dépens de la muqueuse et de ses vaisseaux, représentent également une des sources de l'hémorrhagie. Ces fongosités, que j'ai découvertes et décrites en 1885, sous le nom de productions *fongo-*

vasculaires, se rencontrent aussi bien dans les vessies néoplasiques que dans celles atteintes de cystite. Presque au même degré hémorrhagipare, se placent les productions villeuses et papilliformes indépendantes de la tumeur.

La *cystite* elle-même peut être accusée en raison de la congestion qu'elle développe, de favoriser l'hématurie. Toutefois, son influence est certainement très secondaire, puisqu'on voit des hémorrhagies abondantes survenir dès le début de l'affection, avant l'apparition d'un signe quelconque de cystite.

Nous retiendrons donc de ces considérations anatomo-pathologiques : 1° que toutes les tumeurs de la vessie, à quelque genre qu'elles appartiennent, peuvent être hémorrhagipares au même degré, et avec d'autant plus de facilité qu'elles sont plus garnies ou même uniquement composées de villosités; 2° que les productions fongo-vasculaires sont une source d'hématuries parfois abondantes ; 3° qu'il en est de même de la cystite, quoique à un moindre degré.

Une remarque faite depuis longtemps par notre maître, et dont j'ai pu vérifier à maintes reprises l'exactitude, c'est que l'ulcération du néoplasme n'est nullement nécessaire à la production de l'hématurie. Et, en effet, une condition indispensable pour que la tumeur s'ulcère est l'obstruction vasculaire, qui amène la mortification du tissu. Or, cette obstruction est une excellente garantie contre l'hémorrhagie. Du reste, l'ulcération proprement dite est très rare dans les néoplasies vésicales. Mes observations sont conformes à celles de M. Guyon, à cet égard. En fait de solution de continuité, on n'observe guère communément qu'une mortification plus ou moins étendue en surface et en profondeur.

Tout ce qui vient d'être dit des conditions anatomo-pathologiques de l'hématurie se rapporte aux tumeurs de la vessie *en général.* Toutes les formes, avons-nous dit, sont hémorrhagipares. Quelques-unes, cependant, ont plus de tendance que d'autres à saigner.

Il est à peine besoin de faire observer que les *angiomes* et les *papillomes,* tumeurs essentiellement vasculaires, donne-

Fig. 31.

FACE INTERNE DE LA VESSIE. VAISSEAUX DE LA MUQUEUSE

VUE CYSTOSCOPIQUE, D'UNE VESSIE VARIQUEUSE

(Boisseau du Rocher.)

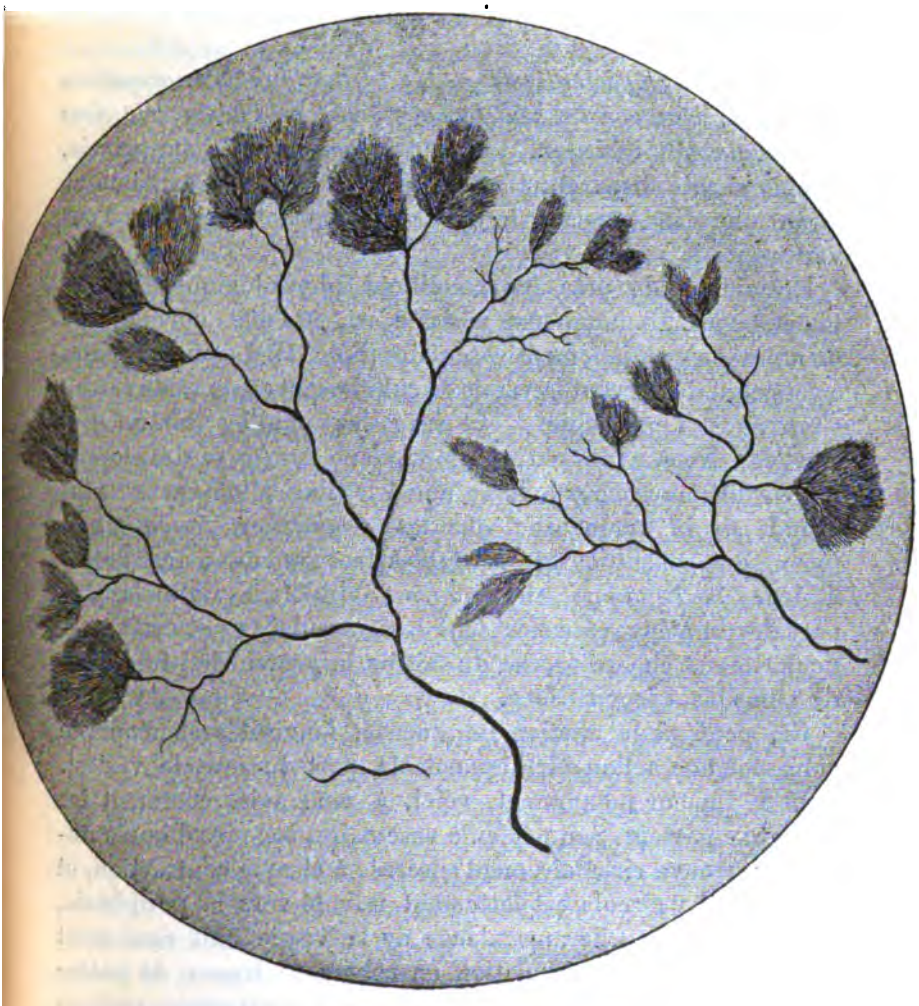

ront lieu, plus facilement que toutes les autres, à des hémorrhagies. Viendront après les tumeurs villeuses autres que les papillomes en général, enfin les tumeurs à végétation exogène luxuriante. Par contre, les tumeurs infiltrées, à végétation endogène, saignent généralement fort peu.

En fait, ces quelques remarques, pour fondées qu'elles soient, ne modifient guère les déductions générales précédemment énoncées.

Conditions physiologiques. — L'acte de la miction normale ou anormale, résume à lui seul la pathogénie de l'hématurie dans les néoplasmes vésicaux. La contraction vésicale supprimée, l'hémorrhagie disparaît. C'est ce que M. Guyon a exprimé en disant que dans ces cas, le meilleur hémostatique était l'ouverture de la vessie.

Examinons de près les conditions physiologiques de ces phénomènes. La muqueuse vésicale est, à l'état normal, une membrane essentiellement vasculaire (Fig. 31). Les nombreuses artères qui desservent la vessie se subdivisent en un vaste réseau situé sous l'épithélium, et dans les papilles lorsqu'elles existent. Nous avons vu que lorsqu'une *cystite* se développe, il s'ensuit une congestion, et une vascularisation encore plus grande de la muqueuse ; que les *productions fongo-vasculaires,* qui constituent de véritables lacs sanguins, accroissent de leur côté la nappe sanguine sous-épithéliale. Enfin la plupart des tumeurs vésicales sont très vasculaires, et cette particularité est encore accrue du fait de la présence si fréquente de villosités à leur surface.

Or, pendant la miction, muqueuse, fongosités et néoplasie subissent une action identique de la part du muscle vésical. Pour la tumeur notamment, voici, à mon avis, comment les choses se passent. Son pédicule vasculaire, son aire d'implantation, se trouve circulairement enserrée à chaque contraction, et le sang qui y circule est fortement refoulé vers la périphérie. Or comme la couche musculeuse de la vessie agit également sur les veines, la circulation en retour se trouve du même coup entravée. Les premiers effets de la contraction vésicale

seront donc une congestion active du néoplasme et un accroissement de la pression sanguine dans ses vaisseaux. Mais cette contraction a encore pour résultat de diminuer la capacité de la vessie jusqu'à rendre sa cavité purement virtuelle. En d'autres termes, les parois vésicales viennent s'appliquer sur la tumeur et l'expriment à la façon d'une éponge. *Congestion active* et *expression* mécanique, voilà ce que représente pour la tumeur l'acte de la miction. Presque inévitablement, dans ces conditions, la pression sanguine doit faire éclater la faible enveloppe des capillaires néoplasiques, et déterminer une irruption du sang. Il n'y a pas ulcération, il y a *déchirure;* il ne s'agit pas de saignement, mais réellement d'*hémorrhagie.*

Il est certain que la déchirure des capillaires ne se produit pas à la première contraction vésicale. C'est au bout d'un certain temps que le tissu cède pour produire l'hémorrhagie.

Les effets de la miction se font sentir de même sur les productions fongo-vasculaires et sur la paroi vésicale congestionnée, et il est inutile d'insister plus longuement sur ce point.

Cette manière de concevoir la pathogénie de l'hématurie nous rend compte à la fois de la continuité du symptôme, de sa persistance et de l'impuissance des agents thérapeutiques à l'arrêter. Pour ma part, convaincu que c'est bien ainsi que se passent les choses, je m'étonne que ces hémorrhagies ne soient pas encore plus abondantes et plus graves.

La même interprétation pathogénique nous explique pourquoi les urines sanglantes contiennent ordinairement du sang fraîchement rendu, et pourquoi les dernières gouttes émises sont habituellement plus colorées. C'est par un mécanisme analogue qu'on provoque l'*hémorrhagie terminale* par le procédé de Guyon; l'exploration bi-manuelle amène dans ce cas l'expression du sang contenu dans le néoplasme. On s'explique de même que l'ouverture de la vessie s'accompagne d'une hémostase parfaite, l'opération supprimant toute contraction vésicale, c'est-à-dire l'agent principal de l'hématurie.

Les considérations précédentes sont particulièrement applicables à la première modalité de l'hématurie, mais l'hématurie en caillots et la globulurie sont passibles de la même expli-

cation. Vraisemblablement, la résistance du tissu qui entoure les vaisseaux se trouvant plus grande, il ne se produit que des fissures vasculaires de peu d'importance, pas assez grandes pour conduire à l'hématurie abondante, mais suffisantes pour le passage de petites quantités de sang. Dans ces conditions, l'hémorrhagie n'ayant lieu que par petites quantités, le sang se coagule dans les interstices des villosités, et les caillots ainsi formés sont expulsés par l'urèthre, soit immédiatement, soit beaucoup plus tard, alors qu'ils se sont dépouillés plus ou moins de leur matière colorante (caillots décolorés).

Hémostase. — Indépendamment de l'*hémostase spontanée*, apparaissant au cours de l'hématurie et qu'on pourrait appeler hémostase transitoire, on observe parfois une *hémostase définitive* ou peu s'en faut, laquelle se produit vers la fin de la maladie. Examinons successivement ces deux modalités.

A. *Hémostase transitoire*. — Un certain nombre des conditions qui favorisent la production de l'hémorrhagie vésicale agissent également pour amener : 1° la limitation de l'hématurie ; 2° l'hémostase transitoire. En effet, prenons les choses au moment où une hématurie se produit et voyons ce qui se passe ; le liquide mêlé de sang qui occupe le réservoir urinaire amène nécessairement sa distension, et la tension intra-vésicale s'accroît en proportion de la quantité de liquide contenu dans la vessie et de la réaction du muscle vésical (contraction). De là une compression d'abord lente et graduelle, puis rapidement plus marquée (au moment qui précède la miction), s'exerçant sur la surface de la tumeur, et qui s'oppose à la sortie d'une nouvelle quantité de sang, en même temps qu'elle tend à resserrer les lèvres de la déchirure du néoplasme qui a livré passage au sang. C'est principalement dans ces conditions que le sang emprisonné par les villosités de la tumeur tend à se coaguler et à former uu caillot obturateur. A la miction suivante, le phénomène de congestion active de la tumeur ayant lieu comme il a été dit plus haut, le caillot précédemment formé peut ne pas être suffisamment pris pour s'opposer à une

nouvelle issue du sang, mais il peut se faire aussi que, de miction en miction, sa résistance s'accroissant, il arrive, à un moment donné, à obturer définitivement la déchirure. Si l'hémorrhagie est « capricieuse » elle doit cette allure précisément à l'insuffisance de quelque caillot de formation trop récente. L'arrêt spontané de l'hématurie ne saurait être expliqué autrement. Et, qu'on veuille bien le remarquer, il ne s'agit pas là d'une interprétation purement théorique ; qu'on fasse l'autopsie d'un malade mort d'hématurie, et l'on trouvera toujours des caillots plus ou moins anciens à la surface de sa néoplasie vésicale. Une fois l'orifice de sortie du sang oblitéré, il faut nécessairement une nouvelle déchirure pour que l'hématurie reparaisse ; ainsi s'expliquent les trêves hématuriques plus ou moins longues observées au cours des tumeurs de la vessie.

B. *Hémostase définitive.* — Cette seconde modalité de l'hémostase se produit généralement, avons-nous dit, dans la dernière période de la maladie. Bien que le malade rende continuellement par l'urèthre des fragments néoplasiques souvent volumineux et ordinairement plus ou moins putréfiés, on est surpris de constater qu'il ne pisse plus ou presque plus de sang. Il s'agit, dans ce cas, d'une mortification partielle de la tumeur, ce qui nécessite d'abord l'arrêt de la circulation dans toute l'étendue du département appelé à se mortifier. La couche sous-jacente à cette portion de la tumeur représente un champ putrilagineux où les vaisseaux ont cessé d'être parcourus par le courant sanguin. C'est là une première condition excellente pour l'arrêt de l'hémorrhagie. Une autre condition adjuvante à cette hémostase, est le ralentissement de la circulation générale chez un malade épuisé par les hémorrhagies antérieures, infecté par la cystite et tombé dans un état cachectique. Le ralentissement de la circulation générale amène nécessairement un abaissement de la pression sanguine dans la circulation de la tumeur. La congestion active dont j'ai parlé plus haut ne trouve plus les conditions nécessaires à sa production, d'où hémostase. Loin donc de se réjouir de

cette disparition de l'hématurie, il faudra en tirer une *déduction pronostique grave*.

L'hémostase définitive peut encore résulter de l'envahissement du col par la néoplasie. Celle-ci détruisant la fibre musculaire, le col se trouve paralysé, et ne peut plus remplir son office d'obturateur. Il en résulte une incontinence d'urine et partant la suppression de la contraction du muscle vésical qui déterminait physiologiquement la miction. L'*expression* du néoplasme ne s'effectuant plus, le sang s'arrête comme cela a lieu après la cystotomie. Je possède deux observations où les choses se sont passées de cette manière. Non seulement l'hématurie s'était arrêtée, mais la douleur même, par ce mécanisme, avait disparu à la suite de l'envahissement du col.

En résumé, trois conditions peuvent produire l'*hémostase définitive* : le ralentissement de la circulation générale, la putréfaction du néoplasme ou l'envahissement et la destruction du col par l'épithélioma. Elles peuvent agir conjointement ou opérer chacune pour son compte en amenant le même résultat. Cette hémostase doit être considérée comme un phénomène ultime et précédant la mort à bref délai. Au point de vue d'une intervention elle a une importance capitale, car on peut être à peu près certain qu'une opération, quelle qu'elle soit, ne pourra que difficilement relever les forces du malade et donner un bon résultat.

C. — SYCHNURIE

Je désigne par ce terme la fréquence anormale des mictions. Il me semble plus exact, au point de vue étymologique, que celui de *pollakiurie*, proposé par M. le professeur Dieulafoy. Il importe de ne pas confondre la *polyurie*, ou abondance de la diurèse, avec la *sychnurie*, ou exagération du nombre des mictions, quelle que soit la quantité d'urine évacuée. Les deux phénomènes peuvent se manifester simultanément dans une

affection des voies urinaires, ou bien apparaître l'un à l'exclusion de l'autre.

La sychnurie n'a guère, à la vérité, de signification diagnostique ; *c'est pourtant un symptôme qui existe toujours dans les tumeurs de la vessie.* Le nombre des mictions peut, il est vrai, n'être que peu augmenté, mais, je le répète, cette augmentation est toujours réelle. Pour ma part, je l'ai constamment notée dans mes observations, et si la plupart des auteurs n'en font pas mention, c'est sans doute en raison du peu d'importance séméiologique de sa constatation. Et cependant, malgré sa fréquence, j'allais dire sa constance, dans nombre d'affections vésicales, la sychnurie peut fournir, en cas de néoplasie, quand on la rapproche d'autres symptômes, de précieux renseignements sur le siège et même sur le volume de la tumeur.

Dans la généralité des cas, le nombre des mictions est porté au double ou au triple du chiffre habituel. Les malades urinent toutes les deux ou trois heures, ou un peu plus souvent, et cela dès le début, aussitôt qu'il y a tumeur prenant forme à l'intérieur de la vessie.

La sychnurie se montre ordinairement en même temps que l'hématurie. Dans certains cas assez rares, elle la précède. C'est dans ces cas qu'il faut ranger certains malades traités pour une affection vésicale quelconque autre que la néoplasie, avant l'apparition de la première hématurie. Lorsque l'hématurie s'interrompt, les mictions continuent le plus souvent d'être anormalement fréquentes.

Il existe des observations, exceptionnelles à la vérité, où le symptôme sychnurie s'est montré seul, jusqu'à la mort.

La sychnurie du début est absolument indépendante de toute douleur, de toute cystite. Les malades urinent fréquemment mais sans difficultés; à peine accusent-ils quelquefois un léger chatouillement ou un peu de chaleur le long du canal de l'urèthre.

Lorsque plus tard la douleur s'établit, le nombre des mictions s'accroît, et parfois dans des proportions effrayantes. Les malades en arrivent à uriner tous les quarts d'heure ou même toutes les cinq minutes. Ils sont atteints d'une sorte de

fausse incontinence. A peine ces malheureux ont-ils goûté quelques instants de repos que, de nouveau, une douloureuse épreinte se fait sentir, suivie de l'émission de quelques gouttes d'urine sanguinolente ou même de sang pur. J'ai observé, en consultation avec mon maître, M. le professeur Duplay, un malade qu'il nous fut impossible d'examiner complètement, tant la sychnurie était considérable au moment de l'observation.

Lorsqu'elle atteint une telle intensité, et surtout lorsqu'elle s'ajoute aux manifestations douloureuses et à l'altération des urines, la sychnurie annonce l'établissement d'une cystite. On conçoit que, dans ces conditions, l'alimentation devienne difficile, que le malade s'épuise et tombe rapidement dans la cachexie.

La sychnurie n'amène pas nécessairement l'augmentation de la quantité d'urine rendue dans les vingt-quatre heures, ou, tout au moins, elle ne le fait qu'en des proportions restreintes. Dans certains cas, cependant, il s'établit simultanément une *polyurie*, qui peut être d'origine réflexe, mais qui, habituellement, est l'indice d'une infection rénale.

Valeur séméiologique de la sychnurie. — Nous venons de voir que la sychnurie intense, surtout quand elle accompagne la douleur et l'altération de l'urine, signifiait l'envahissement de la vessie par la cystite.

Lorsqu'elle se joint à d'autres symptômes de néoplasie vésicale, notamment l'hématurie, elle peut fournir d'importantes indications. Comme elle se manifeste surtout au moment de la formation des caillots, et ne s'arrête que lorsque le réservoir urinaire est complètement débarrassé, on peut se guider sur elle pour pratiquer les grands lavages de la vessie.

Lorsque le néoplasme siège près du col, ou vient à envahir le col, la sychnurie s'accroît en raison de l'irritation locale, déterminant plus fréquemment le réflexe de la miction. Les tumeurs pédiculées peuvent agir par le même mécanisme, lorsque le pédicule est suffisamment long pour leur permettre de venir titiller le col de la vessie. J'ai observé une malade qui était obligée d'uriner dans le décubitus dorsal, si elle vou-

lait éviter d'être forcée de répéter le même acte deux ou trois fois de suite ; la première miction, quant elle urinait assise ou accroupie, était abondante ; les suivantes se bornaient à quelques gouttes.

Dans le cas de néoplasme très volumineux, remplissant la presque totalité de la cavité vésicale, la sychnurie atteint encore un degré très élevé. Dans ces conditions, en effet, la vessie d'autant diminuée dans sa capacité, ne peut plus remplir son office de réservoir; l'urine est évacuée presque à mesure qu'elle s'écoule des uretères.

En résumé, la sychnurie est constante dans les tumeurs vésicales. Parfois peu marquée, elle devient intense : 1° lorsque le col est envahi par le néoplasme ; 2° lorsque celui-ci, siégeant dans la cavité, est muni d'un long pédicule ; 3° lorsque la tumeur est très volumineuse ; 4° lorsqu'il existe des caillots difficiles à évacuer ; 5° en cas de cystite, où la miction fréquente est inséparable de la douleur.

D. — RÉTENTION ET INCONTINENCE D'URINE

La RÉTENTION complète d'urine est rare au cours des néoplasies vésicales. Elle est toujours l'effet d'une cause mécanique, savoir, l'obstruction de l'orifice interne de l'urèthre, soit par un caillot volumineux, soit par la tumeur elle-même (néoplasmes à long pédicule, frangés, voisins du col, ou fragments volumineux). Dans certains cas, ainsi que nous l'avons vu, le sang coagulé en masse forme une véritable tumeur dans la vessie. Non seulement il y a alors rétention complète, mais l'urine venant des reins ne peut plus pénétrer dans le réservoir ; il y a *anurie*.

Dans toutes ces conditions, la rétention est extrêmement douloureuse et s'accompagne de violentes épreintes, pendant lesquelles les malades rendent à peine quelques gouttes d'urine mélangée de sang. La rétention peut céder brusquement, à la

suite, soit du déplacement du bouchon qui obstruait le col, soit de l'expulsion d'un caillot dépassant en grosseur le calibre de l'urèthre. Le plus souvent cette rétention, à la fois brusque et passagère, est à répétition. Chez les malades affaiblis, comme les vieillards, la lutte entre l'obstacle et la contractilité vésicale étant inégale, la vessie se laisse *parfois* distendre, et la rétention fait place à l'incontinence par regorgement. Toutefois, la rétention chronique d'urine, avec tout le cortège symptomatique qui l'accompagne chez les prostatiques et les rétrécis, est rare dans les néoplasies vésicales.

En dehors de cette rétention de cause mécanique, il en existe une autre ayant pour origine *la contracture du sphincter vésical;* aussi rare que la première, elle est également passagère, et passible de la même interprétation pathogénique que la douleur.

L'INCONTINENCE d'urine ne se montre, dans les néoplasmes de la vessie, que dans deux circonstances bien déterminées : 1° lorsque la tumeur a pu s'insinuer à travers le col et l'empêcher d'exercer ses fonctions de sphincter; 2° lorsque la néoplasie a envahi et détruit le col. Dans le premier cas, on aura généralement affaire à des tumeurs molles, susceptibles — principalement chez la femme, grâce à la dilatabilité de leur col — de s'engager dans l'urèthre, d'y demeurer et même de s'accroître vers l'extérieur. Dans le second cas, on peut affirmer la nature maligne de la tumeur, surtout s'il s'agit d'un malade du sexe masculin.

J'ai parlé plus haut de l'incontinence par rengorgement, qui constitue, en réalité, une rétention d'urine, facile, d'ailleurs, à diagnostiquer. Il suffit de percuter la région pré-vésicale et de vider la vessie à l'aide d'une sonde pour lever toute espèce de doute à cet égard.

E. — UROLOGIE

En faisant l'étude analytique des symptômes de la néoplasie vésicale, j'ai signalé la plupart des caractères microscopiques que présente l'urine dans cette affection. Je me propose, ici, de rappeler et de compléter ces notions en y ajoutant certaines particularités urologiques, pouvant fournir un important appui au diagnostic. Je me baserai, dans ce chapitre, sur les résultats de mes observations et expériences personnelles, sauf à recourir, au besoin, aux recherches d'autres auteurs.

Les urines des malades affectés de tumeurs de la vessie peuvent être claires, absolument limpides, depuis le commencement jusqu'à la fin de la maladie. Le fait est incontestablement établi, bien que tout à fait rare. Ordinairement, à une époque quelconque de l'évolution, les urines se troublent plus on moins, par suite de la présence des éléments du sang ou du pus. Ce trouble, surtout marqué à la partie inférieure du vase conique contenant l'urine, pourra s'accentuer jusqu'à l'opacité complète. Les urines peuvent alors offrir un des deux aspects suivants : ou elles sont rouges, sanglantes, ou bien elles sont *puriformes* sur toute la hauteur du vase, avec un dépôt à la partie inférieure. Cette seconde apparence (puriforme) se réalise lorsque le rein a été secondairement atteint. Elle peut exister également lorsqu'une vessie très infectée contient un néoplasme en voie de putréfaction, le rein étant resté indemne; mais le cas est rare, et le trouble total de l'urine perd alors, vu l'état avancé de la maladie, toute importance au point de vue du diagnostic.

Plus généralement, l'opacité du liquide variera suivant la hauteur, la partie supérieure pouvant être transparente ou à peine troublée, tandis que sur le fond du vase se rassemblera un dépôt plus ou moins abondant, grisâtre ou légèrement roux, ou encore brunâtre, constitué par du pus, par une poussière blanchâtre se déposant sans adhérence sur les parois, par du

sang, des caillots, des filaments ou même par de petits fragments d'apparence charnue. Toutes ces variétés de dépôt flottent avec facilité dans l'urine, qu'il faut laisser reposer assez longtemps pour se rendre compte de son aspect macroscopique.

Quand on veut procéder à son examen microscopique, on peut la recueillir directement dans le vase même dont le malade se sert habituellement. Mais il est préférable de le faire uriner, en prenant certaines précautions spéciales, et cela en vue non seulement d'apporter plus de précision à l'établissement du diagnostic, mais aussi de se mettre à l'abri des supercheries, toujours possibles de la part de certains malades. A l'appui de cette dernière considération, je citerai, entre autres, un fait assez plaisant, qui m'est arrivé il y a quelques années. Un de mes maîtres dans les hôpitaux me confia l'examen des urines d'un malade soupçonné de néoplasie vésicale, et qui rendait habituellement des fragments grisâtres, assez volumineux. Au microscope, je reconnus qu'il s'agissait simplement d'un peu de mie de pain, que le malade pétrissait, puis faisait macérer dans son urine, en vue de se rendre plus intéressant.

Le meilleur procédé, pour recueillir les urines, est celui indiqué par M. Guyon. Il consiste à recevoir le liquide, au cours d'une même miction, dans trois verres successifs. Le premier verre pourra ainsi recueillir de l'urine rougie ou du sang pur ; le second se trouvera généralement rempli par un liquide transparent ou à peine rosé ; le troisième pourra, de nouveau, contenir une urine sanguinolente. Toutes ces particularités ont déjà été étudiées à propos de l'hématurie. Au point de vue qui nous intéresse ici, je ferai remarquer que c'est habituellement dans le dépôt rassemblé au fond du troisième verre que l'on trouvera des éléments anatomiques de nature à éclairer le diagnostic. Parfois, cependant, quelques-uns de ces éléments pourront se rencontrer dans les deux premiers verres ; dans ces conditions, le plus simple est, une fois l'aspect macroscopique des trois liquides bien constaté, de les mélanger dans un même verre conique, de laisser reposer, et de recueillir dans le dépôt, au moyen d'une pipette, l'échantillon à examiner. On peut encore, pour séparer le

dépôt, décanter la plus grande partie du liquide, ou bien jeter toute l'urine sur un filtre. Cette dernière façon de procéder me paraît défectueuse, en raison de la difficulté de recueillir ensuite le dépôt, et de la présence de filaments provenant du filtre, qui peuvent gêner l'examen, surtout lorsqu'on n'est pas exercé à ces sortes de recherches.

Il arrive, parfois, qu'en agitant l'urine, on voit flotter un petit fragment ou un filament difficile à saisir. On parviendra à l'isoler à l'aide d'un petit artifice. Une pipette fine, tenue bouchée à son orifice supérieur avec la pulpe du doigt, sera plongée dans l'urine, de manière que son extrémité inférieure arrive au voisinage du fragment. Débouchant alors brusquement la pipette, un courant de liquide y pénétrera, entraînant le fragment en question.

L'échantillon recueilli avec la pipette est déposé dans un verre de montre, pour être ensuite, à l'aide d'une aiguille, transporté sur la lamelle porte-objet. On prépare ainsi un certain nombre de lamelles qui seront différemment traitées, suivant les besoins.

Le moment le plus propice pour la recherche des fragments ou des filaments dans les urines, c'est immédiatement après une hématurie, soit le jour même, soit les jours suivants. En effet, l'hémorrhagie se produisant à la suite d'une déchirure du néoplasme, on n'a qu'à attendre patiemment que des parcelles se détachent de ce dernier. J'ai déjà déconseillé toute dilacération de la tumeur à l'aide d'une sonde ou quelque autre instrument rigide, mais on ne saurait trop condamner une pareille pratique.

L'examen microscopique a pour objet de nous renseigner : 1° sur la nature des fragments ; 2° sur l'existence de cellules dans le dépôt ; 3° sur la composition du sédiment urinaire et en particulier des cristaux qu'il peut renfermer. Nous aborderons successivement ces trois recherches, en laissant de côté les éléments du pus qui ne fournissent aucune notion relativement à la présence d'une tumeur dans la vessie.

1° Parcelles néoplasiques. — Il est bon, comme j'ai dit, de faire, quand on le peut, plusieurs préparations avec les

fragments recueillis. Les unes seront examinées dans l'eau, sans coloration ; on pourra les additionner ensuite d'une goutte d'acide acétique, de manière à gonfler le tissu conjonctif, à le rendre transparent, ce qui permet une bonne observation des éléments cellulaires. D'autres préparations seront colorées au picrocarminate d'ammoniaque, ou bien à l'hématoxyline de Grenacher ; il sera bon de laver quelques-unes d'entre elles à l'eau distillée. Suivant le cas, on montera dans la glycérine ou dans le baume du Canada, après éclaircissement. Je recommande particulièrement ce dernier mode de procéder ; il permet, dans certains cas, de reconnaître nettement des parcelles néoplasiques au milieu des sels et des tissus désorganisés encombrant la préparation. Lorsque les fragments sont un peu gros, on leur fait subir une dilacération ou mieux une dissociation préalable ; les plus volumineux seront inclus dans la celloïdine ou bien dans le collodion, suivant la méthode de M. Mathias Duval et débités au microtome.

A l'œil nu, les fragments expulsés par la miction se présentent sous forme de *filaments* blanchâtres, ayant parfois l'apparence de petits vers, moins souvent celle de *lambeaux membraneux* ou de *pellicules*. Certains de ces fragments offrent un aspect *charnu*, ou se montrent garnis de franges, à la manière du chou-fleur ; enfin, il n'est pas très rare que les malades expulsent des *villosités* entières, ressemblant assez, lorsqu'on les étale sur un porte-objet, à des feuilles de fougères.

Toutes ces parcelles néoplasiques peuvent se trouver en parfait état de conservation, notamment lorsqu'elles sont rendues immédiatement après une grande hématurie ; elles peuvent aussi être devenues méconnaissables par désorganisation, lorsqu'elles ont trop longtemps macéré dans la vessie, soit à l'état de liberté, soit encore retenues à la tumeur par un pédicule, bien que mortifiées avant leur détachement et leur expulsion. Elles peuvent être englobées dans un caillot, ou recouvertes de cristaux urinaires au point de paraître absolument cuirassées. Ce sont précisément ces dernières parcelles qui causent parfois aux malades des sensations de déchirure, au moment où elles traversent l'urèthre. Enfin, les fragments sont quelquefois

tellement volumineux que l'on a peine à croire qu'ils aient pu franchir le canal; l'examen microscopique devient alors, pour ainsi dire, inutile, au moins pour le diagnostic de l'existence d'une tumeur. Dans un cas, j'ai observé l'expulsion d'un fragment du volume d'un fort-bouchon. M. Albarran cite un malade qui en rendit un du poids de quatre-vingt-cinq grammes. Certaines observations anciennes vont jusqu'à parler de malades qui auraient « uriné plusieurs livres de chair »; il est probable que des caillots sanguins avaient, dans ces cas, donné le change.

Examen microscopique. — Maintes fois, l'examen microscopique des urines permet de confirmer le diagnostic de tumeur vésicale ou même de l'établir d'emblée, sans le secours de l'observation clinique ou de l'exploration instrumentale. Pour mon compte, cela m'est arrivé plus d'une vingtaine de fois, et dans quelques cas j'ai pu nettement poser le diagnostic de la nature du néoplasme. Il n'y aura que bien rarement lieu de se réjouir de pareils succès; car le plus souvent, on aura affaire à des tumeurs malignes (épithélioma ou cancer), dont la friabilité aura permis l'expulsion d'un fragment assez volumineux pour qu'on puisse reconnaître leur structure intime. D'autres auteurs ont été aussi heureux que moi et ont pu voir l'opération ou l'autopsie confirmer l'examen histologique du fragment rendu. Je n'en citerai que quelques-uns : Breuneke a ainsi diagnostiqué un myxome de la vessie; Luke, un carcinome médullaire; Langhams, un carcinome papillaire; Ranschenbusch, un papillome; Billroth, un myome carcinomateux; Dittel, une tumeur maligne, etc. W. F. Lœbisch (*Anleitung zur Harn. Analyse*, 2e édit., p. 425) prétend même qu'on peut, par l'examen de parcelles néoplasiques, par la simple analyse chimique et microscopique des urines, toujours diagnostiquer la nature des néoplasmes vésicaux. Il expose longuement dans son livre les caractères urologiques qui permettraient, d'après lui, de distinguer l'épithélioma, le carcinome, le papillome, etc. Je crois superflu de suivre cet auteur dans les subtilités de sa description, et j'avoue tenir, quant à présent, comme

inexacte son interprétation des particularités chimiques ou biologiques sur lesquelles il prétend baser un diagnostic aussi précis.

J'examinerai successivement, au point de vue histologique, les filaments, simples ou arborescents, les pellicules, les lambeaux, enfin, les fragments charnus plus ou moins volumineux.

A. *Filaments.* — Lorsqu'ils sont bien conservés, on y distingue, au microscope, un capillaire central, recouvert d'une ou plusieurs assises épithéliales. Le capillaire est volumineux, souvent dilaté par places ; il conserve fréquemment, dans sa lumière, des globules sanguins ; parfois même, il en est comme bourré. Grâce à la transparence de la couche épithéliale, on peut se rendre compte de tous ces détails. Généralement, le capillaire est séparé des cellules épithéliales par une couche de tissu conjonctif fibrillaire ou embryonnaire (cellules fusiformes) ; mais cette couche peut être tellement mince, que les cellules de revêtement semblent s'implanter directement sur le capillaire central. Les cellules épithéliales, qui composent la première assise, la plus profonde, sont ordinairement cylindriques, très longues, parfois démesurément volumineuses ; à mesure qu'on se rapproche de la superficie, l'apparence cylindrique fait place à un aspect polygonal. Au milieu du revêtement cellulaire, il est fréquent de voir des cellules plus grandes que les autres, plus transparentes, et munies d'un gros noyau nucléolé. Souvent, il n'existe, à la superficie du filament, qu'une seule couche de cellules cylindriques ; quelquefois même, la macération a détaché en partie ou en totalité la couche épithéliale. Les coupes transversales du filament offrent un aspect élégant. Au milieu, la lumière du capillaire, entourée d'un peu de tissu conjonctif, parfois remplie de globules sanguins ; tout autour, rayonnent les cellules cylindriques, et, au delà, les cellules polyédriques.

Franges. — Quelquefois, les filaments sont réunis entre eux, de manière à figurer une feuille de fougère. Leurs bords ont un aspect dendritique. Pour les bien préparer, on les immo-

bilise sur une lame porte-objet à l'aide d'une aiguille, et, inclinant la lame, on laisse tomber sur elle, goutte à goutte, l'eau d'une pipette. Le courant entraîne les impuretés ainsi que les sels qui s'attachent souvent à la superficie, et la frange, bien établie, apparaît avec sa forme caractéristique. Au microscope, après coloration, elle présente, dans sa structure, à peu près les mêmes particularités que les filaments simples. Au point

Fig. 32.

VILLOSITÉS PAPILLOMATEUSES

FRAGMENT RENDU PAR LES URINES (*Préparation histologique.*)

R, R. Revêtement épithélial. — A, A. Axes de tissu conjonctif. — C. Cellules épithéliales cylindriques. — V, V. Vaisseaux. (Dessin de Barraud.)

où les divers filaments se réunissent, il existe une sorte de pédicule de tissu conjonctif, au centre duquel, dans les cas heureux, on parvient à reconnaître la présence d'un petit vaisseau.

Ces filaments, simples ou composés, représentent généralement des franges papillaires, détachées de la superficie d'un néoplasme dont la structure peut être toute différente (tumeurs bénignes ou malignes) de la leur. Si donc la présence de franges dans les urines confirme l'existence d'une néoplasie, elle ne permet cependant pas d'en caractériser la nature.

On ne confondra pas avec ces filaments papillaires, d'autres filaments constitués par de la fibrine, à la surface de laquelle se fixent parfois des parcelles d'épithélium détachées d'une tumeur. J'ai établi ce diagnostic histologique à propos de l'hématurie en caillots.

Fig. 33.

FRAGMENT D'UN ÉPITHÉLIUM CYLINDRIQUE

RENDU AVEC LES URINES (*Préparation histologique.*)

A, A. Cellules épithéliales. — B, B. Cellules épithéliales libres. (Dessin de Barraud.)

B. *Pellicules. Lambeaux membraniformes.* — Presque toujours il s'agit de lambeaux épithéliaux sans substractum conjonctif. Souvent les cellules soudées de manière à constituer une sorte de membrane, proviennent, non de la tumeur même, mais de la surface vésicale, plus ou moins près du néoplasme. C'est alors la cystite qui leur donne naissance; d'autres fois, elles proviendront de la tumeur même, et il sera généralement impossible de faire le départ entre l'une ou l'autre origine. Enfin, les pellicules ou lambeaux peuvent être de simples agrégats de fibrine emprisonnant des globules blancs et rouges, des cellules épithéliales et des sels de l'urine.

c. *Fragments charnus.* — De tous les produits néoplasiques expulsés par la miction, ce sont les fragments charnus qui rendent les plus évidents services au diagnostic. Dans certains cas, leur état de conservation permet de reconnaître leur structure intime. J'ai cité ailleurs des polypes entiers ainsi éliminés par les urines, notamment chez la femme. Il est facile d'y pratiquer des coupes et de déterminer leur nature histologique. On connaît la célèbre observation de Volkmann, qui diagnostiqua ainsi un myome de la vessie (*Arch. f. Klin. chir.* Bd. 19, n° 682, 1876). Avant lui, Billroth s'était déjà décidé à

Fig. 31.
ÉPITHÉLIOMA CYLINDRIQUE VÉGÉTANT

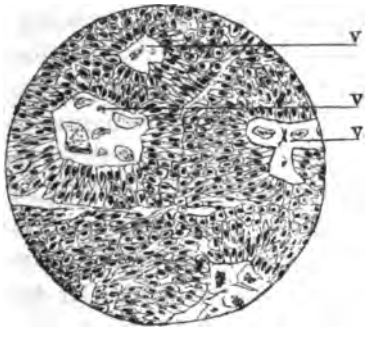

opérer une tumeur à la suite de l'examen microscopique d'un fragment. J'ai eu plusieurs fois l'occasion, dans des conditions analogues, de poser le diagnostic de la nature du néoplasme. Comme fait remarquable, je citerai l'observation publiée dans les cliniques de M. Guyon, où, à la suite d'un premier examen microscopique, Felz et Riclingausen se prononcèrent pour un papillome. La tumeur ayant récidivé, je fus appelé à en examiner un nouveau fragment, et reconnus qu'il s'agissait d'un épithélioma. La transformation maligne du néoplasme se trouvait ainsi vérifiée, à quelques mois d'intervalle.

Comme je l'ai signalé plus haut, les tumeurs les plus susceptibles de se morceler et d'être reconnues par l'examen des urines sont généralement les tumeurs malignes (épithéliomas,

carcinomes, myxomes) (Voir Fig. 34, p. 321). En ce qui concerne les caractères microscopiques des fragments du néoplasme, pour éviter des redites, je renvoie le lecteur aux chapitres consacrés à l'anatomie pathologique.

En résumant ce qui est relatif aux produits pathologiques expulsés, nous voyons que les fragments charnus peuvent fournir des notions précises sur la nature des néoplasmes vésicaux; que les villosités attestent bien leur origine néoplasique, mais peuvent être fournies par des variétés de tumeurs différentes; enfin, que les lambeaux membraniformes, tout en provenant souvent d'un néoplasme, peuvent se détacher aussi de la muqueuse vésicale.

2° Cellules. — L'observation de cellules dans l'urine peut être d'un grand secours pour le diagnostic. Elles proviennent habituellement de tumeurs papillaires, villeuses, de carcinomes ou d'épithéliomas. Certes, nous sommes loin de l'époque où l'on se figurait posséder des caractères spéciaux permettant de reconnaître entre toutes la cellule cancéreuse ; je ne m'étendrai donc pas sur la morphologie des éléments isolés des divers genres de tumeur expulsés pendant les mictions. Au point de vue du diagnostic, on peut s'en tenir aux conditions suivantes : il faut que les cellules aient été constatées à plusieurs reprises dans les urines ; que leur nombre dépasse celui des globules du pus lorsqu'il existe concomitamment un peu de cystite, ou même qu'on les rencontre à l'exclusion des leucocytes ; enfin, que ces cellules se montrent quelque peu polymorphes. Dans ces conditions, l'existence d'une néoplasie est vraisemblable.

Ces cellules, colorées au picrocarmin, ou mieux à l'hématoxyline, — qui se fixe plus facilement sur des éléments anatomiques altérés par la macération, — apparaissent tantôt petites, rondes, nucléées, tantôt plus volumineuses, ovales ou à contour peu régulier, contenant un ou plusieurs gros noyaux nucléolés. Quelquefois on distingue, dans la cellule, à côté des noyaux, des espaces clairs qui représentent des modifications de son protoplasma. On peut encore trouver, en même

temps que les éléments qui précèdent, des cellules fusiformes, en raquette, ou même munies de plusieurs prolongements. Il m'est parfois arrivé de reconnaître des éléments qui provenaient évidemment des franges du néoplasme ; ils étaient groupés de manière à présenter d'un côté des cellules cylindriques en palissade, et de l'autre des cellules polyédriques.

Dans certains cas de carcinome, les cellules épithéliales acquièrent un volume et un polymorphisme vraiment remarquables. Une fois colorées, elles sont presque visibles à l'œil nu.

Il importe de mettre les personnes peu habituées aux observations microscopiques en garde contre une erreur liée à une particularité presque spéciale à la suppuration de la vessie. Les globules blancs y atteignent parfois un tel développement, chargés qu'ils sont de deux, trois, et même quatre noyaux, qu'on peut les prendre pour des cellules néoplasiques. Avec un peu d'attention, cependant, on arrive à les en différencier, grâce à leur forme globuleuse, à leur protoplasma moins granuleux, etc.

Telle est, d'une manière générale, l'apparence des éléments figurés, évacués avec l'urine, dans les cas de néoplasie vésicale. Mais il faut reconnaître que l'on éprouve souvent, dans ces recherches, bien des mécomptes et des désillusions. Les cellules en putréfaction deviennent méconnaissables, les parcelles de tumeur ne se laissent colorer que difficilement, le pus, la fibrine du sang, les sels et les micro-organismes forment des amas, englobent ces parcelles et en rendent impossible l'observation ; bref, le diagnostic ne peut profiter en rien de ces recherches. C'est pourquoi je recommande de répéter l'examen des urines, notamment de celles évacuées après une hématurie et qui contiennent toujours plus d'éléments figurés, grâce à la déchirure récente du néoplasme (V. p. 315).

3° Sels. — Les uns proviennent de l'urine même, les autres dépendent de l'hémorrhagie. Il va sans dire que ces derniers

peuvent manquer durant les trêves hématuriques ; mais ils peuvent aussi se rencontrer dans les urines longtemps après la cessation de tout écoulement sanglant. Dans ce dernier cas, le sang, emprisonné dans les villosités ou les anfractuosités du néoplasme, abandonne peu à peu son hématoïdine qui se cristallise.

A. *Cristaux d'hématoïdine.* — On les reconnaît parfois à l'œil nu dans le sédiment urinaire, au milieu des parcelles du néoplasme ou des lambeaux membraniformes, où ils constituent des taches d'un brun rougeâtre tirant plus ou moins sur le jaune. En plaçant ces parties colorées dans un verre de montre, en y ajoutant un peu d'eau et une ou deux gouttes d'acide nitrique, on voit la réaction de Gmelin se produire, c'est-à-dire que les taches brunes disparaissent en passant successivement par le bleu et par le violet. Lorsqu'une urine donne ainsi des cristaux d'hématoïdine, on peut être certain qu'elle est alcaline ; autrement, l'acidité normale empêcherait la précipitation de se produire.

Au microscope, l'hématoïdine se montre sous l'aspect d'aiguilles fines, de cristaux de forme trapézoïde ou rhomboïdale, d'un jaune rosé ou fauve ; parfois, ces cristaux s'accumulent et offrent une apparence dendritique. Tantôt on les rencontre isolés à côté des éléments figurés ; tantôt ils sont infiltrés à l'intérieur des cellules ou disposés à leur surface.

B. *Sels cristallisés de l'urine.* — Les sels de l'urine mériteraient à peine d'être mentionnés ici, si Ulzmann n'avait voulu leur prêter une signification dans le diagnostic des néoplasies vésicales. Cet auteur prétend (et son avis semble partagé par Pösner et Lœbisch) que l'oxalate de chaux ne se rencontre que dans l'urine de malades dont la tumeur vésicale est en partie nécrosée. Je ne pense pas que cette opinion soit adoptée par la généralité des auteurs. Les cristaux d'oxalate de chaux se présentent sous forme de rosaces incolores, lentement solubles dans les alcalis sans dégagement de gaz. Brûlés sur une spa-

tule de platine en présence d'un acide, ils laissent comme résidu une poudre blanche semblable à de la craie. Ces cristaux ne se déposent que dans l'urine acide. On peut trouver dans ce même genre d'urine des cristaux d'acide urique de forme particulière. Ce sont des agrégats de particules rondes, formant, sous le microscope, des taches noirâtres.

Dans les urines alcalines, on rencontre les mêmes formes cristallines que dans toutes les cystites, notamment le phosphate terreux et l'urate d'ammoniaque.

4° Coagulations sanguines. — J'ai déjà longuement parlé de la présence des caillots dans les urines. Je n'y reviens ici que pour mettre le lecteur en garde contre certaines apparences qu'ils peuvent présenter. Ils simulent parfois soit un fragment de tumeur, soit des franges papillomateuses ; sans doute, un œil exercé saura de suite les reconnaître, mais le débutant fera bien, en cas de doute, de recourir au microscope.

Lorsqu'on soupçonne le caillot d'englober un fragment du néoplasme, il conviendra de le faire macérer pendant vingt-quatre heures ou davantage dans un verre d'eau ; il sera ensuite facile d'isoler le fragment par dissociation, pour le soumettre à l'examen microscopique.

5° Fibrinurie. — Je n'ai jamais observé cette altération particulière des urines, et, n'était l'incontestable autorité de ceux qui en ont relaté des exemples, je serais disposé à attribuer la théorie de son existence à une erreur d'interprétation. J'ai bien vu des urines riches en pus, et contenant une certaine quantité de sang, se prendre en masse et donner naissance à un coagulum fibrineux adhérant aux parois du vase. Mais il s'agissait, dans ces cas, d'urines ammoniacales ayant séjourné assez longtemps dans le récipient. Il s'agit là d'un phénomène chimique bien connu sur lequel il n'est pas besoin d'insister. D'ailleurs, à ceux qui voudraient reproduire *in vitro* ce qui se passe, dans ces conditions, à l'intérieur de la vessie, je conseille de prendre des urines de cystiques, riches en pus, d'y verser un peu d'ammoniaque et d'agiter quelque temps avec une

baguette de verre. On verra alors le liquide se coaguler, prendre une apparence gélatineuse. Il est bien possible, au moins en ce qui concerne les observations anciennes, que ce qu'on a pris pour de la fibrinurie n'ait été que de la pyurie ammoniacale.

Voici la description que donne Lœbisch du phénomène; je lui en laisse la responsabilité : « De temps à autre, apparition passagère de fibrinurie avec état gélatiniforme des urines. L'urine sort, dans ce cas, en petite quantité, avec douleurs intenses. A son émission, elle est liquide, rougeâtre, mais elle se prend aussitôt en masse et adhère tellement aux parois du vase qu'elle y reste collée même quand on le renverse. Si on la remue longtemps, elle redevient liquide. Les urines contiennent peu de sang, avec beaucoup d'albumine et de matière colorante du sang, mais on n'y trouve jamais de cylindres. On explique la présence de l'albumine par une abondante transsudation due à l'élévation de la pression sanguine dans les vaisseaux du cancer. »

Amussat (Académie de Méd. 1829) relate un cas de tumeur cérébriforme de la vessie où le symptôme fibrinurie est décrit comme ci-dessus.

L'observation de Guersant (1853), est, quoi qu'on en dise, postérieure à celle d'Amussat.

M. Guyon a vu un cas de fibrinurie, et Ulzmann (*Ueber die Hematurie*) en fait un symptôme capital de néoplasie vésicale.

Je rapprocherai de ces faits l'observation faite par le professeur Albertoni d'une urine filante et visqueuse, laquelle donna à l'analyse un hydrate de carbone analogue à la gomme animale de Landweher. Cette matière filante, précipitable par l'alcool, le sulfate de cuivre et la soude, résulterait, d'après l'auteur, de l'action des produits secrétés par un bacille (*Annali di chimica e di farmacologia,* t. XVI, p. 367. 1889).

6° Pigment mélanique. — Peulvé, dans une observation de tumeur de la vessie (*Soc. Anat.* 1865), a noté la présence de pigment mélanique dans l'urine. M. le professeur Cornil, dans les réflexions dont il accompagne cette observation, admet

parfaitement la possibilité du passage du pigment dans les mictions. Perls (*Lehrbuch des Algemeinen Path. Anat.*, t. I, p. 229), à propos des pigments qu'on rencontre dans les humeurs et les tissus, cite Eiselt (1861) comme ayant trouvé du pigment mélanique dans l'urine de malades atteints de tumeurs mélaniques, et en particulier lorsqu'elles étaient localisées dans les voies urinaires. Pour ce qui est de l'élimination de pigment par la miction dans le *sarcome mélanique*, le fait est hors de doute ; mais Hoppe Seyler et Virchow ont fait remarquer que ce pigment n'était pas identique à celui de la tumeur (Virch., *Arch.*, Vol. XXVII, p. 390). La chose est bien possible. En tous cas, la seule tumeur pouvant donner du pigment dans l'urine est le sarcome mélanique ; la mélanose, à mon avis, n'existe pas en dehors de cette variété de néoplasme.

7° Odeur infecte des urines. — Les anciens attachaient une importance considérable à ce symptôme, et ne manquaient pas de le rechercher en vue du diagnostic de tumeur vésicale. Nous savons aujourd'hui qu'il n'a aucune signification et n'est dû qu'à l'incurie des malades et au défaut de soins. La cystite invétérée, mal soignée, la cystite pseudo-membraneuse peuvent lui donner naissance. A plus forte raison, la néoplasie vésicale, dans laquelle des produits de sphacèle et de putréfaction viennent s'ajouter aux altérations putrides de la cystite. L'odeur infecte des urines n'a de valeur qu'en tant qu'elle décèle le danger imminent ou l'existence actuelle d'une infection ; elle appelle une intervention d'urgence et la désinfection immédiate du réservoir urinaire, si toutefois l'état général du malade le permet encore.

8° Pneumaturie. — Un phénomène curieux se produit quelquefois, lorsque le développement d'un carcinome a établi une communication entre la vessie et l'intestin. Le malade rend, en urinant, des gaz par l'urèthre. Ce symptôme, auquel le nom de *pneumaturie* conviendrait parfaitement, est exceptionnellement rare dans le cas de tumeurs primitives de la

vessie, lesquelles offrent si peu de tendance à sortir du réservoir urinaire pour envahir les organes voisins. Il est plus fréquent lorsqu'il s'agit de tumeurs du rectum ou du colon transverse ayant envahi secondairement la vessie.

Un cas fort intéressant de pneumaturie, consécutive à la perforation du rectum et du colon par un néoplasme de la vessie, a été communiqué par Tardieu à la Société anatomique (1840, p. 364). J'ai observé le même phénomène dans un cas de carcinose prostato-pelvienne diffuse ayant ouvert le rectum et la vessie, et établi un véritable cloaque.

9° Microbes. — Je n'ai rien à dire à leur sujet qui soit spécial aux tumeurs vésicales. Réserve faite de l'origine parasitaire possible des néoplasmes, c'est surtout au développement de la cystite que correspond la pullulation des micro-organismes de la vessie. J'en ai isolé jusqu'à douze espèces différentes, dont j'ai communiqué les plus intéressantes à la Société anatomique. Généralement, les germes infectieux sont introduits par le cathétérisme ; plus rarement, ils arrivent par la circulation. Dans les deux cas, ils trouvent dans une vessie déjà altérée des conditions favorables de culture, et l'infection primitivement vésicale peut se propager jusqu'au rein. C'est particulièrement dans les tumeurs épithéliales et carcinomateuses un peu anciennes que les microbes atteignent numériquement et morphologiquement le maximum de leur développement à l'intérieur du réservoir urinaire. Ils infiltrent les couches superficielles du néoplasme en même temps que la muqueuse vésicale. Je possède des préparations où l'on peut les voir envahir en quantité innombrable la tumeur, principalement sur les points où celle-ci est plus ramollie. Je n'en ai jamais rencontré dans le corps même des néoplasmes, au sein de tissus morbides en pleine vitalité.

La bactérie septique que j'ai décrite le premier, et qui a été étudiée ensuite par Albarran et Hallé sous le nom de bactérie pyogène, existe toujours au milieu de diverses formes microbiennes, et l'on peut facilement l'en isoler par des cultures sur plaques.

La présence de bactéries dans une vessie néoplasique doit être considérée comme une complication grave en raison de l'infection urineuse toujours menaçante en ces cas, surtout lorsque le rein est déjà plus ou moins altéré.

II

SIGNES PHYSIQUES

A. — EXPLORATION MANUELLE

Les symptômes fonctionnels suffisent dans beaucoup de cas, à eux seuls, pour établir le diagnostic de la tumeur vésicale. En observant leur marche, en interprétant leur association, on arrive parfois, non seulement à se convaincre de la présence d'un néoplasme dans la vessie, mais même à en soupçonner le siège précis. C'est un point sur lequel je reviendrai à propos du diagnostic ; mais il est bon de rappeler, dès à présent, qu'il est des tumeurs vésicales qui restent absolument muettes au point de vue des signes physiques. De petites dimensions ou très molles, ou bien réduites à des néoplasies ne formant pas véritablement tumeur dans la cavité, elles peuvent échapper à toute exploration. Celle-ci peut devenir difficile ou impossible par suite de circonstances indépendantes du néoplasme : une paroi abdominale surchargée de tissus graisseux, une tension exagérée de l'hypogastre, des douleurs intolérables, une extrême irritabilité du sujet. Dans ces conditions, le chirurgien est souvent obligé de recourir au *chloroforme*, s'il veut se livrer à un examen complet et fructueux.

Avant de procéder à l'exploration manuelle ou instrumentale, il est indispensable d'y préparer le malade en procédant à l'antisepsie vésicale, et en calmant au besoin son irritabilité. On prescrira à l'intérieur, pendant deux ou trois jours, conjointement au bromure, s'il y a lieu, du borate de soude ou du salol. Les préparations naphtolées peuvent également être utilisées, quoique moins bien tolérées en général.

Exploration bi-manuelle (toucher rectal, palpation hypogastrique). — Manuel opératoire. — Résultats. — La *position* donnée au malade pendant qu'on l'examine influe beaucoup sur les renseignements obtenus. Ordinairement, pour pratiquer le toucher rectal, on place le malade sur le dos, le siège soulevé par un coussin, les cuisses à demi fléchies. C'est la position que l'on faisait toujours prendre jadis, et que beaucoup de chirurgiens font encore prendre aujourd'hui, pour toute opération sur les voies urinaires.

Indiquée dans certains cas, cette position offre divers inconvénients, dont le principal est la difficulté d'obtenir un relâchement musculaire complet, et en particulier celui des muscles abdominaux. A l'exemple de M. Guyon, je préfère laisser le malade dans la position horizontale, ses membres inférieurs dans l'extension, tout au plus un coussinet sous son bassin, au ras des fesses, en lui recommandant de respirer tranquillement et profondément. Le premier soin, avant de commencer l'exploration manuelle, doit être d'évacuer la vessie, la présence de l'urine pouvant donner lieu à des sensations trompeuses, et gênant toujours la délimitation d'une tumeur. La région anale sera enduite de vaseline.

Le chirurgien se placera de préférence à la droite du malade, de manière à faire le *toucher* avec l'index droit enduit de vaseline. Plus que pour toute autre affection, l'introduction du doigt demande à être faite ici, très lentement et avec douceur, de crainte de réveiller l'irritabilité du patient. Lorsque le doigt a pénétré à une certaine profondeur, on explore d'abord la surface de la prostate ; on apprécie le volume de la glande et sa consistance. Dans la

grande majorité des cas, cet organe est facilement délimité et se présente avec des caractères à peu près normaux. Quelquefois, l'hypertrophie prostatique rend difficile ou même impossible l'exploration du bas-fond de la vessie.

Cette dernière exploration doit être faite d'abord par le toucher rectal seul, puis en combinant simultanément le toucher et la pression exercée avec l'autre main sur l'hypogastre. Grâce à la vacuité de la vessie, *la main hypogastrique* peut parfaitement, dans les conditions ordinaires, arriver au contact du *doigt rectal*, à travers les parties molles. C'est à ce moment surtout, qu'on doit recommander au malade de respirer profondément. On profite de chaque expiration pour accentuer doucement la pression avec la main et pénétrer davantage dans la région hypogastrique. Certains chirurgiens étrangers ont l'habitude de faire exercer par un aide, une pression supplémentaire sur la main hypogastrique, mais cette manœuvre, dite *compression bi-manuelle*, est généralement inutile.

Le toucher rectal combiné avec la pression hypogastrique (*exploration bi-manuelle*) arrive à fournir des renseignements, non seulement sur l'état du bas-fond vésical et du trigone, mais encore sur celui des parois latérales et même de la paroi postérieure de la vessie. Nous proscrivons donc comme inutile, brutale et dangereuse, la manœuvre de certains chirurgiens étrangers qui, pour faire cette exploration, introduisent la main toute entière dans le rectum.

Les sensations fournies par le toucher rectal peuvent être positives ou négatives. Dans les deux cas, elles devront être prises en sérieuse considération, et nous verrons plus loin comment l'examen négatif de la paroi vésicale peut être utilisé pour le diagnostic et même pour le traitement.

Le doigt rectal peut constater dans cette paroi : 1° une *tumeur;* 2° une *induration;* 3° un état d'*infiltration* caractérisé par la présence de bosselures. Ces trois manifestations pathologiques correspondent à peu près à la division clinique des tumeurs de la vessie en *tumeurs implantées* et *pédiculées* ou *infiltrées*.

1° Tumeur. — Immédiatement derrière la prostate, souvent séparée de celle-ci par un sillon, ou semblant faire corps avec elle, on sent une saillie arrondie, à surface plus ou moins irrégulière, occupant un des segments latéraux de la base de la vessie, ou bien située sur la ligne médiane. Grâce à la pression sur l'hypogastre, on amène cette tumeur au-devant du doigt rectal et on en facilite l'exploration. Elle peut être dure, élastique, ou plus ou moins mollasse, de consistance homogène ou bien inégale en ses différents points. Tantôt elle sera facile à délimiter, tantôt ses parties latérales ne donneront que des sensations diffuses. Il va sans dire que tous ces renseignements, notamment en ce qui concerne les variations de consistance, ne sauraient être recueillis que par des observateurs rompus à ce genre d'examen.

Le concours de la main hypogastrique permettra encore d'évaluer, au moins *grosso modo*, les dimensions de la tumeur, qui peut être très petite, ou dépasser, au contraire, de deux ou trois travers de doigt la symphyse pubienne, sur la ligne médiane ou latéralement. Dans la généralité des cas, elle variera entre la grosseur d'une noix et celle d'un citron.

En somme, l'action combinée du doigt rectal et de la main hypogastrique procure des notions approximatives à la fois sur la consistance, le volume et le siège de la tumeur. Elle permet de formuler, cliniquement, le diagnostic de ce siège en ces termes : *la tumeur occupe le segment droit ou gauche du bas-fond, ou bien est située principalement sur la ligne médiane*. L'exploration manuelle ne peut aller au-delà. C'est à l'exploration instrumentale de préciser davantage ces notions.

Lorsqu'une tumeur est implantée loin de la prostate, derrière l'embouchure des uretères, on arrive encore, en déprimant l'hypogastre, à la sentir et la délimiter, même lorsqu'elle est petite.

Parfois, le néoplasme a des dimensions telles, qu'on se croirait en présence d'une vessie distendue par l'urine. L'exploration donne alors la sensation d'une masse sphérique, proéminant vers le rectum, atteignant latéralement chacune des échancrures sciatiques, pour se perdre en arrière dans l'exca-

vation sacrée. Au-dessus du pubis, elle peut occuper plus de la moitié inférieure de la région sous-ombilicale, et même faire une saillie visible dans cette région.

Dans ces conditions exceptionnelles, le diagnostic est d'une grande facilité. L'évacuation préalable de la vessie fait immédiatement attribuer à un néoplasme les dimensions exagérées de l'organe.

2° Épaississement de la vessie. — Il est des cas assez nombreux où, soit que la tumeur ait un volume peu considérable, soit par sa consistance particulière, elle se prête mal au toucher, les sensations perçues diffèrent totalement des précédentes. Le doigt rectal ne fait reconnaître qu'un simple épaississement de la paroi, parfois également senti par la main hypogastrique. Cet *épaississement* peut offrir une certaine consistance permettant de le délimiter, on bien au contraire se présenter comme un empâtement diffus faisant corps avec la vessie. Les personnes peu habituées à ce genre de manœuvres ont beaucoup de difficulté à distinguer des sensations aussi délicates. Aussi est-il recommandé de se familiariser *avant tout* avec les sensations fournies par l'exploration de la vessie normale à l'état de vacuité. Il est bon aussi, en pratiquant l'exploration manuelle chez des néoplasiques à vessie épaissie, de comparer toujours les parties saines aux régions envahies de l'organe.

3° Infiltration de la vessie. — Elle peut se révéler de deux manières à l'exploration : tantôt, le doigt rectal rencontrera un épaississement général de la paroi inférieure de la vessie, épaississement très prononcé parfois, au point même de donner la sensation d'nne enveloppe cartilagineuse; tantôt il percevra une série de bosselures confluentes, localisées généralement dans le bas-fond et le trigone. Quant à la main hypogastrique, elle aidera puissamment au diagnostic en amenant au devant du doigt rectal la région explorée, mais ne fournira pas directement de renseignements, sauf toutefois, si l'infiltration occupait les faces latérales ou le sommet de la vessie, ce qui est assez exceptionnel pour cette forme de néoplasie.

Il va sans dire que lorsque le néoplasme affecte à la fois le mode de végétation endogène et exogène, les sensations fournies par l'exploration représentent une combinaison de ce qui vient d'être décrit.

Chez la femme, l'examen de la paroi vésicale se fait par le toucher vaginal combiné avec la palpation hypogastrique. Tout ce qui vient d'être dit du toucher rectal est ici applicable, et je n'insisterai pas davantage. Je ferai, cependant, ressortir la facilité avec laquelle on arrive à diagnostiquer les tumeurs de la vessie chez la femme, grâce aux rapports anatomiques des organes pelviens, et à la faible épaisseur de la cloison vésico-vaginale, etc.

Dans certains cas de tumeur pédiculée et assez consistante (myome, fibrome, etc.), on arrive parfois, après l'avoir saisie entre le doigt rectal et la main hypogastrique, à la sentir échapper sous la pression, comme ferait un noyau de cerise serré entre deux doigts. Ce phénomène peut être obtenu facilement chez la femme et exceptionnellement chez l'homme; j'ai observé, dans le service de M. Guyon, une malade chez laquelle on le répétait à volonté. Il indique toujours une tumeur de nature bénigne, munie d'un pédicule d'une certaine longueur.

Par le double toucher vaginal et rectal, on cherchera encore à reconnaître la situation de l'utérus, sa mobilité, ses rapports possibles avec la tumeur. Presque toujours, l'*utérus est indépendant du néoplasme* vésical primitif, avec lequel il n'affecte que des rapports de voisinage à travers la paroi vésicale. La rareté de la propagation des tumeurs de la vessie à l'utérus, et réciproquement, est une conclusion qui ressort de mes recherches personnelles. Elle va à l'encontre de ce que les auteurs ont admis jusqu'ici, en se basant plutôt sur des déductions théoriques que sur l'observation rigoureuse des faits.

L'exploration manuelle, chez l'homme et chez la femme, doit encore interroger la sensibilité de la vessie, sur les points envahis par la néoplasie comme en dehors de celle-ci, et même lorsque aucune tumeur n'est révélée par le toucher. Pour cela,

on presse de bas en haut sur la paroi vésicale, en recourbant *au besoin* le doigt en forme de crochet, et cherchant à comprimer la vessie contre la face postérieure du pubis.

La sensibilité, ainsi réveillée, varie depuis une simple sensation de gêne jusqu'à la douleur la plus violente. Il est certain que la souffrance provoquée de la sorte n'a par elle-même aucune signification, et peut se rencontrer dans maintes affections de la vessie ; mais ce symptôme, en se joignant à d'autres signes, peut acquérir une certaine valeur en l'absence de symptômes fonctionnels de néoplasie : par exemple, il peut faire pencher le diagnostic du côté de la cystite.

Le toucher renseignera enfin sur l'état du rectum, lequel, dans l'immense majorité des cas, sera trouvé sain, nullement atteint par une propagation du néoplasme.

Le diagnostic des tumeurs de la vessie est basé sur la double interprétation des symptômes fonctionnels et des sensations recueillies par le toucher rectal et la palpation hypogastrique. Pour les indications opératoires, réserve faite des autres moyens d'exploration, seuls les renseignements que fournit l'exploration bi-manuelle doivent entrer en ligne de compte.

Des saillies multiples, des bosselures, au niveau de la base ou sur les parties latérales de la vessie, qu'elles soient localisées ou s'étendent très loin, sont l'indice d'un néoplasme de mauvaise nature, surtout lorsque la région qui les supporte est indurée. De même quand il existe un épaississement de la paroi vésicale, et que celle-ci est manifestement infiltrée. A plus forte raison quand les cloisons recto-vésicale ou vésico-vaginale sont envahies. Aussi, faut-il avoir soin, pendant le toucher, de faire glisser la muqueuse rectale ou vaginale sur la face inférieure de la vessie, de façon à bien s'assurer de leur intégrité. Cette manœuvre est facilitée par l'immobilisation de la vessie à l'aide de la main hypogastrique.

L'existence d'une tumeur relativement volumineuse ou d'un épaississement important de la vessie, mais sans infiltration des parois, indique au contraire que le cas est opérable. Il y a même de grandes chances pour que le néoplasme soit de nature bénigne. Dans ces conditions, il est bon de pratiquer

également le toucher avec la vessie pleine d'urine ou distendue par une injection aseptique. Les sensations qu'on avait obtenues peuvent alors disparaître tout à fait, ou se modifier considérablement. S'il y avait infiltration, elle deviendrait plus facile à reconnaître, la vessie, distendue et comprimée par la main hypogastrique, offrant mieux sa base à l'exploration digitale.

Exploration manuelle négative. — Lorsqu'on examine une vessie néoplasique tout à fait au début de l'affection, parfois même à une période assez avancée de son évolution, il peut arriver que le toucher ne fournisse aucune sensation pathologique. La paroi vésicale paraît souple, aucun épaississement n'est perceptible, la cavité semble entièrement libre, le doigt rectal et la main hypogastrique se mettent en contact. Il faut pourtant se garder de rejeter le diagnostic de néoplasie vésicale, si les signes fonctionnels et en particulier l'hématurie y ont conduit, mais conclure simplement de l'examen négatif que l'on est en présence d'une tumeur de petit volume, ou d'une tumeur molle, en tous cas d'une néoplasie sans infiltration de la paroi vésicale. Cette dernière circonstance est particulièrement avantageuse au point de vue de l'intervention; elle indique un néoplasme de nature plutôt bénigne et dont il sera possible de faire l'extirpation complète.

Ainsi, même en l'absence des éléments en apparence les plus importants du diagnostic, comme la situation, le volume, la consistance de la tumeur, même alors que sa présence n'a pu être constatée par le contact, et précisément en raison de cette exploration négative, on est en droit de porter un pronostic général et opératoire relativement favorable. Une fois la vessie ouverte, en effet, *la vue supplée facilement aux lacunes du diagnostic.* Non que je préconise ici la taille exploratrice; je veux dire simplement que l'opération est indiquée lorsqu'il existe des signes fonctionnels évidents de néoplasie vésicale, et que l'absence de signes physiques fait penser à une tumeur tout au moins petite, probablement bénigne, certainement opérable.

Dans nombre de cas, l'examen bi-manuel est positif, mais les renseignements qu'il fournit ne sont pas complets. La néoplasie est facilement sentie ; elle est très étendue, mais le doigt ne parvient pas à la contourner. Tantôt, elle remonte haut du côté de l'excavation sacrée ; tantôt elle s'étend latéralement jusqu'à occuper toute la largeur du bassin. Son volume, son aire d'implantation ne peuvent être que très approximativement déterminés. Cette difficulté d'apprécier l'étendue du mal acquiert une grande importance pronostique, lorsqu'on l'éprouve quelque temps après un premier examen au cours duquel la délimitation de la tumeur était encore aisée. Elle en dénonce l'extension rapide et l'inexorable gravité.

Difficultés de l'exploration manuelle. — J'ai déjà signalé plus haut l'irritabilité extrême du sujet, la tension des parois abdominales, leur surcharge graisseuse et la douleur intense, comme opposant parfois de sérieux obstacles à l'exploration manuelle. Le chloroforme permet heureusement, dans toutes ces circonstances, de vaincre les difficultés et même d'examiner le malade, plus aisément qu'à l'état de veille.

Certaines dispositions anormales, une proéminence exagérée de la région fessière, la situation de l'anus au fond d'un infundibulum, peuvent également gêner l'examen, sans toutefois le rendre impossible. Une prostate trop étalée ou trop saillante dans le rectum, empêche le doigt d'explorer la vessie derrière elle. Cette condition anatomique, particulière, on le sait, aux hommes âgés, est par cela même assez fréquente dans les cas de néoplasie vésicale.

La saillie de la prostate peut même devenir une cause d'erreur dans le diagnostic, et faire croire à une tumeur de la vessie perceptible par le rectum. Mais cette erreur sera facilement évitée, en apportant l'attention voulue au toucher, combiné avec la palpation abdominale.

B. — EXPLORATION INSTRUMENTALE

D'assez nombreux instruments ont été utilisés ou spécialement imaginés pour l'examen des vessies néoplasiques. Les services qu'ils peuvent respectivement rendre sont bien différents et diversement appréciés par les chirurgiens. L'utilité même de l'exploration instrumentale n'est pas comprise par tous de la même manière. A l'étranger, et surtout en Allemagne, on lui attribue une valeur de premier ordre, et on l'applique presque à l'exclusion de la recherche des symptômes fonctionnels. En France, au contraire, nous accordons la prééminence à ces derniers.

M. Guyon, en fixant, on peut dire, tout le tableau clinique des tumeurs de la vessie, a par là même démontré que, pour leur diagnostic, l'emploi d'instruments quelconques n'était nullement indispensable. Nous pensons, en effet, que les signes physiques et fonctionnels, tellement nets, tellement caractéristiques des néoplasmes, suffisent, dans l'immense majorité des cas, à les faire reconnaître. L'examen instrumental n'en reste pas moins ensuite un excellent auxiliaire. « Il peut servir de complément au diagnostic; il ne saurait en être l'arbitre » (Guyon).

Je décrirai successivement les différents instruments employés et leur mode d'emploi, en signalant les sensations particulières que chacun d'eux doit être surtout appelé à fournir. Je suivrai dans leur étude un ordre en quelque sorte clinique, c'est-à-dire que je consignerai à mesure les sensations que fournit l'exploration comme s'il s'agissait d'examiner un malade. Je préciserai enfin mes appréciations dans un paragraphe spécial sur le *choix des instruments et leurs indications.*

L'introduction d'instruments à travers l'urèthre jusqu'à la vessie, en vue du diagnostic des tumeurs de cet organe, peut avoir deux objets : l'*exploration* et le *cathétérisme.*

L'exploration ne doit pas servir uniquement à vérifier la présence d'un néoplasme dans la cavité vésicale; elle doit fournir des notions précises sur son siège, son volume, sa disposition, sa consistance, etc. Elle doit encore recueillir, chemin faisant, des renseignements utiles sur la perméabilité et la dilatabilité de l'urèthre, sur l'état de la prostate, sur la contractilité, la sensibilité de la vessie, la régularité de ses parois, etc.

Quant au cathétérisme, ou évacuation du réservoir urinaire, on l'utilise : 1° Pour étudier l'hématurie en la surprenant au moment même où elle se produit; 2° Pour recueillir le contenu de la vessie et le soumettre à un examen méthodique; 3° Pour permettre à l'observateur de faire l'exploration rectale ou bimanuelle de l'organe.

Exploration. — Les instruments dont on se sert pour l'exploration de la vessie sont : *l'explorateur olivaire,* les *sondes molles* ou demi-molles, les *sondes* et le *cathéter métalliques,* les *sondes spéciales*, le *trilabe* (aujourd'hui abandonné), enfin l'*endoscope* ou plutôt le *cystoscope*. J'ajoute aussitôt après cette énumération, qu'en France deux instruments seulement, la bougie olivaire et la sonde de Nélaton, sont couramment employés, le cystoscope à part, qui de jour en jour tend à prendre une juste prépondérance.

J'ai assisté au début de l'évolution actuelle de la clinique des voies urinaires, j'y ai contribué pour ma modeste part, et je dois proclamer hautement le service que notre maître, le professeur Guyon, a rendu à la science et surtout aux malades, en faisant justice de tous les procédés barbares dont on abuse à l'étranger, et en montrant, avec son sens de clinicien raffiné, quel immense parti on pouvait tirer de l'analyse des symptômes et des moyens d'exploration simples.

Que l'on songe à la facilité avec laquelle une cystite peut éclater dans les cas de tumeurs vésicales, et l'on reconnaîtra qu'en cette partie du domaine chirurgical, plus qu'en toute autre, une asepsie parfaite, une antisepsie très rigoureuse, enfin l'emploi de manœuvres d'une grande douceur s'imposent, sous

peine de voir une affection déjà très grave se compliquer d'une autre, d'un pronostic fatal à plus ou moins brève échéance.

Bougie olivaire. — L'exploration à l'aide de cet instrument doit être faite avant l'évacuation de la vessie, et, autant que possible, l'organe étant en état de dilatation moyenne. S'il est nécessaire, on répétera l'opération dans une séance ultérieure, après évacuation de la vessie.

Le cathétérisme, avec l'explorateur olivaire, a un double objet : constater, d'abord, l'état de l'urèthre et de la prostate, puis explorer la cavité et les parois de la vessie. La vérification du canal de l'urèthre permettra d'introduire ensuite, dans un but explorateur ou thérapeutique, d'autres instruments en rapport avec son calibre. Par l'examen de la prostate, le chirurgien sera mis en garde contre toute affection de la glande qui pourrait donner le change avec une tumeur vésicale, ou en compliquer le traitement. Dans la vessie, la bougie olivaire peut faire reconnaître une tumeur siégeant au col, ou plus loin, sur le trigone et dans le bas-fond.

Pour une *tumeur du col,* les sensations recueillies par l'instrument sont les suivantes : Après avoir librement parcouru la portion prostatique de l'urèthre, la bougie, au niveau de l'entrée de la vessie, s'arrête ou ne chemine plus qu'avec gêne à l'intérieur de l'organe. Il semble à la main dirigeant l'instrument que la prostate soit hypertrophiée, comme prolongée en arrière et qu'elle présente une conformation irrégulière. Or, si le toucher ne confirme pas l'existence de ce prolongement supposé, force est d'admettre que les sensations fournies par le cathétérisme se rapportent non à la glande, mais à une tumeur intra-vésicale. D'autres fois, l'obstacle créé par le néoplasme implanté sur le col est d'abord assez difficile à franchir, puis, ce point une fois dépassé par l'olive, on peut manœuvrer plus ou moins facilement dans la cavité vésicale.

Lorsque la tumeur est profondément située, on constate que l'entrée de la vessie est libre; l'instrument y pénètre avec aisance pour être brusquement arrêté, un peu plus loin, par

une résistance insurmontable, ou bien avance péniblement, comme s'il s'enfonçait dans une pâte épaisse ou à travers une barbe soyeuse (Guyon). Le premier cas correspond à une tumeur dure, le second à une tumeur villeuse ou papillomateuse.

La bougie peut encore contourner l'obstacle, et le chirurgien la sent parfaitement dévier, pendant qu'il la conduit.

Il est possible, enfin, qu'elle rencontre un corps mobile, lequel ne pourra plus se retrouver, ou, au contraire, sera heurté de nouveau, après quelques manœuvres. Ce corps pourra être soit une tumeur pédiculée, soit un caillot, soit encore un calcul facile à reconnaître à l'aide d'autres manœuvres.

Certaines tumeurs fournissent une sensation particulière de grattement, assez analogue à celle que donnerait le contact d'une surface dure, rugueuse, comme celle d'un calcul. Avec un peu d'habitude et en redoublant d'attention, on arrive cependant à se rendre compte, dans ces cas, qu'il s'agit non d'un corps solide, dur, mais de parties molles plus ou moins crétifiées.

Avant de retirer la bougie, on exercera, avec l'olive, de légères pressions sur la paroi vésicale, de manière à recueillir quelques renseignements sur la sensibilité de la muqueuse.

On vérifiera bien, sans sortir de la vessie, les sensations perçues, en répétant plusieurs fois les manœuvres, qui doivent être exécutées toujours avec les plus grands ménagements, car elles risquent de causer des hématuries quelquefois fort graves.

Pendant qu'on retire l'instrument, on cherchera encore à recueillir des notions utiles, ou à confirmer celles obtenues à l'introduction.

Cathéter métallique. — L'exploration par la bougie olivaire peut être, dans certains cas, suffisante ; elle peut aussi ne fournir que des renseignements très incertains ; toujours, au moins dans les détails, elle demande à être complétée.

Au point de vue des sensations transmises, un instrument

rigide est bien préférable à l'explorateur souple. M. Guyon préfère de beaucoup, et conseille presque exclusivement, l'emploi de cathéter métallique à petite courbure, dont on se sert pour le diagnostic des calculs vésicaux.

La manière de conduire l'instrument, puis d'explorer l'organe malade, diffère peu de ce qui a lieu dans la pratique ordinaire. Mais une fois dans la vessie, des manœuvres spéciales sont à effectuer.

Comme précédemment, on reconnaîtra la tumeur du col à l'arrêt de l'extrémité du cathéter immédiatement derrière la prostate. Il sera quelquefois nécessaire de faire exécuter au pavillon des mouvements d'élévation ou d'abaissement pour dépasser l'obstacle à l'entrée de la vessie, et pénétrer dans sa cavité. Ce point franchi, le bec de l'explorateur se meut facilement dans tous les sens, et l'on constate l'absence de toute tumeur saillante à l'intérieur du réservoir. Quand, ensuite, on ramène l'instrument d'arrière en avant, et qu'on tourne successivement son bec en haut, en bas, à droite et à gauche, on est bientôt arrêté à une certaine distance de l'orifice interne de l'urèthre, au siège même de l'implantation de la tumeur. La profondeur à laquelle s'arrête le bec de l'explorateur, dans son retour vers le col, indique la situation du néoplasme, et permet d'apprécier approximativement l'aire qu'il occupe à ce niveau. Si la tumeur est circulairement implantée, le bec sera arrêté dans les quatre directions (en haut, en bas, et latéralement), à des distances inégales, il est vrai, en raison de l'irrégularité même de cette tumeur. Si, au contraire, le néoplasme n'occupe qu'un segment du col, les autres parties de sa circonférence laisseront l'instrument passer librement et arriver jusqu'à l'orifice vésical.

Ainsi donc, pour bien préciser comment on doit procéder, le bec de l'instrument étant libre dans la vessie, on le tourne du côté où l'on a reconnu l'implantation de la *tumeur sur le col*. En le ramenant à soi, on est arrêté après un certain parcours. On fait alors tourner l'instrument sur place, de manière à porter le bec dans la direction diamétralement opposée. Un doigt de la main gauche est posé sur la tige au ras de l'ori-

fice externe de l'urèthre, puis on tire à soi de nouveau l'instrument; cette fois, il est arrêté au niveau de l'orifice vésical de l'urèthre. La distance actuelle entre le doigt resté sur la tige et le méat urinaire mesure le chemin parcouru par le bec, c'est-à-dire, approximativement, l'épaisseur du néoplasme. En répétant cette manœuvre sur divers points du col, on peut acquérir des notions assez exactes sur l'étendue de l'implantation du néoplasme.

Lorsque la tumeur est plus profondément située, loin du col, qu'elle est bien implantée, pas trop volumineuse, on arrive, avec de l'habitude, à la comprendre dans la courbure de l'explorateur, ce qui fournit des renseignements importants sur son volume et sur la conformation de son pédicule. Mais lorsque la tumeur est molle, mobile, ou villeuse, il devient impossible de l'accrocher avec le bec de l'explorateur, et l'on fera bien de ne pas insister.

La tumeur peut être assez volumineuse pour arrêter complètement la marche du cathéter. Il faut alors chercher à la contourner en faisant manœuvrer l'instrument de bas en haut (pavillon de haut en bas), ou latéralement, jusqu'à ce qu'atteignant la partie saine de la vessie, on la sente se mouvoir plus librement.

Il va sans dire qu'on devra noter exactement les déviations ou rotations qu'on est ainsi obligé d'imprimer au bec du cathéter (inverses de celles correspondantes du pavillon). Elles indiqueront si la tumeur est médiane ou latérale, bien ou mal implantée, etc. Une tumeur très volumineuse donnera des sensations beaucoup moins précises. Le cathéter est arrêté à chaque pas, manœuvre difficilement, et peut même se trouver absolument immobilisé.

Les sensations fournies par le cathéter, en ce qui concerne la consistance du néoplasme ou la présence de villosités à sa surface, ne diffèrent pas de celles notées avec la bougie olivaire ; elles sont même beaucoup plus nettes. L'instrument peut quelquefois renseigner sur la consistance de la vessie même, au point d'implantation d'une tumeur, lorsque celle-ci est molle, par exemple, ou de petit volume ou, mieux encore, se

réduit à un simple épaisissement de la paroi. Par de légères oscillations, par de légers mouvements de percussion, on arrive à reconnaître un point plus résistant, où cette paroi paraît modifiée dans son épaisseur. On aura soin aussitôt de percuter de la même façon les parties saines de la vessie et les points voisins de l'épaississement, afin de comparer entre elles les sensations obtenues. Cette manœuvre devra être répétée avec attention à plusieurs reprises, les indications qu'elle est destinée à fournir étant de la plus grande importance. L'épaississement de la paroi vésicale est, en effet, un signe presque certain de tumeur ou de cystite ancienne.

L'explorateur métallique servira encore à découvrir un calcul coexistant dans la vessie avec un néoplasme. Mieux que la bougie olivaire, enfin, il permettra de distinguer une tumeur plus ou moins crétifiée.

En somme, pour l'exploration vésicale, l'instrument rigide est bien préférable à l'instrument souple, et, s'il fallait choisir l'un ou l'autre, l'hésitation ne serait pas permise.

J'ajouterai qu'on peut remplacer l'explorateur métallique ordinaire, par le cathéter de Thompson, qui n'en diffère que par l'existence d'un canal à l'intérieur de la tige, et d'un robinet à la base du tambour (pavillon), ce qui permet de procéder, sans désemparer, à l'évacuation de la vessie.

Sondes spéciales, Lithotriteurs. — A l'étranger, on s'est servi et on se sert encore de l'exploration instrumentale de la vessie, pour prélever, par arrachement, un échantillon du néoplasme et l'examiner au microscope. M. Thompson, notamment, est un des fervents adeptes de cette méthode, pour laquelle il a spécialement imaginé un instrument.

Bien que je proscrive absolument pour ma part de pareilles manœuvres, en raison surtout des hémorrhagies graves qu'elles peuvent déterminer, je dois, pour être complet, les signaler dans ce chapitre, sauf à revenir (V. p. 390 indications et contre-indications de l'emploi des instruments) sur leurs inconvénients et leurs dangers. La manière d'obtenir à l'aide de sondes rigides ou du lithotriteur des parcelles de néo-

plasme est fort simple. Avec la sonde, il suffit de dilacérer la tumeur en exécutant des manœuvres quelque peu brutales dans la vessie. L'évacuation finale ou un lavage ultérieur ne manqueront pas de fournir quelque fragment néoplasique. Avec le lithotriteur, voici comment on procède : après avoir heurté la tumeur, on tourne de son côté le bec de l'instrument, on ouvre les mors et l'on cherche à saisir quelque végétation superficielle que l'on serre solidement. On imprime alors au lithotriteur des mouvements latéraux, combinés avec des mouvements de torsion, jusqu'à ce que le tissu finisse par céder. Alors seulement on retire l'instrument qui ramène l'échantillon.

Cathétérisme des uretères. — Pawlick et d'autres opérateurs étrangers ont démontré la possibilité du cathétérisme urétéral. Le docteur Poirier, chef des travaux anatomiques à la Faculté de Paris, en a fait ressortir l'utilité pratique et en a tracé magistralement le manuel opératoire.

Jusqu'à présent, on n'a pas, que je sache, appliqué ce genre d'exploration au diagnostic des tumeurs de la vessie. Il me semble cependant qu'elle peut rendre des services réels dans certains cas. Lorsque la tumeur est très petite. par exemple, que la source de l'hématurie reste incertaine, le cathétérisme des uretères, pratiqué en pleine hématurie, et ramenant de l'urine claire des deux conduits vecteurs, écartera du coup l'idée d'une hémorrhagie rénale.

Il est certain que les manœuvres qu'il nécessite doivent être rendues beaucoup plus difficiles dans une vessie atteinte de néoplasie, modifiée dans sa forme, dans sa structure, troublée dans ses fonctions. Mais à mesure qu'on se familiarisera avec ces explorations, les difficultés deviendront plus surmontables. A présent, du reste, grâce aux endoscopes canaliculés permettant de conduire une sonde fine, le cathétérisme de l'uretère est devenu plus facile à exécuter.

Cathétérisme évacuateur. — Sonde molle de Nélaton et sonde en gomme a béquille. — Les instruments précédents exigent, pour se mouvoir aisément dans la vessie, que celle-ci

soit moyennement distendue, c'est-à-dire qu'elle contienne une certaine quantité de liquide. L'exploration manuelle, au contraire, doit être précédée de l'évacuation du réservoir urinaire. On est donc amené à employer la sonde avant les explorateurs. Je place, néanmoins, l'étude du cathétérisme évacuateur après celle du cathétérisme explorateur, parce que, *cliniquement*, la vessie doit toujours être vidée après cette dernière opération. Dans la pratique donc, je conseillerai dans une première séance de sonder le malade et de l'examiner par le toucher, puis, après deux ou trois jours de repos, de procéder, s'il y a lieu, à l'exploration instrumentale suivie d'une nouvelle évacuation de la vessie, évacuation indispensable, on va le voir, pour compléter les renseignements recueillis jusque-là.

Dans toutes les affections de la vessie, le cathétérisme évacuateur peut fournir d'utiles renseignements sur la capacité du réservoir urinaire et la contractilité du muscle vésical, la vessie se vidant complètement ou plus ou moins incomplètement. Dans les tumeurs de cet organe, il permet, en outre, de constater l'état de la paroi interne de la vessie et surtout d'étudier l'hématurie, on peut presque dire *à l'état naissant*.

L'introduction de la sonde s'exécute suivant les règles ordinaires, mais ou aura soin, *et c'est là un point important pour le diagnostic*, de ne pas pénétrer d'emblée dans la cavité vésicale, mais de s'arrêter d'abord à l'entrée de la vessie. Celle-ci une fois évacuée, on poussera alors seulement l'instrument à l'intérieur.

Le contenu vésical, aux différentes phases de l'évacuation, sera reçu dans trois verres distincts. On recueillera séparément l'urine qui s'échappe dès que l'orifice de la sonde aborde le col de la vessie.

Supposons qu'il s'agisse d'une tumeur implantée sur le col, et que le malade soit examiné pendant une suspension de toute hématurie. L'instrument va heurter le néoplasme, le faire saigner; *le premier jet de liquide sera coloré par le sang*. Le reste sera de l'urine pure. Si le malade est en pleine période hématurique, *il est possible* encore que les premières parties

soient les plus rouges. Ce sont là des signes précieux pour consolider le diagnostic de *néoplasme du col*, auquel ont pu conduire les opérations exploratrices antérieures. Malheureusement ces signes sont rarement observés. En général, quels que soient la forme et le siège de la tumeur, ce sont, au contraire, les dernières parties de l'urine qui sont le plus colorées; quelquefois même, il s'écoule à la fin du sang pur.

Je reviendrai, au chapitre consacré à l'urologie, sur l'utilité de recueillir l'urine dans trois récipients, et montrerai tout le parti qu'on peut en tirer.

L'évacuation terminée, on procédera à des lavages répétés de la vessie, à l'eau boriquée, jusqu'à ce que le liquide sorte presque parfaitement clair. On poussera alors la sonde plus profondément, et l'on déprimera l'hypogastre par un massage doux, mais assez profond, de manière à déplacer les parois vésicales. Dans ces conditions, s'il y a néoplasme, la vessie saignera généralement un peu; du sang pur, ou tout au moins un liquide teinté de rouge, apparaîtra à l'orifice extérieur de la sonde.

Ce saignement de la vessie mérite d'être nommé le *signe de Guyon*. C'est notre maître, en effet, qui l'a décrit le premier, et en a montré toute l'importance clinique. Il indique non seulement qu'une tumeur existe dans la vessie, mais aussi que cette tumeur est *vasculaire*. Comme tous les signes de néoplasie vésicale, il n'a pas, s'il est isolé, une bien grande importance pour le diagnostic; d'autres affections de la vessie peuvent le faire naître. Mais lorsqu'il se joint aux autres symptômes physiques et fonctionnels, le signe de Guyon permet d'éliminer immédiatement l'hypothèse d'une affection rénale hémorrhagique, et de localiser le néoplasme dans la vessie.

Je placerai ici la description d'un autre signe que le docteur Doyen, de Reims, a fait connaître au Congrès français de Chirurgie de 1889, et qui permet d'établir l'origine rénale de certaines hématuries. Supposons qu'après le lavage de la vessie, la compression de l'hypogastre ne provoque aucun écoulement sanguin. Il est, dès lors, certain que la vessie n'est pas le

siège de l'hématurie. Faisant alors asseoir le malade, la sonde restant en place, on palpe la région rénale des deux côtés, en exerçant un peu de massage de haut en bas. Si l'hématurie dépend d'une affection rénale, on ne tardera pas, à la suite de ces manœuvres, à voir du sang descendre dans la vessie et apparaître à l'orifice de la sonde.

Il est donc recommandé, après avoir inutilement cherché le signe de Guyon, d'essayer de provoquer celui de Doyen. Un résultat négatif, dans ces conditions, ramène les soupçons du côté de la vessie.

Avant de terminer l'exposé des résultats fournis par le cathétérisme évacuateur, j'ajouterai que la sonde de Nélaton procure, dans l'exploration d'une tumeur villeuse, mieux encore qu'une bougie olivaire, cette sensation qu'on pénètre dans une barbe soyeuse. Pour cela, il suffit de laisser écouler le liquide tout en poussant la sonde plus avant.

Choix des instruments explorateurs. — Indications et contre-indications. — Avantages et inconvénients de l'exploration instrumentale. — D'une manière générale et dans la grande généralité des cas, il est possible de poser le diagnostic de tumeur vésicale, avant de recourir à l'exploration *instrumentale*. Celle-ci ne sert alors qu'à préciser le diagnostic, à le compléter surtout au point de vue topographique. Il est impossible, en effet, par l'examen physique et par les symptômes rationnels, de déterminer le siège exact d'un néoplasme dans la vessie, et plus encore de se renseigner sur sa consistance, sa pédiculisation, etc. Mais comme la taille hypogastrique n'est pas le seul procédé opératoire pour atteindre une tumeur vésicale, que le choix de l'opération est subordonné aux notions, aussi nombreuses que possible, qu'on aura été à même de recueillir sur cette tumeur, il en résulte que l'exploration instrumentale est, en fait, *toujours nécessaire*.

J'ajouterai cependant que, dans nombre de cas, on peut la réduire au minimum en renonçant à l'emploi des instruments métalliques lorsque celui de la sonde molle suffit à parfaire le

diagnostic et à fournir les renseignements nécessaires pour l'intervention.

D'ailleurs, l'examen instrumental peut donner lieu à un certain nombre de méprises, comme il peut aussi entraîner des accidents, même lorsqu'il est pratiqué par des mains exercées et avec toutes les précautions antiseptiques requises.

Méprises. — Lorsque la vessie est très spacieuse et dilatée par atonie ou par rétention incomplète, le cathéter risque de s'égarer et de laisser méconnaître une tumeur, même du volume d'une mandarine (Guyon, *Clin.*, p. 263.)

Le cathéter explorateur ou la bougie olivaire peuvent rencontrer dans la cavité vésicale des saillies simulant un néoplasme. Ainsi lorsque le lobe moyen de la prostate est hypertrophié et quelque peu pédiculisé, l'instrument arrivera à le parcourir dans tous les sens et à l'embrasser dans sa courbure, absolument comme il le ferait pour une tumeur de la vessie. Je n'insiste pas ici sur ce diagnostic qui sera établi en détail plus loin.

Au cours des manœuvres intra-vésicales, l'explorateur peut encore se trouver arrêté par une saillie musculaire soulevant la muqueuse, autrement dit par une colonne vésicale très développée, ou bien le bec du cathéter en s'engageant dans une cellule et s'y accrochant donnera faussement l'idée d'un néoplasme de la vessie. Les productions fongo-vasculaires accompagnant certaines cystites pourront aussi faire croire à l'existence d'une infiltration carcinomateuse par les ressauts qu'elles impriment à l'instrument explorateur et par la sensation d'épaississement de la paroi vésicale qu'elles fournissent. Cette même sensation peut entraîner une erreur du même genre alors que les parois vésicales sont simplement hypertrophiées et modifiées à la suite d'une inflammation chronique.

La méprise est encore plus grossière lorsque l'instrument vient à se trouver immobilisé par la contraction partielle du muscle vésical, phénomène qui apparaît dans certaines vessies irritables affectées de cystite. On s'imagine, en pareil cas, être

en présence d'une vaste tumeur occupant la cavité vésicale, et l'on attribue à la réduction de cette cavité l'impossibilité de manœuvrer l'explorateur.

Ces différentes causes d'erreur prennent encore plus d'importance par suite de leurs combinaisons possibles. Aussi doit-on s'exercer à faire le diagnostic de néoplasie vésicale sur la simple constatation des signes fonctionnels et physiques, et ne considérer l'exploration instrumentale que comme un moyen de compléter ce diagnostic. *Avant de recourir à l'examen instrumental, il faut savoir s'en passer.*

Accidents. — Sans parler de la difficulté de s'entourer de toutes les précautions antiseptiques désirables, les déchirures possibles du néoplasme constituent pour le cathétérisme un danger réel, d'autant plus menaçant que l'instrument introduit dans la vessie est plus rigide et que la main qui le guide est moins expérimentée. Il est, en effet, de règle de voir les hémorrhagies reparaître après un sondage, ou s'accroître lorsqu'elles n'étaient pas suspendues. Parfois même leur intensité devient telle qu'on est conduit à discuter l'intervention d'urgence.

Une complication encore plus redoutable consécutive à l'introduction d'instruments dans la vessie, est la cystite. Les cas de ce genre ne sont malheureusement pas rares. En questionnant le malade on arrive à se convaincre que le début de sa cystite remonte presque toujours à l'époque où, pour la première fois, l'organe a été soumis à une exploration. Jusqu'à cette époque, l'évolution du néoplasme avait conservé sa physionomie clinique, pour ainsi dire, à l'état de pureté. A partir de l'examen, les douleurs particulières de la cystite ont apparu en même temps que le pus dans les urines.

Il faut savoir utiliser pour le diagnostic jusqu'à ces accidents possibles du cathétérisme. Admettons que l'exploration de la vessie ait été négative : si, à sa suite, des hématuries abondantes reparaissent alors qu'elles avaient cessé depuis un certain temps, ou bien si elles se montrent pour la première fois sans que rien, ni dans l'état du malade ni dans la manœuvre

exploratrice, ne paraisse justifier pareil accident, on devra soupçonner, avec une grande probabilité, une néoplasie vésicale.

De même, l'apparition d'une cystite, après un cathétérisme bien fait et négatif, plaide en faveur de l'existence d'un néoplasme.

M. Guyon a noté la réapparition de l'écoulement sanguin quelques heures après l'exploration instrumentale. Il est disposé, ainsi que M. Albarran, à lui accorder encore une certaine valeur au point de vue du diagnostic de tumeur vésicale.

En résumé, des accidents graves, comme l'hématurie et la cystite, survenant après un cathétérisme fait dans de bonnes conditions, ne cadrent qu'avec l'existence d'un néoplasme vésical, étant donné que d'autres affections de la vessie ne sauraient, dans ces mêmes conditions, faciliter le développement de ces mêmes accidents.

Pour diminuer les chances d'hématurie ou de cystite consécutivement au cathétérisme, il faut non seulement assurer l'asepsie pré-opératoire, mais encore pratiquer, après l'examen, un lavage antiseptique de la vessie, terminer par une irrigation légèrement astringente, et condamner enfin le malade au repos le plus absolu.

En résumé, le cathétérisme, avec la bougie olivaire ou la sonde de Nélaton, doit être le procédé de choix pour compléter les notions fournies par les symptômes fonctionnels. Il faut toujours y recourir. Par contre, on limitera l'emploi des explorateurs métalliques et même de l'endoscope, aux cas où cet emploi est réellement indiqué. Entre le cathétérisme par instruments rigides et la cystoscopie, on donnera toujours la préférence à cette dernière, à moins, bien entendu, que le volume de la tumeur ou sa position rende impossible la manœuvre de l'endoscope, ou qu'une hémorrhagie persistante s'oppose à l'éclairage de la vessie.

Avant de clore ce chapitre sur le choix des instruments pouvant servir à compléter le diagnostic, je veux insister sur l'inutilité de l'emploi de certains instruments, tels que litho-

triteurs, sondes métalliques, etc., et des graves dangers qu'ils font courir aux malades.

Leur introduction dans la vessie ne peut avoir qu'un objet : l'arrachement d'un fragment ou la dilacération du néoplasme. Or, toute déchirure de ce dernier amène fatalement l'hématurie, souvent avec une intensité formidable, alors que peut-être s'était établie une période de calme, qu'on avait tout intérêt à respecter. D'autre part, le traumatisme de la tumeur ou de la paroi vésicale, malencontreusement saisie par l'instrument, prédispose singulièrement à l'éclosion de la cystite. Voilà pour les dangers de cette manœuvre ; quant au bénéfice qu'on peut en espérer, je ferai remarquer d'abord que, s'il est indispensable de s'assurer de la présence d'un néoplasme dans la vessie et de reconnaître la région qu'il occupe, il est d'autres moyens, pour asseoir le diagnostic, que l'introduction dans la vessie d'un lithotriteur ou d'une pince quelconque. L'emploi de ces instruments se restreindrait donc aux cas où l'on voudrait être fixé sur la structure du néoplasme. Mais, en définitive, les subtilités du diagnostic doivent toujours viser, au point de vue clinique, le traitement et l'indication opératoire. Or, la connaissance exacte de la variété anatomo-pathologique de la tumeur importe-t-elle beaucoup pour décider s'il y a lieu ou non d'intervenir ? La conduite à tenir n'est-elle pas commandée par l'évolution, la morphologie, la localisation de cette tumeur, plutôt que par sa nature histologiquement maligne ?

Mettant en balance ses graves inconvénients et ses avantages bien légers, cliniquement, je déconseille ce mode dangereux d'exploration. D'ailleurs, ce que vous chercheriez à obtenir par des manœuvres brutales et nuisibles, la maladie se charge de vous l'offrir dans certains cas. Il vaut donc beaucoup mieux attendre l'expulsion spontanée de quelque fragment de néoplasme, ou se contenter des débris que peut ramener la sonde en caoutchouc.

C. — LA CYSTOSCOPIE APPLIQUÉE AUX TUMEURS DE LA VESSIE

L'utilité du cystoscope n'a plus besoin aujourd'hui d'être démontrée. Son emploi, quelques critiques qu'il ait soulevées (Wallace), est sans contredit le meilleur, le plus sûr moyen pour préciser le diagnostic de toute affection vésicale se traduisant par une altération quelconque de la paroi interne de la vessie. A lui seul, ce merveilleux instrument peut suppléer à la fois l'observation clinique et l'exploration physique ; ce qui ne veut pas dire, bien entendu, que l'analyse des symptômes et les autres moyens d'information doivent être négligés dans l'établissement du diagnostic. D'abord, dans certaines circonstances que je préciserai bientôt, la cystoscopie peut devenir inutile, dangereuse même, on ne fournir que des renseignements négatifs. D'autre part, la connaissance de l'évolution clinique et des signes physiques fournis par l'exploration est absolument indispensable à la détermination des conditions d'intervention. Il s'ensuit que s'il fallait se priver de l'un des modes d'investigation, dont nous disposons : étude clinique, exploration, cystoscopie, c'est certainement cette dernière qu'on devrait sacrifier. Que de fois, à une époque où le cystoscope n'était pas entré dans la pratique courante, j'ai vu M. Guyon poser le diagnostic et le pronostic de l'intervention avec autant de précision que s'il avait examiné *de visu* le néoplasme vésical. Si utile qu'elle soit, la cystoscopie n'est donc pas indispensable. Il y a plus, lorsque les renseignements fournis sont contradictoires, si la clinique dit *oui* alors que la cystoscopie dit *non*, c'est l'indication clinique qu'il faut suivre presque toujours. L'inverse se rencontre bien rarement.

Instruments. — Depuis la découverte de Désormaux, depuis l'invention de la sonde de Cruise, le cystoscope n'a cessé

d'être perfectionné, tant en France qu'à l'étranger. A l'heure actuelle encore, des modifications heureuses lui sont à tout instant apportées (GASPER, NITZE, JEANNET, etc. V. *Annales des Mal. des voies gén.-urin.*, 1891, p. 711, 525 et 834) Ce serait sortir du cadre de cet ouvrage que d'entreprendre l'historique de la cystoscopie. Je me bornerai à décrire rapidement ceux des instruments qui me paraissent plus spécialement utiles au point de vue clinique.

Si je me contente de donner une description sommaire de ces cystoscopes, c'est qu'à la vérité, pour bien comprendre le mécanisme et le maniement d'un instrument, quel qu'il soit, pour se rendre compte de ses avantages et de ses inconvénients, le mieux est, l'objet en main, d'en faire soi-même l'expérimentation. J'ai cependant pris soin de donner une notice explicative au bas des figures concernant les différents cystoscopes. Quant aux descriptions techniques, on en trouvera en abondance dans des catalogues des fabricants, et dans les articles publiés, soit dans les traités spéciaux, soit dans des revues consacrées aux maladies des voies urinaires. Je renvoie le lecteur à la partie de la bibliographie de cet ouvrage consacrée à la cystoscopie.

Au moyen du cystoscope on peut se proposer deux choses : l'une parfaitement réalisable, c'est de voir la tumeur; l'autre bien aléatoire, c'est de l'extirper. Cette dernière pratique n'est en réalité qu'un retour aux anciens procédés d'opération que j'ai absolument réprouvés dans le chapitre consacré au traitement. J'élimine donc, *a priori*, de ma description tous les cystoscopes dits *opérateurs*, quelque ingénieux qu'ils puissent paraître, pour ne m'occuper que des instruments uniquement destinés à l'exploration visuelle de la cavité vésicale.

La cystoscopie comporte deux conditions essentielles : conduire le regard jusqu'à l'intérieur de la vessie; éclairer suffisamment le point visé. Ces deux conditions sont réalisées de la manière suivante : un tube, plus ou moins long suivant les cas, permet au rayon visuel d'arriver sur la région à examiner, laquelle peut être éclairée soit par une source lumineuse directement portée dans la cavité vésicale, soit par un faisceau

lumineux projeté du dehors à travers le tube. De là, deux genres différents d'appareils, les cystoscopes à lumière interne, les cystoscopes à lumière externe.

A. Cystoscopes a lumière interne. — Ces instruments nous venaient presque tous, jusqu'ici, d'Autriche ou d'Allemagne,

Fig. 35, 36, 37.

CYSTOSCOPE DE COLLIN

INSTRUMENT TOUT MONTÉ. — LUNETTE. — APPAREIL POUR ÉTABLIR LE CONTACT.



Le cystoscope est parcouru par deux canaux, dont l'un s'ouvre au niveau de la fenêtre du prisme et l'autre sur le côté de cette même fenêtre. Ces canaux permettent d'établir une irrigation continue pendant l'examen.

quelques-uns d'Angleterre. On les désigne généralement du nom de leur inventeur, médecin ou fabricant. Les plus employés sont ceux de Grünfeld, de Leiter, de Nitze, de Fenwick, etc. Dans ces derniers temps, la cystoscopie a fait en France d'importants progrès, soit par des perfectionnements de détails apportés aux instruments connus, soit par l'invention d'instruments nouveaux, toujours basés sur le même principe. Il nous suffira de citer le mégaloscope de Boisseau du Rocher, les cystoscopes de Janet, les cystoscopes modifiés d'une façon très heureuse par Collin et par Chardin.



FIG. 38.

CYSTOSCOPE DE LEITER AVEC PRISME A RÉFLEXION TOTALE ET GRIFFE DE CONTACT

L, L. Rhéophores. — J. Bouton de contact.



FIG. 39.

CYSTOSCOPE CATHÉTÉRISEUR DE LEITER

La fenêtre située au talon de la béquille permet de conduire la sonde KK dans l'orifice de l'uretère.
H. Canal parcourant la partie inférieure du cystoscope, soit pour le passage de la sonde, soit pour l'irrigation continue.
M. Sonde destinée à fermer le canal pendant l'introduction.

La figure ci-après donne une idée très exacte d'un cystoscope à lumière interne, tel qu'on l'emploie en Allemagne et en Autriche. C'est celui que M. Collin fabrique à Paris.

Il a la forme, comme on voit, d'une sonde à béquille; la courte branche porte une minuscule lampe à incandescence, et dans l'angle des deux branches est pratiquée une fenêtre munie d'un petit prisme. L'image recueillie par la fenêtre est réfléchie par le prisme suivant l'axe du tube et portée jusqu'à l'œil, qui l'observe, à travers un dispositif qu'on nomme lunette.

Fig. 40, 41, 42, 43.
CYSTOSCOPES DE LEITER

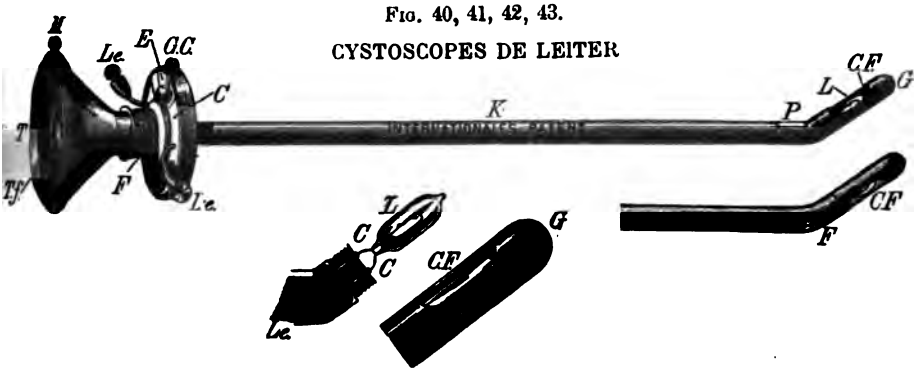

K. Tube du cystoscope. — P. Fenêtre et prisme du réflecteur. — L. Lampe électrique. CFG. Extrémité dévissable de la béquille pour le rechange des lampes. — MT. Pavillon. Tf. Lunette. — Le, Le. Rhéophores. — GC. Bouton de contact.
La seconde béquille porte sa fenêtre F au talon, et éclaire par la fenêtre CF.

L'objet semble rapproché. On le voit renversé; ses dimensions sont sensiblement accrues, quand on se rapproche, et diminuent quand on s'en éloigne (V. p. 355).

Le modèle suivant, appartenant à Leiter, est peut-être supérieur à celui qui précède, au point de vue de la netteté des images. il est en outre plus léger, plus élégant et plus maniable. Quant au mécanisme il ne diffère en rien du précédent (V. p. 356).

Le modèle de la figure 40 a sa fenêtre placée sur le talon de l'instrument. Il n'y a pas de prisme réflecteur; les rayons partant de l'objet sont transmis directement dans l'axe du tube

et recueillis par un système optique ou lunette. L'objet est éclairé par une lampe projetant ses rayons au-delà et du même côté du tube que la fenêtre. Au-dessous de l'instru-

Fig. 44.

CYSTOSCOPE CATHÉTÉRISEUR
Fenêtre au talon de la béquille.

Fig. 45, 46.

CYSTOSCOPE AVEC PRISME

Fig. 47, 48.



LUNETTE. — LAMPE POUVANT SE DIVISER POUR LE RECHANGE

ment, existe un canal venant s'ouvrir sous la fenêtre, et à travers lequel on peut introduire des sondes fines destinées au cathétérisme de l'uretère. Cette disposition a été imaginée par le professeur Brenner (V. p. 357).

Fig. 49, 50, 51, 52.

MÉGALOSCOPE DE BOISSEAU DU ROCHER



M. Tube pour l'éclairage et l'irrigation de la vessie.
P, P. Parties optiques de l'instrument.
P'. Lunette d'agrandissement.

Chardin a apporté aux différents modèles de cystoscope d'importantes modifications qui rendent leur maniement commode, facilitent le remplacement de la partie éclairante et permettent l'emploi d'un voletage plus élevé (V, p. 358).

La figure ci-après représente le *mégaloscope de Boisseau du Rocher;* c'est, à mon avis, malgré quelques imperfections de détail, un des meilleurs que nous possédions aujourd'hui. Il répond à trois indications, auxquelles ne peuvent satisfaire tous les autres : éviter sûrement l'importation d'une infection dans la vessie; permettre de grands lavages intra-vésicaux sans déranger l'instrument; faire voir clair et grand. De plus, et c'est là un immense avantage, le même instrument peut montrer l'objet directement ou bien après réflexion de son image (V. p. 359).

Voici une courte description de ce mégaloscope :

Une sonde à béquille, en argent, munie de deux fenêtres, l'une au talon et l'autre à la concavité du coude, permet de laver et d'injecter la vessie avant l'opération. Cette même sonde porte à son extrémité coudée, une lampe dont les rayons sont projetés à travers deux fenêtres opposées, sur le dos et sur la concavité de l'instrument. La partie optique se compose de deux tubes indépendants, chacun d'eux portant ses lentilles spéciales. L'un s'engage dans le talon de la sonde et le dépasse, l'autre s'adapte à la fenêtre de la concavité et en réfléchit les images. Le premier est muni d'un prisme à réfraction, le second d'un prisme à réflection totale; ce dernier est accolé à deux lentilles biconvexes adossées l'une à l'autre.

Grâce au système des prismes et des lentilles, on peut voir une grande étendue des parois vésicales et embrasser la tumeur dans sa totalité losqu'elle n'est pas trop grande. C'est donc un instrument qui montre l'ensemble, et c'est là, à mes yeux, son plus grand avantage.

Une dernière modification apportée par l'inventeur au mégaloscope mérite d'être citée. Au-dessous du cystoscope courent deux canaux parallèles, qui permettent de cathétériser les uretères avec une sonde parcourant le canal.

M. Boisseau du Rocher a rédigé, sur ma demande, la notice suivante, que je me fais un plaisir de transcrire.

« L'instrumentation actuelle, *définitive,* pour la cystoscopie à lumière interne, se réduit à deux cystoscopes, l'un servant à l'examen proprement dit, l'autre destiné au cathétérisme des uretères et à quelques opérations, telles que l'extraction des corps étrangers, etc.

I. — Le premier est constitué par deux parties complètement indépendantes l'une de l'autre (V. p. 359).

1° Par une sonde coudée portant à son extrémité vésicale une lanterne FF′ (Fig. 50) qui contient une lampe à incandescence ;

2° Par deux parties optiques distinctes O,O′.

La sonde est faite sur le modèle des sondes coudées d'un usage courant et mesure une longueur de 23 centimètres, cette mesure étant prise du coude B à la rondelle qui porte les contacts pour les fils de la pile. Enfin son calibre extérieur répond au n° 22 de la filière. Tout au moins c'est là le numéro de la lanterne ; l'autre partie de la sonde est légèrement ovale et n'est du n° 22 que dans son grand diamètre.

Deux ouvertures sont pratiquées à l'extrémité de la sonde : l'une A sur le côté, l'autre B au coude.

Un mandrin M ferme complètement ces deux orifices pour le passage dans l'urèthre.

La lanterne, au lieu de présenter, comme dans les anciens cystoscopes, une seule fenêtre pour l'éclairage, en présente deux, l'une en avant F, l'autre en arrière F′, et correspond aux deux ouvertures B et A.

Dans cette sonde, ainsi constituée, glissent à frottement, au lieu et place du mandrin, que l'on retire après introduction de la sonde dans la vessie, deux parties optiques O,O′ (Fig. 51, 52) ; l'une O porte à son extrémité l'objectif avec un prisme à réfraction ; l'objectif de l'autre O′, muni d'un prisme à réflexion totale, est placé sur le côté. Ces deux parties optiques peuvent donc être introduites successivement dans la sonde endoscopique laissée en place et permettent de voir très rapidement toutes les parties de la muqueuse, une seule exploration suffit. La première partie optique O fait voir en effet toute la paroi pos-

térieure de la vessie ; la seconde O′ montre les côtés, la paroi avoisinant le col et le col lui-même.

Toutes les parties de la muqueuse vésicale sont donc, en résumé, vues de face, avec la même netteté et avec le même instrument, sans qu'il soit besoin d'introduire successivement, ou à plusieurs jours d'intervalle, deux cystoscopes différents.

Enfin l'on peut aussi renouveler le lavage, si c'est nécessaire, en retirant la partie optique seule et en laissant en place la sonde, si, par exemple, une hémorrhagie vient à se produire. L'on est donc dans les meilleures conditions possibles pour faire un examen rapide et complet en une seule fois. La sonde étant, en effet, percée, à sa partie antérieure, de deux orifices, dont l'un est situé au bout, l'autre sur le côté, l'écoulement du liquide se fait toujours très facilement, et d'autant plus rapidement que le calibre intérieur de la sonde est considérable, 5 millimètres. Le lavage préalable avec une sonde en gomme ou en caoutchouc devient donc tout à fait inutile; inutiles aussi les sondes à simple courant ou à double courant, d'ailleurs imparfaites à cause de leur calibre trop restreint, qui ont été ajoutées à différents endoscopes.

Enfin l'instrumentation est complétée par un oculaire unique P^2 (Fig. 49), d'assez fort grossissement, qui se fixe aux lieu et place des oculaires ordinaires des lunettes P,P, et qui est calculé de façon à être toujours au point, quelle que soit la lunette sur laquelle on le met. Ces lunettes sont donc faites d'une seule pièce, n'exigeant, par conséquent, pas de tirage, pas de mise au point.

En résumé, le cystoscope, que je viens de décrire, a pour avantage : d'abord, de permettre un nettoyage très rapide de la muqueuse vésicale, tout en évitant l'emploi préalable d'une sonde molle ; en second lieu, de faire avec un seul instrument, et en une fois, l'examen complet, en introduisant l'une après l'autre, et sans retirer la sonde, les deux parties optiques, qui font voir, l'une, la plus grande partie de la vessie ; l'autre, les parties avoisinant le col et le col lui-même ; en troisième lieu, la sonde endoscopique restant en place, de renouveler le lavage autant de fois qu'on le jugera à propos. Le calibre intérieur

Fig. 53, 54, 55.

MÉGALOSCOPE DE BOISSEAU DU ROCHER

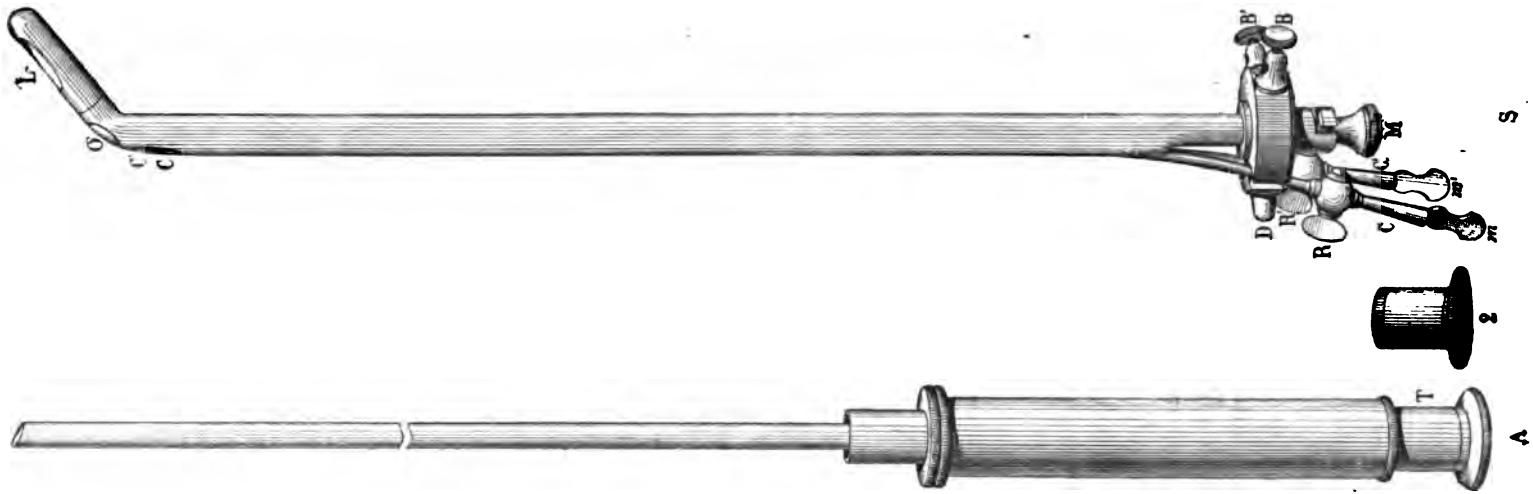

S. Sonde endoscopique, avec sa lampe L, sa fenêtre O pour le passage de la partie optique, et C, C′ ses deux canaux parallèles.
A. Partie optique. — 2. Oculaire.

de la sonde est considérable et permet de faire un nettoyage suffisamment rapide, pour que l'on ait tout le temps nécessaire pour reconnaître l'origine d'une hémorrhagie. L'on devra donc toujours, quand il s'agit de rechercher l'origine d'une hématurie, ne jamais attendre, comme je l'ai vu faire plus d'une fois, qu'il n'y ait plus de sang dans les urines, une hématurie de moyenne intensité n'empêchant jamais de faire un examen suffisant pour fixer le diagnostic. Il est donc absolument inutile de compliquer l'instrumentation, dans ce seul but, pour l'addition au cystoscope d'un lavage à double courant, au moyen de sondes dont le calibre ne peut qu'être restreint pour ne pas augmenter outre mesure le diamètre de l'endoscope. D'ailleurs les instruments les plus simples sont toujours les meilleurs.

Il est enfin un point sur lequel il importe d'insister : le cystoscope que je viens de décrire est construit de façon à pouvoir être stérilisé à l'étuve à 120°, sans danger de détérioration. La lunette seule ne doit pas être mise à l'étuve. Comme elle reste en dehors et loin de l'urèthre, il n'était pas nécessaire de se préoccuper d'une question aussi secondaire. Pour stériliser la partie optique sans danger, il suffit donc de dévisser les lunettes, et les objectifs placés en C,C'. Ces objectifs, pour donner une image nette, ont dû être achromatisés, c'est-à-dire qu'ils sont formés de la juxtaposition de deux lentilles collées avec le baume de Canada. Celui-ci fond à une température relativement basse. Les parties intéressantes du cystoscope, la sonde, et la partie optique qui porte l'objectif vésical, sont donc stérilisables à 120°. »

II. — « La description que je viens de donner me dispensera d'entrer dans de grands détails au sujet du second cystoscope. Celui-ci, en effet, est identique au précédent, du moins pour ses organes essentiels. Cependant, étant construit pour pratiquer diverses opérations, il s'en distingue par quelques particularités que seules je décrirai.

Sur la face inférieure de la partie droite de la sonde courent des tubes CC, C'C' (Fig. 53, 54, 55), calibrés intérieurement sur le n° 6 de la filière. Ces deux tubes s'ouvrent immédiatement derrière

Fig. 56.

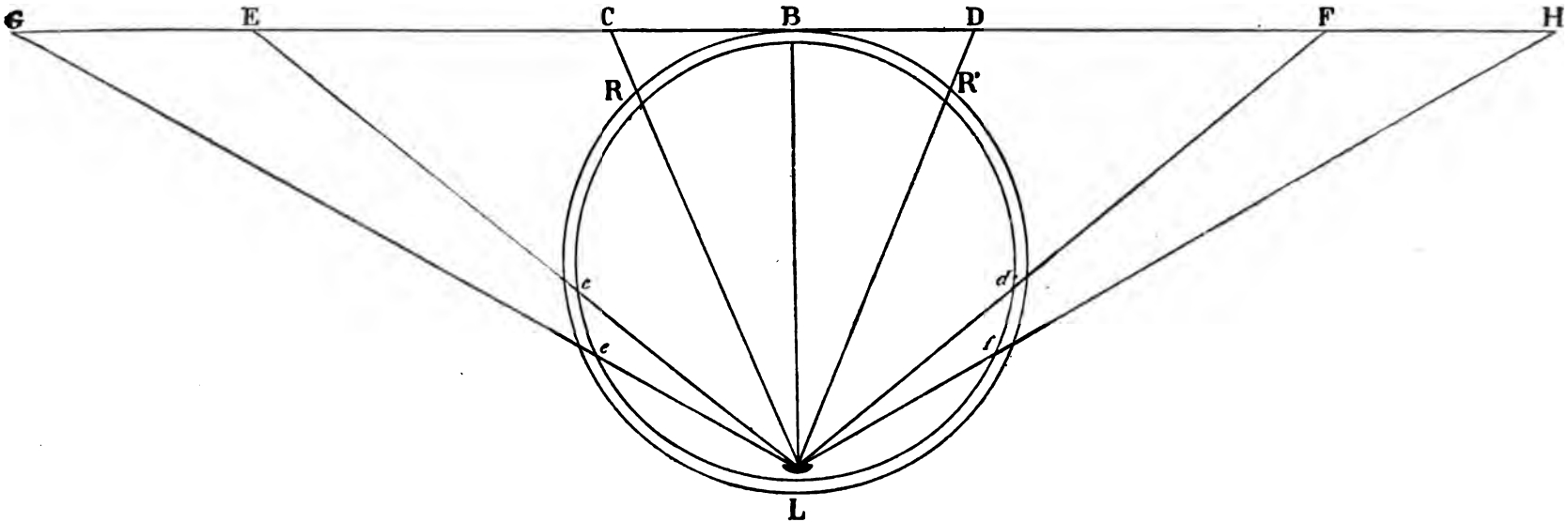

Figure géométrique destinée à montrer l'étendue en surface que peut embrasser le mégaloscope de Boisseau du Rocher.

la fenêtre O, derrière l'objectif de la partie optique ; à l'autre extrémité, ils sont chacun terminés par un robinet R, R; enfin, un mandrin m, m', les ferme pour faciliter le glissement sur la muqueuse uréthrale. Ces petits tubes servent de conducteurs pour les cathéters urétéraux, et permettent en outre de pratiquer diverses opérations, telles que l'extraction des corps étrangers. J'ai publié l'observation d'une jeune fille qui s'était

Fig. 57.

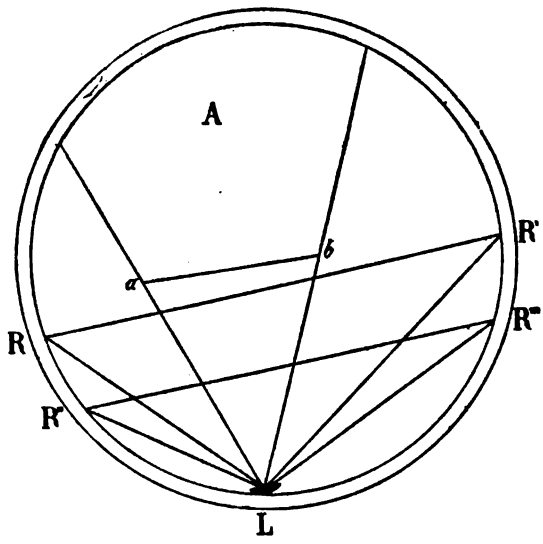

introduit une épingle à cheveux dans la vessie. Cette épingle, implantée dans le sens antéro-postérieur, fut retirée au moyen d'un crochet que je guidai par l'un des tubes que je viens de décrire.

Enfin, l'instrument ne compte qu'une seule partie optique, celle dont l'objectif, placé au bout, est munie d'un prisme à réfraction ; il n'a donc qu'une seule fenêtre pour l'éclairage.

Ce cystoscope, comme le précédent, est stérilisable à 120° et présente les mêmes avantages mécaniques ».

Optique. — Je n'ai pas l'intention de donner la description détaillée du système optique des cystoscopes à lumière interne. Néanmoins, je crois utile, pour fixer les idées, de montrer quelle étendue de muqueuse est réellement vue par l'œil de l'observateur.

Fig. 58.

VESSIE SURPRISE AU MOMENT DE SA CONTRACTION

VUE CYSTOSCOPIQUE



Le pus en très petite quantité et mélangé à l'urine, s'écoule de l'uretère droit. Les plis indiqués par le dessin montrent la vessie au moment où elle commence à se contracter.

Soit une surface sphérique (Fig. 57) d'un diamètre de 6 centimètres, cette surface représentant la vessie. Soit L, une lentille simulant l'objectif de l'instrument. Le tracé optique du cystoscope dont l'objectif est placé en avant, et muni d'un prisme à réfraction, nous donne la construction représentée par les rayons LR'', LR''' qui sont les rayons limites du cône visible. Il nous montre que le cône est mesuré par un angle de 120°, dont la base est égale, en surface, à peu près aux deux tiers

de la muqueuse vésicale. Telle est, en réalité, la surface de muqueuse observée, l'objectif étant maintenu au niveau du col de la vessie, Fig. 9. D'autre part, le tracé de l'instrument dont l'objectif, muni d'un prisme à réflexion totale, est placé sur le côté, donne les rayons LR, LR′, qui limitent un cône de 100°, lequel permettrait de voir, comme l'indique la figure, la moitié de la vessie d'un seul coup[1]. Toutefois, cette proposition n'est rigoureusement exacte que chez la femme, où l'on a toutes facilités pour faire mouvoir l'instrument, et, par conséquent, pour éloigner l'objectif de la paroi vésicale que l'on examine. Cela n'a, d'ailleurs, en l'espèce, qu'une importance secondaire, puisque l'objectif de l'autre partie optique supplée à celle-ci dans des limites amplement suffisantes. Un simple mouvement de rotation du cystoscope suffit donc pour faire une exploration complète de la partie avoisinant le col, et du col lui-même.

Une autre construction géométrique met encore mieux en lumière les particularités du système optique que je crois être le premier à avoir fait connaître.

Soit L, une lentille représentant l'objectif (Fig. 57). Soit LB la ligne droite qui mesure la distance de la lentille à la paroi vésicale, cette distance étant prise de 6 centimètres. Si nous traçons les cônes visibles, cônes de 100° et de 120°, nous trouvons que les surfaces planes visibles EF, GH, mesurent : dans l'un, 15 centimètres ; dans l'autre, 22 centimètres. L'intersection des rayons extrêmes des cônes visibles se fait en c d e f, ce qui permet de voir, comme je l'ai dit, plus des deux tiers de la muqueuse vésicale. En effet, la superficie totale de la muqueuse, supposée régulière, et figurée par un cercle fait avec un diamètre de 6 centimètres, est de 18 centimètres, et la surface visible dans ces conditions, l'objectif étant maintenu au niveau du col de la vessie, est de 12 centimètres à peu près. Et pourtant, le tracé nous a montré que la base du cône optique visible en ligne droite est de 22 centimètres.

1. Le champ n'est pas aussi considérable dans cet instrument ; cela tient à la nature du prisme placé en avant de l'objectif.

Pour faire la description aussi claire que possible, j'ai dû représenter la vessie par une ligne courbe. Or, il s'agit, en réalité, de la base d'un cône, non d'une ligne. Si donc l'on divise la surface de la base de ce cône en centimètres carrés, l'on trouve une surface calculée, visible, égale à 100 et 150 centimètres carrés.

Ceci nous conduit à cette conclusion pratique, que pour avoir un champ suffisamment étendu dans un organe creux, il était absolument nécessaire d'avoir un système optique ayant un champ considérable.

Aussi les instruments étrangers, tout au moins longtemps encore après que j'eus publié la description du système optique dont je viens de parler, et auquel j'ai donné le nom de *mégaloscope*, étaient-ils tout à fait insuffisants. Ce n'est que dans ces derniers temps que leur champ a été agrandi. La construction que j'ai adoptée pour mon système optique permet d'avoir une vision absolument nette des objets, quelle que soit la distance qui les sépare de l'objectif. *Le mégaloscope n'a aucune mise au point.* »

B. Cystoscopes a lumière externe. — Les différents modèles plus ou moins perfectionnés qui se trouvent actuellement dans le commerce sont peut-être plus nombreux que ceux des cystoscopes à lumière interne. Le cystoscope à lumière externe est comparable à un spéculum de Fergusson suffisamment étroit et assez long pour être introduit dans la vessie par l'urèthre. Il va sans dire que les tubes endoscopiques qui servent pour l'exploration de la vessie de la femme sont à la fois plus courts et de plus grand diamètre, ce qui permet d'explorer plus commodément chez elle la cavité de l'organe. Le tube placé dans l'urèthre, on projette un faisceau lumineux à travers le canal du cystoscope sur le point même à explorer. Pour cet éclairage on utilise les rayons d'une lampe à incandescence, concentrés à l'aide d'un miroir concave.

J'étudierai sommairement : 1° les tubes endoscopiques; 2° l'éclairage.

Fig. 59.
PANÉLECTROSCOPE DE LEITER



Fig. 59. Tu. Tube. — T. Pavillon. — Sp. Miroir réflecteur. — L. Lampe électrique. — V. Glace de mire. — Le, Le. Rhéophores. — C. Bouton de contact. — S. Bouton pour faire monter ou descendre la lampe électrique.

Fig. 60. Tube muni de son mandrin pour l'introduction dans l'urèthre.

Fig. 61. — Le même tube fendu sur le côté pour l'exploration de l'urèthre.

1° *Tubes endoscopiques.* — La longueur des tubes varie, suivant leur destination à l'un ou l'autre sexe, entre 10, 14 ou 15 centimètres. Ils sont rectilignes ou coudés en béquille pour faciliter leur introduction dans la vessie, et munis, dans ce dernier cas, d'une fenêtre sur leur talon comme dans l'endoscope uréthro-cystique de Janet. Leur diamètre est variable aussi et compris entre 3 et 20 millimètres. Leiter en a fabriqué

Fig. 62.

MIROIR RÉFLECTEUR DE CLAR (*Modifié par Collin*)

POUR L'ÉCLAIRAGE DU CYSTOSCOPE A LUMIÈRE EXTERNE

qui sont ouverts sur le côté, de façon à permettre en même temps l'inspection de l'urèthre en longueur. Ce n'est donc plus un tube vrai, mais une gouttière dont l'ouverture latérale mesure 1/3 de l'étendue en largeur du tube.

Quelques instruments ont leur extrémité vésicale fermée par une glace, ce qui permet d'explorer à volonté la vessie étant vide ou remplie de liquide.

2° *Éclairage.* — L'endoscope de Désormeaux portait son miroir réflecteur incliné à 45° dans la continuité du tube. Grünfeld sépara le réflecteur pour le placer sur le front de l'observateur. C'est là une disposition qui procure une liberté

complète du canal endoscopique. Un orifice percé au centre du réflecteur permet de diriger le regard dans l'axe du tube. Enfin Grünfeld, qui s'était servi d'abord comme source lumineuse de la lumière solaire, comme cela se fait en otoscopie, a ensuite utilisé la lampe à incandescence.

Schultz et Boisseau du Rocher ont aussi apporté à l'éclairage des modifications assez satisfaisantes, mais non strictement nécessaires pour l'examen de la vessie et de l'urèthre.

Fig. 63.

APPAREIL A PROJECTION DE BOISSEAU DU ROCHER

POUR ÉCLAIRER LE CYSTOSCOPE A LUMIÈRE EXTERNE

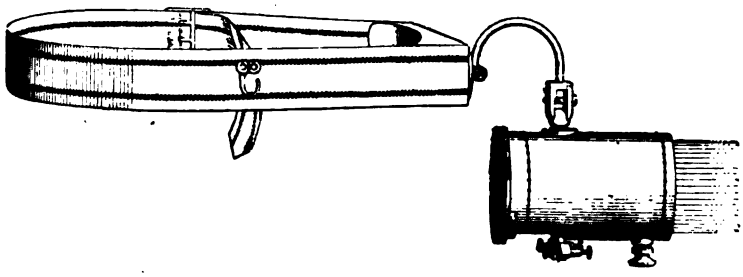

Leiter et Gasper ont réuni dans un même instrument (V. Fig. 59), s'adaptant à la sonde endoscopique, la lampe électrique et le réflecteur. Un manche permet de tenir le cystoscope à la main, ce qui facilite les manœuvres et simplifie l'examen. Voici d'ailleurs une figure de l'instrument de Leiter que je reproduis sans trop insister sur sa disposition. L'auteur lui donne le nom de *panélectroscope* (V. p. 370).

M. Boisseau du Rocher a réalisé un éclairage parfait avec un dispositif spécial. La description suivante a été rédigée par l'inventeur.

« Un appareil à projection, pour les usages médicaux, doit remplir les conditions suivantes :

1° Que la projection ait la netteté de la lumière diffuse, concentrée sur un point, ce point étant la muqueuse à examiner ;

2° Que les rayons soient sensiblement parallèles, pour éviter les réflexions sur la sonde endoscopique ;

3° Que les rayons éclairants soient dans l'axe même du rayon visuel, et, par conséquent, dans l'axe de la sonde.

Ces conditions n'étant pas réalisées dans les instruments allemands, j'ai fait construire un appareil sur un plan différent.

Cet appareil, disposé de façon spéciale, est fermé à une de ses extrémités par un réflecteur concave, percé à son centre

Fig. 64.

APPAREIL DE PROJECTION

SERVANT A ÉCLAIRER SOIT LE CYSTOSCOPE A LUMIÈRE EXTERNE, SOIT LA CAVITÉ VÉSICALE DANS LA CYSTOTOMIE

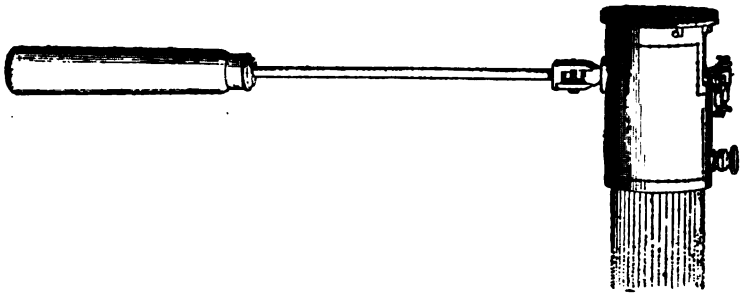

pour le passage des rayons visuels (Fig. 63). Le système est lui-même renfermé dans une enveloppe, sur les parois de laquelle il est fixé par quatre pointes d'aiguilles. Cette disposition a pour but d'empêcher l'échauffement trop rapide de l'enveloppe.

Sur celle-ci est fixée une genouillère, qui permet les mouvements dans tous les sens. Enfin, l'appareil se place sur le front.

L'éclairage lui-même se fait au moyen de deux lampes à incandescence semi-lunaires[1] ; ces lampes, fixées en dérivation à distance convenable du réflecteur, donnent un éclairage circulaire, au centre duquel passe le rayon visuel. La projection

1. Ces lampes, que j'ai fait construire sur des données spéciales, sont maintenant d'un usage courant et se trouvent dans le commerce.

ainsi obtenue forme deux zones d'éclairage concentriques, dont l'une, la zone centrale, la plus lumineuse, et seule utilisable pour l'endoscopie, est constituée par des rayons sensiblement parallèles ; l'autre, formée de rayons divergents, sert à l'éclairage de certaines opérations chirurgicales, telles que la taille

Fig. 65.

PILE ÉLECTRIQUE DE BOISSEAU DU ROCHER

AVEC RHÉOSTAT ET GALVANOMÈTRE



hypogastrique, etc. Dans ce cas, il suffit de fixer l'appareil sur un manche (Fig. 64)[1]. »

Source de lumière. — On peut se servir, avec un résultat suffisamment puissant, de n'importe quel voltage. En général, cependant, on se sert de piles portatives construites spéciale-

1. Cet appareil est disposé aussi de façon à pouvoir se fixer, sur les sondes, à une distance variable, ou sur une dilatation (utérus).

ment à cet effet, aussi bien à l'étranger qu'en France. La pile de M. Boisseau du Rocher (Fig. 65) offre le grand avantage de pouvoir servir, à la fois, comme source de lumière et pour la cautérisation ou les opérations cystoscopiques. Voici la description que l'auteur en donne.

« Les seuls générateurs d'électricité dont nous puissions disposer actuellement, pour actionner les lampes à incandescence dont nous nous servons pour l'éclairage des cavités, sont les accumulateurs et les piles. Les accumulateurs ayant de nombreux inconvénients, j'ai dû chercher à construire une pile transportable, toujours prête à fonctionner, même si l'on ne s'en sert qu'à intervalles éloignés. L'on sait, en effet, que le plus grand inconvénient des accumulateurs, au moins pour la pratique médicale, est de subir des oxydations qui les mettent assez vite hors d'usage, s'ils ne sont pas d'un emploi journalier. J'ai donc dû me préoccuper de faire construire la pile dont je vais donner la description.

Le principe même de la pile que j'avais présentée à l'Académie en 1885, ayant été consacré par l'expérience, c'est sur les mêmes bases que j'ai fait faire celle-ci. C'est donc toujours une pile à insufflation, mais modifiée de fond en comble, entièrement nouvelle.

Elle est formée d'une auge unique (Fig. 65), séparée par une cloison horizontale en deux compartiments, divisés eux-mêmes par des cloisons verticales, et communiquant par des tubes qui plongent dans les compartiments inférieurs; les cloisons, complètes à l'étage supérieur, sont incomplètes à l'étage inférieur; ces dernières forment donc autant de cases, toutes en communication par leur partie supérieure. Sur le côté de la caisse est placé un tube S, portant deux robinets et une amorce pour fixer la poire en caoutchouc qui sert à insuffler l'air dans le réservoir du liquide. L'un des robinets ferme toute communication avec la poire en caoutchouc; l'autre est un robinet de vidange pour l'évacuation de l'air. L'air se distribuant également à la surface du liquide contenu dans les réservoirs, fait monter celui-ci, par compression, à l'étage supérieur, au con-

tact des zincs et des charbons. Les compartiments supérieurs étant remplis, le niveau du liquide baisse dans les réservoirs au-dessous de leurs bords. Le liquide restant est dès lors contenu dans des vases complètement indépendants les uns des

Fig. 66.

PILE A INSUFFLATION DE CHARDIN

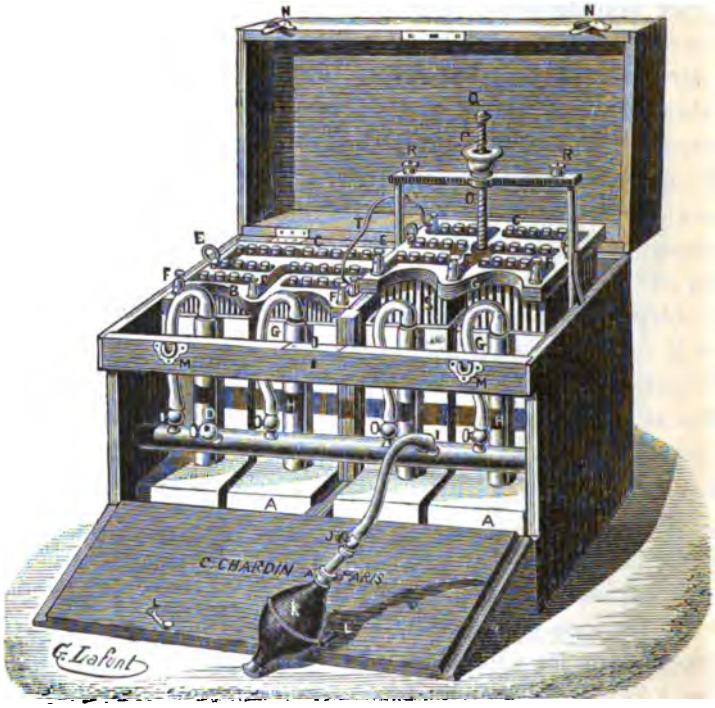

autres. Les différents éléments qui composent la pile sont donc, par là même aussi, indépendants aux deux étages, quand celle-ci est en marche, ce qui permet de les monter en tension. Il suffit enfin d'ouvrir le robinet de vidange pour que le liquide retombe dans le réservoir.

La pile ainsi constituée donne 6 ampères-heure, ou 1 ampère pendant 6 heures. La lampe ne prenant que 5 à 8 dixièmes d'ampère, elle a donc une durée minima de huit heures.

Cette pile, d'ailleurs, est complétée par un ampèremètre et un rhéostat; le rhéostat servant à régler le débit et à éteindre la lampe, sans qu'il soit besoin de toucher aux éléments; l'ampèremètre, ayant pour but de savoir quelle intensité lumineuse donne la lampe, par conséquent indiquant si elle donne son intensité lumineuse maxima, si elle peut être poussée plus loin sans être brûlée. Cela a une importance capitale dans

Fig. 67.

Position à donner au malade pour la cystoscopie. Grâce à la position pendante des jambes le siège se trouve surélévé, ce qui facilite l'exploration de la vessie.

beaucoup de cas, principalement quand on examine une vessie qui saigne, etc. Dans ce cas, notamment, l'ampèremètre indiquera si le lavage doit être renouvelé.

Enfin, à droite de la figure, on voit un coupleur rhéostat qui permet de coupler les éléments en quantité trois par trois, pour les cautères. »

Examen cystoscopique. — Avant de le pratiquer, il est bon, si les circonstances le permettent, de soumettre le malade à

une préparation de deux ou trois jours, consistant dans l'emploi des balsamiques et des antiseptiques des urines pris à l'intérieur. L'emploi du bromure de potassium à la dose de un à deux grammes par jour rend aussi les sujets moins irritables et facilite les manœuvres ultérieures. On choisira pour l'examen cystoscopique une période de trêve hématurique, ou bien on attendra une éclaircie des urines en cas d'hématurie continue.

Toutes les précautions seront prises en vue d'assurer l'asepsie.

Fig. 68.

Fond de la vessie éclairé au cystoscope de Leiter.

L'instrument devra être stérilisé dans l'appareil de Hartwig ou dans un autre stérilisateur approprié.

Le malade sera couché sur le dos, les jambes pendantes de façon à élever le bassin ; mais il peut aussi être placé dans la position *dorso-sacrée*. L'opérateur doit être *assis* entre les cuisses du malade. La vessie est lavée avec de l'eau boriquée tiède, aussi complètement que possible, de façon à avoir un champ clair. Une fois l'organe bien vidé, on injecte trois ou quatre centimètres cubes d'une solution de chlorhydrate de cocaïne à 1/25°, *au niveau du col,* très exactement. Il est inutile d'employer des solutions plus fortes ou des quantités plus considérables. On maintient le liquide au contact avec le col pendant une ou deux minutes, puis on l'évacue en poussant la sonde. Il faut alors injecter dans la vessie 150 à 200 grammes (suivant sa capacité) de

solution boriquée qui servira de milieu clair pour l'examen, en même temps qu'elle refroidira la lampe à incandescence. La solution sera employée tiède.

On met un moment la batterie en action pour régler l'éclairage de la lampe, puis on interrompt le circuit. Le cystoscope, *enduit de glycérine,* est alors poussé doucement dans la cavité vésicale. Il faut éviter les tâtonnements qui peuvent amener une réaction du côté de la vessie. Une fois au centre de la cavité, on rétablit le contact et la lampe est allumée. Sous aucun prétexte il ne faut introduire ni retirer de la vessie l'instrument allumé, de crainte de brûler l'urèthre.

Les manœuvres commenceront alors comme il a été décrit plus haut, et, si le sujet et les conditions s'y prêtent, dans la même séance l'exploration de la vessie sera effectuée.

Manuel opératoire. — Pour s'orienter dans la vessie avec le cystoscope, il est nécessaire de procéder méthodiquement, surtout lorsque l'examen a pour objet de découvrir un néoplasme, et d'en préciser la localisation, le volume, les connexions avec la cavité vésicale. Chaque praticien ne manque pas de se créer un ensemble d'habitudes cystoscopiques qu'il cherche à ériger en méthode. Pour constituer la mienne, je suis parti de ce fait que deux vessies quelconques, tout en étant parfaitement normales, peuvent être absolument dissemblables au point de vue de la concavité de leur paroi interne. Il est des vessies à base étroite et courte, d'autres à base large. Cette base peut être plus ou moins accidentée. Tantôt, le bas-fond est profondément excavé, tantôt, il est doucement descendant. Dans certains cas, le relief de la prostate est insignifiant, il détermine dans d'autres un véritable contre-bas du côté de la paroi. Il est à peine besoin d'ajouter qu'entre des vessies pathologiques les dissemblances seront encore plus marquées.

D'autre part, toute déviation verticale ou latérale donnée au pavillon de l'instrument amène du côté du bec une déviation en sens contraire, dont l'étendue est en raison inverse de la longueur du bras de levier, représenté par la portion du tube restée en deçà de l'ogive pubienne. Le point d'appui, repré-

senté par cette ogive, reste fixe; mais les deux bras de levier changent inversement de longueur, à tout instant, pendant l'exploration. Tout ce que j'entends établir par ces considérations anatomiques et mécaniques, c'est que dans chaque cas de cystoscopie on se trouve en présence de conditions nouvelles, et que ce n'est que par une grande habitude de l'instrument qu'on peut arriver à tout voir et à bien interpréter ce qu'on voit.

Voici comment je me suis exercé à conduire l'exploration visuelle. Les indications qui suivent s'appliquent aussi bien à l'éclairage externe qu'à l'éclairage interne. Il est bon, pendant l'examen, d'avoir présent à l'esprit trois repères importants : le col, la face postérieure de la vessie, enfin, le muscle interurétéral aboutissant aux deux ostiums. Cela posé, on commencera par explorer la base de la vessie; on passera ensuite à la face supérieure, puis aux faces latérales, et en dernier lieu on explorera le col.

Le cystoscope est donc poussé du premier coup jusqu'à la paroi vésicale postérieure, qu'il touche. La partie de cette face qui confine à la base constitue un repère duquel on partira pour procéder à l'exploration, tout en conservant le *contact optique* avec la paroi; c'est-à-dire qu'on ramènera l'instrument en avant, tout en cherchant à conserver une image nette de la paroi que parcourt d'arrière en avant la fenêtre du cystoscope. Pour ne pas perdre ce contact optique, il faut abaisser la fenêtre, en relevant graduellement le pavillon; à mesure qu'on revient vers le col, on arrive en quelque sorte, instinctivement, à imprimer à l'instrument les mouvements nécessaires pour conserver nette toute l'étendue de l'image. La même manœuvre doit être répétée dans le même sens, mais en inclinant l'instrument un peu latéralement, d'abord, à droite puis à gauche. De cette façon, on arrivera à voir la base dans toute son étendue en la parcourant trois fois d'avant en arrière, c'est-à-dire suivant trois rayons. Si un objet saillant apparaît à un moment donné, il faut s'arrêter sur-le-champ, y concentrer l'attention nécessaire pour étudier sa surface et son contour, de façon à pouvoir le reconnaître dans les manœuvres

ultérieures. Dans l'exploration de la base, suivant le rayon latéral, il peut se faire qu'on rencontre les saillies en bourrelet de l'uretère et qu'on reconnaisse aussi son ostium en forme de fente oblique ou d'un orifice circulaire. Il faut encore s'y arrêter et attendre au besoin le jet *jaunâtre* d'urine qui ne

FIG. 69.

ÉPITHÉLIOMA DE LA VESSIE VU AU CYSTOSCOPE DE BOISSEAU DU ROCHER

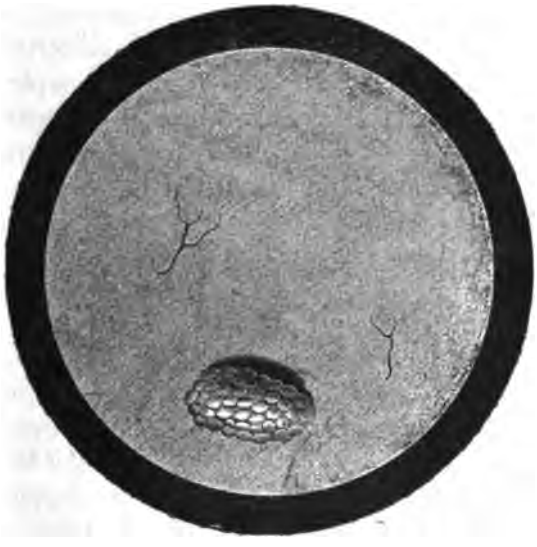

Pl. IV. — Hématurie persistante. L'examen au cystoscope montre un néoplasme dans le bas-fond de la vessie, dans le voisinage de l'uretère gauche.
Diagnostic confirmé.

manquera pas d'y apparaître à un moment donné. Si le tubercule urétéral n'a pas été vu, avant d'abandonner la base on doit le rechercher par une autre manœuvre. Elle consiste à retirer l'instrument jusqu'au col, puis le pousser en avant d'une longueur de 3 centimètres environ, pendant que l'œil appliqué à la lunette inspecte attentivement. Par une oscillation

latérale, la fenêtre décrit alors un petit arc de cercle sur lequel on ne tend pas à reconnaître l'organe cherché. La manœuvre est pratiquée de la même façon à droite et à gauche pour l'examen des deux uretères. Lorsque la bande musculaire inter-urétérale est très développée, elle constitue un précieux repère permettant d'arriver facilement aux orifices respectivement situés à chacune de ses extrémités. En s'orientant ainsi dans la région urétérale, et avant de quitter la base de la vessie, il conviendra d'explorer de nouveau la partie adjacente du bas-fond en arrière et du trigone en avant.

L'exploration des faces latérales commencera encore par l'introduction du cystoscope jusqu'à la face postérieure. Tournant alors la fenêtre du côté gauche, par exemple, on retire lentement l'instrument, en faisant décrire à la fenêtre des zigzags verticaux, tout en maintenant le contact optique ; après avoir ainsi examiné complètement, de haut en bas et d'avant en arrière, la face latérale gauche, on répétera la même manœuvre du côté droit. Il va sans dire que, pour conserver le contact optique, il sera nécessaire d'incliner le pavillon du côté opposé à la face latérale qu'on inspecte.

Pour la face supérieure, on tourne la fenêtre en haut, et l'on répète la même manœuvre que pour la base, en parcourant les trois rayons antéro-postérieurs. Naturellement, pour se maintenir en contact avec la face supérieure, il faut abaisser le pavillon d'une quantité suffisante et en rapport avec la hauteur des divers points de la concavité du dôme vésical.

Enfin, en ramenant la fenêtre du cystoscope près de l'orifice vésical, et lui faisant décrire un mouvement rotatoire sur lui-même, et par conséquent circulaire autour du col, on pourra explorer, du même coup, la région cervicale et la face rétro-pubienne de la vessie.

Ces manœuvres, faciles à exécuter, donnent cependant lieu, parfois, à des mécomptes, sur lesquels je ne pourrais insister sans sortir trop de mon sujet.

Le médecin, familiarisé avec l'image cystoscopique de la muqueuse vésicale normale, arrivera facilement à en reconnaître la moindre altération. La tumeur de la vessie, par la

saillie qu'elle détermine à la surface de la muqueuse, est peut-être plus facile à déceler que toute autre altération.

Lorsque le néoplasme est petit, on peut, en éloignant la fenêtre du cystoscope, l'embrasser en entier dans le champ optique. En rapprochant la fenêtre, on ne voit plus qu'une

Fig. 70.

CARCINOME INFILTRÉ

VUE CYSTOSCOPIQUE

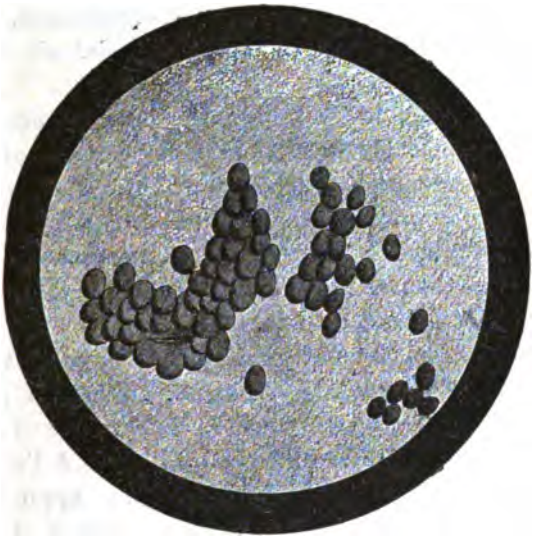

Pl. III. — Urines purulentes, hématuries. Diagnostic incertain. Vessie peu tolérante, 60 à 80 grammes de liquide. Toute la surface de la vessie est recouverte de masses carcinomateuses, les unes disséminées, les autres réunies en masses. L'uretère droit est noyé dans les fongosités, et laisse couler par intermittences, le pus mélangé à l'urine. (Boisseau du Rocher.)

partie de la tumeur, mais alors son image, agrandie, apparaît avec plus de détails. On pourra, ainsi, constater de près les irrégularités de sa surface, les saillies papillaires ou les anfractuosités. Reportant la fenêtre un peu plus loin, latéralement, en avant ou en arrière, on peut se rendre compte des rapports

que la tumeur affecte avec la muqueuse vésicale environnante. Lorsque la tumeur est trop volumineuse pour être vue en entier dans le champ du cystoscope, c'est, on le comprend, par une combinaison d'images successives, qu'on parviendra à se rendre compte de son volume et de sa configuration. Il est bon de signaler l'intensité et la longueur des ombres portées, que détermine un fort éclairage oblique, surtout à la surface des tumeurs anfractueuses. On ne prendra pas ces ombres pour des particularités de configuration ou de coloration. Inutile de dire qu'elles disparaissent aussitôt, lorsqu'on reporte la fenêtre du prisme, et, par conséquent, les rayons de la lampe, verticalement au-dessus du point où elles se produisaient.

Pour voir le pédicule de la tumeur, on inclinera la fenêtre en cherchant à observer la tumeur par son côté, autrement dit en mettant en regard de la concavité du cystoscope le point où l'on suppose que se fait l'implantation. Quelquefois un courant liquide déplace le néoplasme et permet de distinguer nettement le pédicule. Mais en général l'apparition de son image est plutôt un fait du hasard.

Lorsque le néoplasme est volumineux, il ne faut plus s'attendre à l'embrasser dans son ensemble. C'est en parcourant sa surface et sa périphérie avec la fenêtre de l'instrument qu'on se rendra compte des détails qu'il offre à l'observation.

Les considérations qui précèdent sont applicables aux deux systèmes de cystoscopes à lumière interne et à lumière externe. Cependant, dans cet aperçu général, j'avais surtout en vue la cystoscopie à lumière interne. Il sera nécessaire de revenir bientôt sur quelques points pour mettre en évidence les particularités optiques inhérentes à chaque variété de cystoscopes.

J'ai décrit le manuel opératoire de la cystoscopie tel qu'il doit être conduit lorsque la lésion est difficile à découvrir au cystoscope. Mais il faut bien se convaincre qu'à part les difficultés dont je parle plus loin, il est en général facile de découvrir le néoplasme lorsque celui-ci offre un volume appréciable. Souvent même, dans une vessie claire, il suffit de

Fig. 71.

CYSTOSCOPE DE BOISSEAU DU ROCHER

POUR ÉCLAIRER LA CAVITÉ DE LA VESSIE

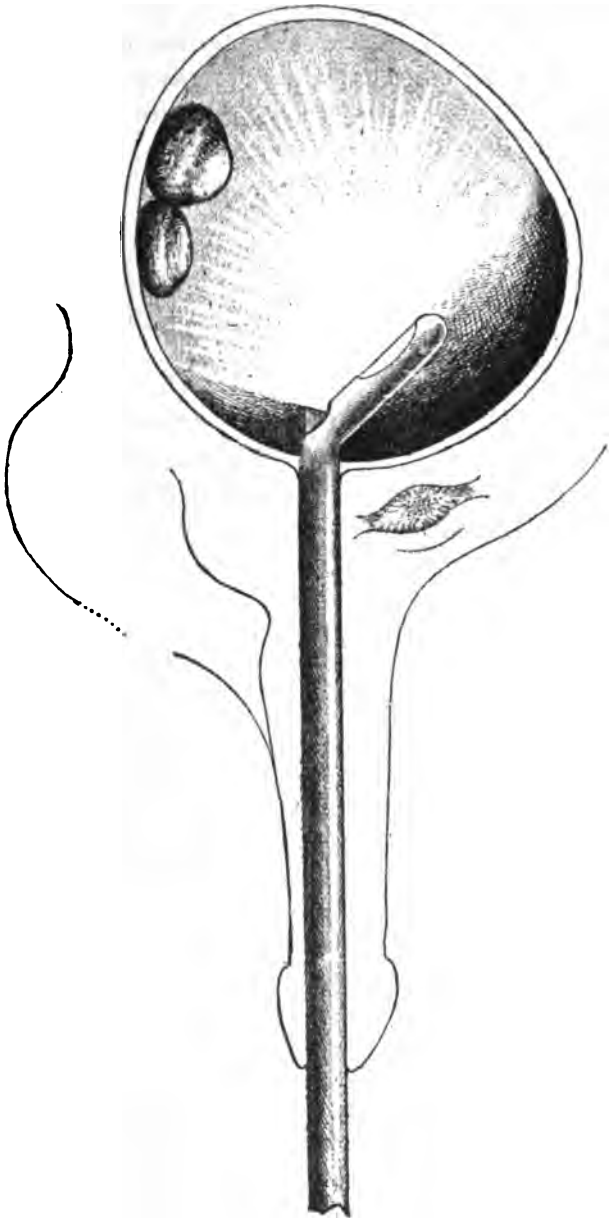

franchir le col pour l'apercevoir immédiatement. Dans une vessie peu distendue par l'injection boriquée, il n'est même pas nécessaire d'avoir recours à toutes les manœuvres précédemment décrites, car il suffit que les rayons renvoyés par la tumeur arrivent jusqu'à la fenêtre pour qu'on puisse la voir à quelque distance qu'elle se trouve.

Le *contact optique* dont j'ai parlé plus haut correspond à la vue de la tumeur ou de la paroi vésicale avec leurs dimensions normales. Si l'on se rapproche de la tumeur, celle-ci apparaît avec des dimensions supérieures à celles qu'elle offre réellement; si, au contraire, on s'en éloigne, le néoplasme devient plus petit.

Les recherches du professeur Frisch, de Vienne, ont démontré que le contact optique correspond à une distance d'environ 28 millimètres. Autrement dit, pour voir la tumeur avec ses dimensions normales, il faut placer la fenêtre du cystoscope à 28 millimètres de la tumeur.

Fig. 72.

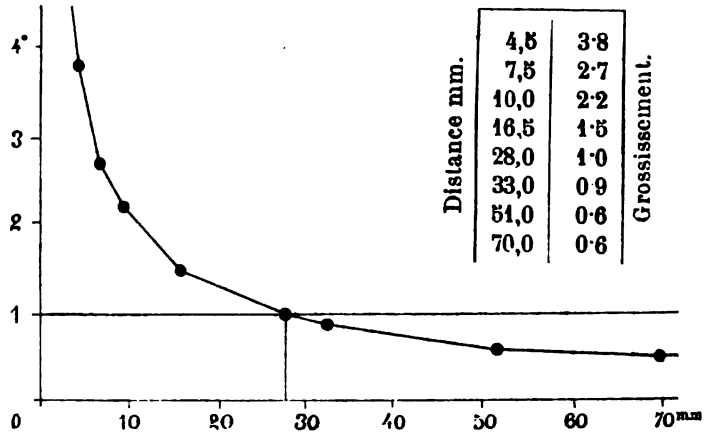

Le schéma ci-dessus (Fig. 72) que je dois à l'obligeance de M. Frisch, est destiné à montrer le volume apparent de la tumeur par rapport à la position du cystoscope. La ligne courbe représente les différentes positions du cystoscope par

rapport à la tumeur supposée placée successivement à la place des numéros 1, 2, 3, 4. L'échelle horizontale graduée en millimètres montre la distance du cystoscope. Le numéro 1 représente le volume normal de la tumeur. Le reste est facile à comprendre et je n'y insiste pas.

Au cours de l'examen, diverses difficultés peuvent surgir. Le néoplasme, par exemple, peut donner du sang; le liquide intra-vésical se trouble, le champ s'obscurcit. En pareil cas, il faut bien se garder d'augmenter l'intensité lumineuse en prenant plus d'éléments. Il faut toujours s'être assuré d'avance de l'intensité convenable et du bon fonctionnement du cystoscope. Mieux vaut rompre le contact et retirer l'instrument que de s'exposer à brûler la lampe. Si c'est d'un cystoscope irrigateur dont on se sert, on peut alors établir l'irrigation continue, se rapprocher de la paroi et chercher à voir quand même à travers la nappe liquide qui vient du cystoscope. On y parvient quelquefois. Sinon, il faut se résigner à pratiquer un nouveau lavage de la vessie ou même remettre l'examen à un autre jour.

La lumière du cystoscope est parfois obscurcie par les impuretés qui s'attachent à la fenêtre; ou bien, tout en conservant la même clarté, la netteté des images laisse à désirer. Il faut alors faire fonctionner l'irrigation, qui nettoie rapidement le prisme, ou bien, à défaut d'irrigation, chercher à frotter la fenêtre contre la paroi vésicale pour la débarrasser des particules qui l'obstruent.

Pendant l'examen, les malades se plaignent parfois de douleurs qu'ils localisent dans le bas ventre, à l'ombilic ou le long du canal de l'urèthre. Le meilleur moyen pour remédier à cet inconvénient est de rompre le contact et tenir l'instrument immobile, ou encore de laisser échapper un peu de liquide de la vessie. En ne se conformant pas à cette conduite, on risquerait de voir la vessie se révolter, la souffrance s'accroître et le malade refuser de continuer la séance. Quelquefois la muqueuse vésicale forme un pli transversal, indice d'un commencement de contraction expulsive; parfois même une contraction plus forte, soulève tout le bas-fond et masque la lumière de

l'instrument. Pour arrêter la révolte vésicale, il faut recourir sans tarder aux moyens précédents et éteindre surtout la lampe, sous peine de voir le liquide intra-vésical s'échapper le long du cystoscope.

Dans certains cas, enfin, malgré toutes les précautions, l'état nerveux du malade est tel qu'il faut de toute nécessité arrêter l'examen, même sans avoir rien pu observer, et remettre la séance à une date ultérieure. Loin de confier au malade son échec, le médecin doit, au contraire, lui assurer qu'il a bien vu, mais qu'il est nécessaire de recommencer l'examen pour compléter les renseignements. Le malade ne manquera pas de revenir plus confiant et plus maître de lui, et la nouvelle séance sera plus fructueuse.

Cystoscopes a lumière externe. — Ils permettent de voir directement le néoplasme, mais dans une étendue en rapport avec le calibre de l'instrument et la largeur de sa fenêtre. Les images sont directes, la manœuvre de l'instrument est plus facile, mais les renseignements obtenus sont insuffisants. Avec les cystoscopes ouverts il est nécessaire, une fois l'instrument dans la vessie, d'évacuer le liquide intra-vésical, ou, si l'on veut en conserver une partie, d'appliquer l'extrémité vésicale de l'instrument contre la tumeur, laquelle, faisant office de bouchon, empêchera la sortie du liquide. Si le point qu'on examine est masqué par des détritus, du pus ou du sang, on éponge à travers le tube, avec des tampons d'ouate hydrophile montés sur des porte-éponges.

Lorsque l'instrument est muni d'une glace, l'évacuation de la vessie est inutile; la tumeur apparaît à travers le liquide, ou sans autre interposition que celle de la glace appliquée contre sa surface.

Deux conditions anatomiques, la dilatabilité du canal de l'urèthre chez la femme et sa brièveté, permettent de se servir de tubes cystoscopiques à la fois plus courts et de plus fort calibre, ce qui permet de voir dans la vessie de la femme beaucoup mieux, et dans un champ plus étendu que dans la vessie de l'homme. Aussi doit-on considérer la cystoscopie à la

lumière externe comme le procédé de choix pour l'examen de la vessie de la femme. C'est là un moyen simple, rapide, nécessitant peu de frais et nullement douloureux.

Il n'en est plus de même chez l'homme. L'image perd en étendue en raison de la réduction du calibre du tube; elle perd en netteté à cause de la longueur de l'instrument. Si cependant des indications spéciales conduisaient le médecin à l'employer, il faudrait, de préférence, se servir de tubes coudés, car avec des tubes droits on pourrait échouer dans la pratique du cathétérisme rectiligne. D'ailleurs, bien rarement on sera amené à employer chez l'homme le cystoscope à lumière externe, instrument qui ne saurait être comparé au point de vue des renseignements qu'il fournit avec les cystoscopes à lumière interne.

Cystoscopes a lumière interne. — La cystoscopie avec éclairage interne donne d'excellents résultats chez la femme; elle constitue le procédé de choix pour l'examen vésical chez l'homme. Les considérations générales sur le manuel opératoire exposées plus haut lui sont plus particulièrement applicables; je n'aurai ici qu'à les compléter.

Dans les cystoscopes à lumière interne, l'image de l'objet examiné est tantôt réfléchie par le prisme; tantôt, vue directement par la fenêtre ménagée à travers le talon de la sonde. Cette image est ensuite recueillie par un appareil optique ou « lunette », qui nous montre l'objet soit avec des dimensions réelles, soit amplifié ou réduit, suivant la distance à laquelle il se trouve de la fenêtre. De là, une difficulté d'interprétation qui constitue un désavantage incontestable pour ce genre d'instruments. Quelque habitude qu'on ait de leur emploi, il arrive parfois qu'on se trompe sur les dimensions de la tumeur observée. Malgré la courbe de Frisch que j'ai reproduite (V. p. 386) (*Wien. Med. Woch*, n° 9. 1894), il est impossible, une fois dans la vessie, de placer l'instrument de telle façon que l'on soit sûr d'être à une distance *déterminée* de l'objet à examiner. Le schéma de l'auteur nous apprend qu'à telle distance, l'objet apparaît exactement avec telles proportions;

par exemple, qu'à 28 millimètres, il est vu en vraie grandeur. Mais comment savoir à quelle distance se trouve la fenêtre de l'instrument une fois celui-ci dans la vessie? Là est la difficulté, non résolue jusqu'à présent. En pratique, le meilleur moyen d'arriver à trouver le point précis où la tumeur se montre avec ses dimensions réelles, c'est de s'en rapprocher et de s'en éloigner alternativement, de manière à trouver une distance à partir de laquelle l'image va en s'agrandissant par le rapprochement, en diminuant par l'éloignement de la fenêtre. Ce point correspond à la distance optique la plus favorable à l'observation, c'est ce que j'ai appelé plus haut le *contact optique;* malheureusement, on ne peut l'atteindre que par tâtonnements.

Un autre inconvénient, facilement surmonté par l'habitude du maniement de l'instrument, est attribuable au prisme qui réfléchit l'image. Celle-ci est vue renversée. On doit donc se rappeler que, plus on se rapproche de la tumeur, plus celle-ci avance en sens inverse dans le champ de la fenêtre; plus on s'en éloigne et plus elle semble fuir dans un sens opposé. Même renversement dans la direction transversale. Par exemple, les orifices des uretères semblent dirigés en arrière et en dedans, et une tumeur, siégeant en avant de ces repères, semblera au cystoscope être située postérieurement, etc.

Pour s'exercer aux manœuvres cystoscopiques, il faut recourir surtout au cystoscope à prisme, dont le maniement est plus difficile, mais dont l'utilité surpasse de beaucoup celle des autres instruments.

Récemment, Nitze et Collin (V. p. 355, Fig. 34) ont construit des cystoscopes à image réfléchie (à prisme), dont le bec photophore a des dimensions minimes, ce qui permet l'examen de presque toute la cavité vésicale sans le secours d'aucun autre instrument. Leiter, du reste, en avait déjà construit antérieurement dont le bec est un peu plus long mais moins coudé sur la sonde, en sorte que le résultat est le même au point de vue du champ embrassé. Ces instruments évoluent, en effet, aussi bien le bec dirigé en haut que la concavité en bas. Toute la

base de la vessie, les faces latérales, le dôme ainsi que le col apparaissent avec netteté dans la fenêtre de l'instrument. C'est surtout de ce cystoscope, muni d'un dispositif pour l'irrigation continue, que je me sers, et à mon entière satisfaction.

Le cystoscope avec fenêtre au talon est surtout utile pour voir la face postérieure de la vessie ; il sert à merveille à l'examen de la base de l'organe. C'est l'instrument de choix pour cathétériser les uretères, cathétérisme exigeant d'ailleurs une grande habitude.

Cet instrument est sans contredit celui que les commençants peuvent manœuvrer sans même en avoir acquis l'habitude. Comme les tumeurs de la vessie siègent presque toutes à la base de l'organe, certains auteurs considèrent le cystoscope avec fenêtre au talon, sans prisme, comme l'instrument idéal au point de vue de leurs recherches. Cela est vrai sans doute, mais je crois qu'on néglige trop facilement l'inspection de toute la cavité vésicale, et puisqu'il faut introduire un cystoscope dans cette cavité, autant vaut prendre celui qui permet de tout voir, c'est-à-dire le cystoscope à prisme.

Cystoscopes opérateurs. — Bien que j'aie formellement réprouvé l'emploi de *cystoscopes opérateurs*, je signalerai à titre de curiosité, l'instrument spécialement inventé par Nitze, pour l'ablation des tumeurs vésicales. Il se compose : 1° d'un cystoscope différent du modèle ordinaire par son calibre plus petit, une tige plus longue et l'adjonction d'un entonnoir à vis ; 2° d'une série de boîtes cylindriques correspondant au calibre de l'endoscope et pouvant glisser doucement sur lui. L'extrémité vésicale de chacune de ces boîtes présente une disposition particulière pour chaque genre d'opération à exécuter. A l'autre bout est disposé le mécanisme, destiné à faire fonctionner l'instrument. Sur l'extrémité antérieure évoluent les différentes pinces coupantes chargées de la destruction ou de l'arrachement des polypes vésicaux. L'auteur se sert de son instrument pour enlever les récidives et cautériser énergiquement leur surface d'implantation. Il compare à ce point de vue

les polypes de la vessie aux polypes du nez (*V. Annales des mal. des voies gén.-urinaires*. 1891, p. 829).

De son côté, M. Boisseau du Rocher a cherché à utiliser l'anse galvanique dans le but d'opérer les tumeurs pédiculées. Voici comment il s'exprime dans la note qu'il a rédigée sur ma demande.

« Le serre-nœud électrolyseur que j'ai fait construire est représenté (Fig. 73) fermé, c'est-à-dire tel qu'il est au moment de l'introduction; ouvert (Fig. 74), c'est-à-dire le fil qui doit opérer la section, développé pour être mis en place. Les figures montrent suffisamment le mécanisme pour qu'une description détaillée soit inutile. Il se compose :

1° D'un cystoscope ordinaire, ayant l'objectif au bout de la sonde, du n° 21 de la filière, et dont le mandrin a été enlevé.

2° Du serre-nœud proprement dit, mobile sur le cystoscope, et dont l'extrémité coudée remplace le mandrin, en s'engageant dans l'ouverture pratiquée au bout de la sonde.

Le nœud lui-même est formé d'un fil de platine de 3/10 recouvert, dans sa plus grande partie, d'une enveloppe isolante, dénudé à l'extrémité sur une longueur convenable, pour qu'on puisse, tout en coupant le pédicule de la tumeur, en faire l'électrolyse positive.

Ainsi constitué, l'instrument est du n° 26 de la filière.

La technique opératoire est donc la suivante : Introduire l'instrument fermé (Fig. 73); en second lieu, l'ouvrir en faisant glisser le cystoscope sur le serre-nœud; faire le lavage, et mettre en place le fil qui fait serrage sur le pédicule, au moyen du mécanisme extérieur. En troisième lieu, vider la vessie, et opérer la section électrolytique du pédicule.

A cet effet, un pôle indifférent, le négatif, a été mis préalablement sous les fesses du malade; l'autre, le positif, a été relié au fil positif d'une batterie à courant continu, par le contact C.

Par ce moyen, l'on est assuré d'obtenir une hémostase complète : l'emploi simultané du serre-nœud et de l'électrolyse positive, met le malade à l'abri de tout danger. La destruction électrolytique des tissus se fait, en outre, sur une assez vaste

Fig. 73, 74.

CYSTOSCOPE ÉLECTROLYSEUR DE BOISSEAU DU ROCHER



Instrument fermé, pour l'introduction dans la vessie.

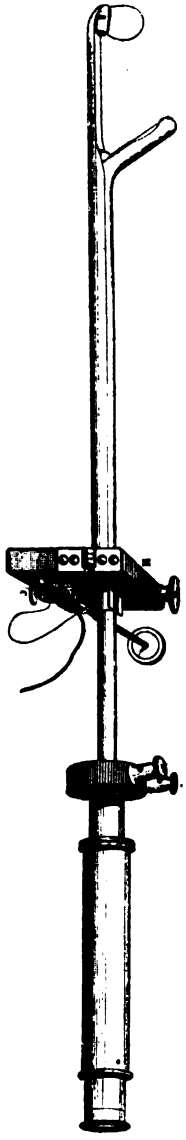

Instrument ouvert, avec son anse prête à embrasser la tumeur.

surface pour que les récidives sur place ne soient pas à craindre, autant du moins qu'il est permis de l'espérer. L'anse électrolytique n'agit pas du tout à la manière de l'anse galvanique. Elle opère, en effet, sans élévation notable de température. Le courant électrique n'intervient pas pour opérer la section; il ne sert qu'à faire l'électrolyse des tissus simultanément à la section presque entièrement *mécanique* du pédicule de la tumeur. La *galvanocaustique chimique* positive, est l'hémostatique le plus puissant que nous ayons à notre disposition; à ce titre elle opère la section de la tumeur sans effusion de sang. »

Généralement, après l'exploration avec le cystoscope, ou tout autre instrument, d'une vessie néoplasique, survient un saignement parfois abondant, ou bien, si l'hémorrhagie existait déjà, on la voit redoubler d'intensité. Ce saignement constituerait presque un signe de tumeur, si on ne le rencontrait fréquemment dans d'autres affections vésicales. En tous cas, ce symptôme suffira pour engager le médecin à pratiquer la cystoscopie, en temps opportun et avec douceur, sans manœuvres brutales. Après la séance, il prescrira le repos et quelques injections légèrement astringentes. Si un nouvel examen est jugé nécessaire, il est bon de laisser d'abord reposer le malade pendant quelques jours.

Les considérations qui précèdent, bien qu'ayant trait à la cystoscopie en général, sont particulièrement applicables à l'exploration visuelle des tumeurs vésicales. M'étendre plus longuement sur ce sujet, serait sortir du cadre de cet ouvrage.

Indications et contre-indications de la cystoscopie. — En ce qui concerne le choix de l'instrument, je rappelle que les cystoscopes à lumière interne conviennent aux deux sexes, mais sont à peu près les seuls utilisables pour le diagnostic des tumeurs de la vessie chez l'homme. En revanche, les cystoscopes à lumière externe fournissent d'excellents résultats pour l'examen chez la femme. Il me reste, maintenant, à envisager les cas où le cystoscope est utile, les cas où il est indispensable, les cas où il faut s'en passer, autrement dit, les indica-

tions et contre-indications de la cystoscopie. Je ne ferai que les résumer.

La cystoscopie est indispensable : 1° Toutes les fois que les symptômes urinaires laissent le diagnostic hésitant entre une lésion rénale et une lésion vésicale. Par elle, on peut constater l'intégrité de la vessie ou le saignement de l'uretère, ce qui écarte l'hypothèse de l'affection vésicale. 2° Lorsque le rein n'étant pas en cause, les symptômes ne permettent pas de se prononcer catégoriquement en faveur de la néoplasie vésicale. Il faut alors chercher à voir le néoplasme, le diagnostic n'étant pas possible autrement. 3° Chaque fois que le diagnostic ayant été tranché antérieurement en faveur d'une autre affection de la vessie, le traitement ne procure pas la guérison ou l'amélioration attendues.

La cystoscopie est utile : 1° Lorsque le diagnostic est à peu près certain, de par l'évolution des symptômes fonctionnels et par la constatation d'une tumeur palpable à l'exploration bimanuelle. Ici, les renseignements cystoscopiques sont précieux en nous permettant d'établir, non pas le diagnostic déjà posé, mais les règles à suivre pour l'intervention. Un des grands avantages du cystoscope dans ces cas, est de nous faire reconnaître le siège précis de la tumeur, son volume, sa configuration, ses rapports avec la paroi vésicale, enfin l'existence d'autres néoplasies voisines ou éloignées. Un examen bien fait amène quelquefois la découverte de tumeurs à peine plus volumineuses qu'une lentille ou bien du calibre d'une plume d'oie. Pour mon compte, je préfère toujours recourir plutôt à la cystoscopie qu'au cathétérisme. Dès l'instant qu'il s'agit d'introduire des instruments dans la vessie, mieux vaut employer ceux qui fournissent des constatations *de visu.* 2° L'utilité du cystoscope est encore plus grande lorsque les symptômes fonctionnels étant typiques, les autres moyens d'exploration physique sont impuissants à déceler l'existence d'une tumeur; ou 3° Lorsque inversement la tumeur est perceptible, tandis que l'évolution clinique des symptômes fonctionnels n'est ni complète, ni caractéristique.

L'utilité du cystoscope dans cette catégorie de faits n'est pas aussi importante pour le diagnostic que pour l'intervention

et particulièrement pour le *choix de l'opération préliminaire.* C'est à peu près le seul instrument qui nous permette de voir le point précis où siège la tumeur, et par conséquent nous indique le genre de taille qui convient à son extirpation.

On voit, en somme, que les applications de la cystoscopie sont assez nombreuses dans les tumeurs de la vessie, et qu'il faut y recourir dans presque tous les cas. Cependant, il faut savoir aussi s'en passer et, à l'imitation de M. Guyon, pousser l'étude des symptômes assez loin pour être en droit d'ouvrir la vessie sans avoir eu besoin de l'examiner au cystoscope.

Les contre-indications de l'emploi du cystoscope sont fournies par l'exploration physique ou par les symptômes fonctionnels. Lorsque la tumeur est assez volumineuse pour dépasser le pubis, ou bien lorsque la vessie en est infiltrée, et à plus forte raison lorsque la néoplasie est sortie de la cavité vésicale, il faut renoncer à la cystoscopie, qui n'apprendrait rien et ne ferait qu'aggraver l'état du malade en provoquant l'augmentation ou la réapparition de l'hémorrhagie vésicale.

Les contre-indications tirées des phénomènes cliniques sont les suivantes : 1° Une hémorrhagie actuelle assez abondante pour rendre impossible la clarification de la cavité vésicale. 2° L'existence de nombreux caillots susceptibles de gêner tout examen par la réaction qu'ils provoquent du côté de la vessie. 3° Lorsqu'il y a lieu de supposer que l'accumulation de ces caillots résistera à l'irrigation continue dans le champ du cystoscope. 4° Une grande irritabilité du sujet ou de la vessie. Toute manœuvre peut échouer dans ces conditions, même la simple introduction de l'instrument. Il est permis, dans ces cas, de recourir au chloroforme, plutôt que d'employer la cocaïne à de fortes doses. 5° L'existence d'une cystite et des douleurs qui en sont le corollaire. Dans ce cas, cystite et douleurs risqueraient d'être encore aggravées; mieux vaut attendre une amélioration. Ces quatre ordres de symptômes fonctionnels, qui, selon moi, constituent des contre-indications, sont souvent associés entre eux; d'ailleurs, les combinaisons cliniques sont infinies et c'est au chirurgien de savoir en tirer parti pour ou contre.

Valeur des renseignements fournis par la cystoscopie. — La valeur des *constatations* cystoscopiques est à peu près absolue, lorsque ces constatations sont positives. Cependant je dois appeler l'attention sur quelques causes d'erreur. Il est possible, d'abord, qu'un néoplasme puisse échapper à un examen parfaitement conduit. On devine dans quelles conditions, sans qu'il soit nécessaire d'y insister. Mais il est possible aussi que l'on prenne pour des tumeurs des végétations de cystite, ou de simples productions fongo-vasculaires. Frisch fait observer (*Wien. Med. Woch.* n° 9) qu'on rencontre parfois sur le col, des fongosités de la grosseur d'une noix. Le cystoscope se trouvant nécessairement trop près de l'objet, l'image s'en trouve démesurément agrandie. Grünfeld, dont l'habileté et l'expérience en ces matières est de notoriété générale, ouvrit une vessie à la suite d'une erreur encore plus grossière. Ces cas exceptionnels ne diminuent en rien, d'ailleurs, la valeur des renseignements fournis par le cystoscope.

III

FORMES CLINIQUES

DES TUMEURS DE LA VESSIE

MARCHE. TERMINAISON ET COMPLICATIONS

Sans revenir sur les modes de début, je reprends l'étude de l'évolution des néoplasmes vésicaux au point où nous l'avons interrompue pour passer en revue leur symptomatologie.

Mais avant d'aller plus loin, il importe d'être bien prévenu que la marche clinique des tumeurs de la vessie, considérées en bloc, est presque entièrement *subordonnée à l'évolution des symptômes,* de l'hématurie en particulier, ou à *l'intervention d'une complication,* et spécialement de la cystite. Leur marche n'est donc que dans une faible mesure influencée par l'évolution anatomique du néoplasme.

Cela posé, il suffit, pour se rendre compte de l'évolution des tumeurs vésicales, de parcourir l'ensemble des observations publiées jusqu'ici, en se rappelant toutefois que des conclusions fournies par les statistiques sont toujours sujettes à de nombreuses exceptions.

Cette restriction faite, on peut grouper la généralité des néoplasmes vésicaux, au point de vue évolutif, en quatre catégories caractérisées par une similitude : 1° dans la région de la vessie où ils prennent naissance; 2° dans leur nature histologique; 3° dans l'intensité de leurs symptômes, et en particulier de l'hémorrhagie; 4° enfin, dans leurs complications.

***A.* Insertion particulière du néoplasme.** — Dans cette catégorie je comprends les tumeurs du col. En raison de leur situation, elles provoquent de bonne heure une irritation du col vésical, se traduisant par des troubles fonctionnels souvent d'une grande intensité. Toutes les variétés histologiques de néoplasie peuvent prendre naissance dans cette région, mais malheureusement, ce sont surtout les plus graves, le carcinome et l'épithélioma, qui s'y localisent. On peut dire que la malignité de la tumeur du col est la règle, et sa bénignité l'*exception.* C'est à peine, en effet, si sur deux cents cas de néoplasmes bénins, j'en ai trouvé trois ou quatre dont l'implantation était nettement cervicale. C'est là un fait anatomopathologique sur lequel j'ai appelé, je crois, le premier l'attention, et dont je déduirai des conséquences de premier ordre. A propos du diagnostic et des indications je dirai seulement en passant que si certains auteurs ont donné le symptôme douleur comme caractéristique de la tumeur maligne, c'est probablement parce qu'ils avaient observé plus

particulièrement des tumeurs du col. Ces tumeurs sont en effet douloureuses non par elles-mêmes, mais par suite des phénomènes fonctionnels qu'elles déterminent; or nous venons de voir qu'elles sont presque constamment de nature maligne. Donc la confusion était inévitable.

Cliniquement, ce groupe est défini par l'apparition précoce de troubles fonctionnels tels que la sychnurie, la polyurie, les douleurs, pendant et surtout à la fin de la miction, la rétention et l'incontinence d'urine, les épreintes, le ténesme... Les hématuries sont aussi plus graves que dans les autres localisations de la néoplasie; très souvent le malade émet du sang pur à la fin de la miction, ou bien de longs caillots moulés dans l'urèthre. La fin de la maladie est marquée assez ordinairement par de l'incontinence d'urine, résultant de la destruction du sphincter vésical.

La durée de l'évolution, pour cette catégorie de tumeurs, d'après ma statistique, comprenant soixante-quatre cas, est de *un an et demi,* en moyenne ; rarement plus longue, très souvent plus courte. On comprend bien que, dans ces conditions, la santé s'altère rapidement, et le malade est conduit droit à la cachexie. Il peut succcomber, soit par épuisement, soit avec les accidents de l'infection urineuse, dont l'éclosion est favorisée par les troubles fonctionnels que détermine l'irritation du col.

***B*. Nature histologique du néoplasme.** — On s'étonnera, peut-être, qu'après avoir dit et répété, que la symptomatologie des tumeurs vésicales était indépendante de leur structure, je cherche à les séparer ou les grouper suivant cette même structure, au point de vue de leur évolution. Certes, à ne considérer que les phénomènes actuels d'une néoplasie vésicale quelconque, il est impossible de prévoir l'évolution ultérieure de la maladie, l'observation du malade eût-elle lieu le jour même de l'apparition des premiers symptômes. D'autre part, la connaissance exacte de la nature histologique du néoplasme ne saurait renseigner, même approximativement, sur sa marche, ni sa terminaison. Tous ces points ont été

suffisamment développés, et j'ai rapporté à l'appui des observations de tumeurs bénignes ayant évolué avec la plus grande malignité, et inversement pour des tumeurs démontrées malignes par le microscope, après l'opération ou l'autopsie. Mais malgré tout, cette distinction s'impose, et je démontrerai, statistiques en main, qu'elle est justifiée par les faits. Nombreux sont les cas où les néoplasmes, soit malins, soit bénins, se comportent comme tels dans la vessie, les premiers évoluant beaucoup plus rapidement que les seconds. Si ces cas ne peuvent pas servir à prévoir la *marche*, *ni l'issue ultérieure* de l'affection, ils nous permettent, en considérant l'évolution de la maladie, depuis l'apparition du premier symptôme jusqu'au moment où l'on observe le malade, de tirer une déduction diagnostique de la durée même de cette évolution antérieure. Une durée très longue correspondra nécessairement à un néoplasme bénin ; si, au contraire, elle a été très courte, il est *possible* qu'on ait affaire à une tumeur maligne.

Procédons, sur ce point, à l'étude des statistiques. Parmi les observations que j'ai pu recueillir jusqu'en 1885, je ne tiendrai compte que des tumeurs dont la nature histologique a été déterminée et l'évolution consignée. Les faits que divers auteurs ont rapportés depuis, loin d'infirmer les conclusions de mes statistiques, semblent les préciser davantage.

De propos délibéré, je me suis abstenu, sur bien des points, de faire appel à la statistique. Je pense en effet qu'on abuse trop souvent de cette source d'information, en forçant à rentrer dans un même cadre un assemblage de faits pour la plupart absolument dissemblables. Je n'ai dressé des statistiques, comme on va le voir, qu'en vue d'élucider certains points précis, d'une importance capitale, et pour lesquels la généralité des cas restaient légitimement comparables.

Laissant de côté la manière de procéder de mes devanciers (par tableaux donnant une relation abrégée des observations), et que j'avais moi-même employée dans mon Mémoire de 1886, j'ai préféré recourir ici à la méthode graphique. Les diagrammes qu'elle fournit sont tout aussi fidèles et beaucoup moins encombrants que les longues énumérations, fastidieuses

à consulter. Ils ont surtout l'avantage de parler immédiatement aux yeux. Ce sont les faits eux-mêmes qui, dans leur groupement, se chargent de mettre en relief les conclusions auxquelles donne lieu leur comparaison.

J'ai d'abord interrogé la statistique sur l'évolution clinique des différentes tumeurs d'après leur nature histologique. Comme ce point offre à mes yeux une très grande importance, je me suis servi de mes chiffres bruts, évitant d'établir le pourcentage, tel qu'on a l'habitude de le faire pour frapper l'esprit du lecteur. Cette manière de procéder était d'autant plus naturelle ici, que les observations dont je me suis servi sont très nombreuses.

L'évaluation est calculée à partir de l'apparition du premier symptôme trahissant la tumeur cachée dans la vessie, jusqu'à la mort ou bien jusqu'à l'intervention chirurgicale. On ne s'étonnera pas de me voir considérer comme terme de la maladie l'intervention du chirurgien, étant donné que la plupart des tumeurs opérées jusque dans ces derniers temps se trouvaient dans des conditions cliniques mettant en péril l'existence du malade.

J'ai groupé respectivement dans un même tableau d'abord les tumeurs épithéliales à évolution endogène (carcinomes et épithéliomas), puis, les tumeurs conjonctives embryonnaires (sarcomes et myxomes), ensuite les papillomes (tumeurs épithéliales à évolution exogène) et enfin les autres tumeurs bénignes.

Sur un total de cent soixante-douze cas de *tumeurs épithéliales malignes* où le début et le terme (mort ou intervention chirurgicale) sont notés, on obtient les colonnes suivantes :

Tableau VI

PROPORTION DES CAS SUIVANT L'AGE DES TUMEURS

CARCINOMES ET ÉPITHÉLIOMAS

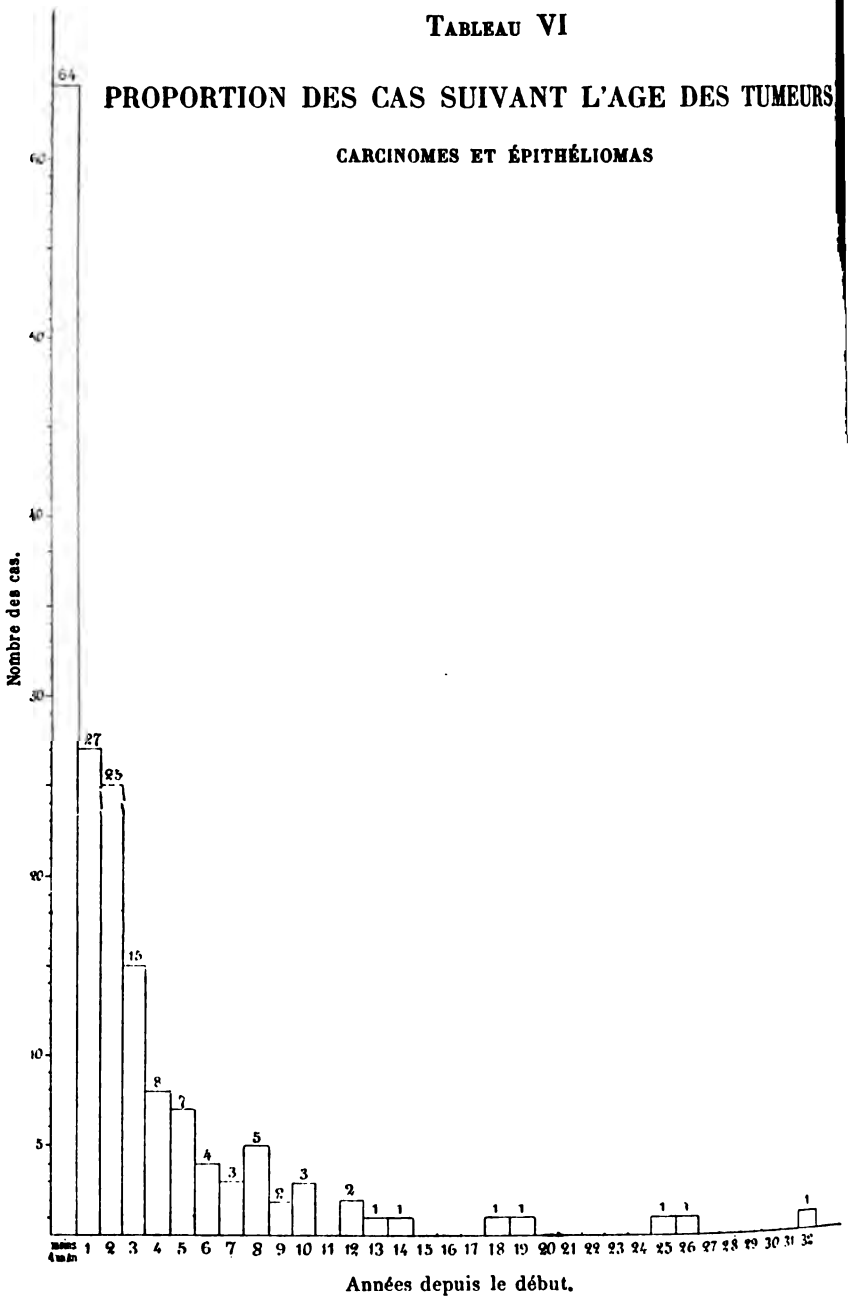

D'après ce premier tableau, il est manifeste : 1° que la colonne représentant le nombre des cas évoluant en moins d'un an est considérable ; 2° que les trois premières années, tout en ayant subi une réduction, sont encore bien fournies en observations ; 3° qu'à partir de la quatrième année, les cas vont en décroissant. En ce qui me concerne, pour des raisons que j'ai exposées dans d'autres parties de ce traité, je considère ces derniers cas comme des tumeurs bénignes transformées.

Conclusion : *Les tumeurs épithéliales à évolution endogène (carcinomes et épithéliomas) ont une marche rapide dans la vessie* et, aussi bien que dans les autres régions de l'économie, *méritent le nom de tumeurs malignes.*

Sur un total de trente-cinq cas de *tumeurs conjonctives embryonnaires* (sarcomes et myxomes), dont le début et la terminaison sont notés, on obtient le tableau suivant :

TABLEAU VII

Proportion des cas suivant l'âge des tumeurs.

SARCOMES ET MYXOMES

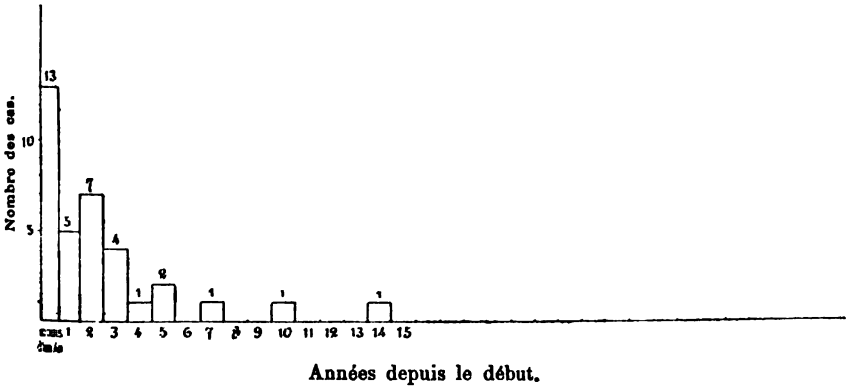

Ce tableau se rapproche beaucoup du précédent et suggère à peu près les mêmes conclusions. Pour mettre cette analyse en évidence, il suffirait de quintupler le nombre de chaque

colonne du second tableau. Mais cette comparaison nous fait voir en même temps que la marche de ces tumeurs est un peu moins rapide que celle des précédentes ; la décroissance à partir de la première année est plus lente.

Conclusion : *Les tumeurs conjonctives embryonnaires (sarcomes et myxomes) rentrent aussi dans la catégorie des tumeurs malignes par leur marche rapide.* Cependant, comparativement aux tumeurs épithéliales malignes, les sarcomes et les myxomes évoluent avec plus de lenteur.

Pour le papillome (tumeur épithéliale à évolution exogène) les proportions relatives des colonnes sont bien différentes, et pour un total de cent un cas, on obtient le tableau suivant :

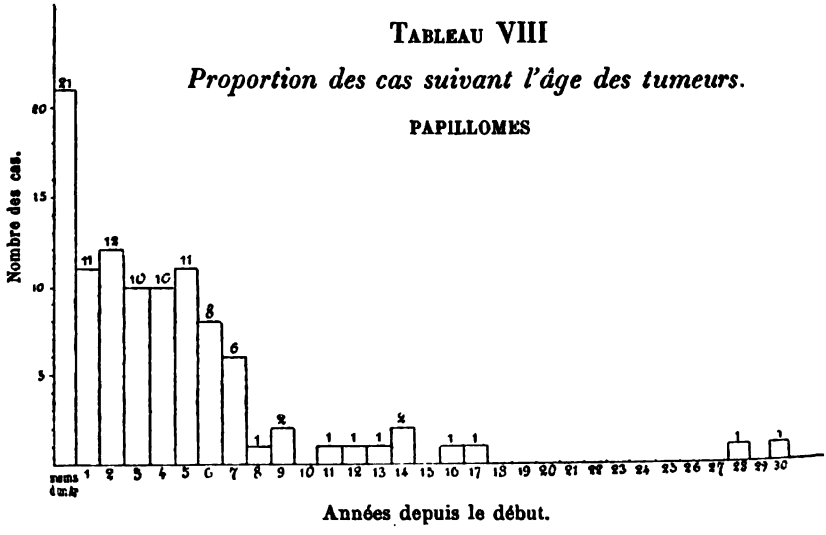

TABLEAU VIII

Proportion des cas suivant l'âge des tumeurs.

PAPILLOMES

Ce n'est plus dans les quatre premières années, mais dans un espace de sept ans que se distribue la majeure partie des cas. De plus, à partir de la première année jusqu'à la septième, les colonnes tendent à former un plateau. Il n'y a pas de décroissance rapide comme dans les groupes précédents.

Conclusion. *La tumeur épithéliale à évolution exogène (papillome) offre une marche relativement lente et doit, en conséquence, rentrer dans le cadre des tumeurs bénignes.*

Quant aux autres tumeurs bénignes, groupées dans le dernier tableau, les mêmes conclusions leur sont applicables, avec cette accentuation que le maximum de fréquence pour la terminaison correspond, non plus à la première année comme dans les tableaux précédents, mais à la quatrième.

TABLEAU IX

Proportion des cas suivant l'âge des tumeurs.

AUTRES TUMEURS BÉNIGNES



Je puis enfin tirer de l'ensemble de mes tableaux les déductions générales suivantes, applicables à toutes les tumeurs vésicales, quelle que soit leur structure :

1° Les tumeurs de la vessie évoluent avec une grande rapidité, et le maximum du nombre des cas considérés par périodes annuelles correspond (sauf pour les tumeurs bénignes du 4e tableau) à une durée de la maladie inférieure à un an. 2° L'évolution de la maladie, depuis le premier symptôme qui la trahit jusqu'à son terme, n'excède guère, dans les meilleures conditions, une période de huit ans. 3° Le nombre des cas qui dépassent huit ans est très restreint, et, au point de vue de la marche générale des tumeurs, ces cas sont tout à fait négligeables.

Conclusion : *La tumeur de la vessie, quelle que soit sa structure, doit être considérée comme une affection de haute gravité, justiciable par conséquent d'une prompte intervention.*

Je concluerai en disant qu'au-delà d'une durée de cinq ans, on n'a généralement plus affaire à une tumeur maligne.

Au contraire, en compulsant les statistiques relatives aux tumeurs bénignes, on en trouve un grand nombre dont l'évolution a embrassé cinq, dix, quinze ans et davantage.

Il est donc parfaitement rationnel d'admettre que, en clinique, dans la généralité des cas, une tumeur bénigne évolue lentement et une tumeur maligne avec rapidité. Sans doute, comme je l'ai dit plus haut, et j'y insiste à dessein, le nombre des exceptions à ces deux règles est, en somme, assez grand pour nous interdire toute affirmation relativement à la marche ultérieure d'un néoplasme donné. Mais, lorsqu'une longue évolution est déjà accomplie, on peut être certain qu'il s'agit d'une tumeur bénigne. Le microscope vînt-il par la suite démentir ce diagnostic, il serait encore permis de penser que la tumeur a dégénéré. Les considérations qui suivent suffiront, j'espère, à convaincre le lecteur de la possibilité de la transformation d'un néoplasme bénin en tumeur maligne.

C. **Symptômes fonctionnels modérés dans leur évolution.** — La néoplasie évolue avec un léger degré de sychnurie, sans douleur, avec des hématuries peu intenses et séparées par de longs intervalles qui permettent au malade de réparer ses pertes et de conserver les apparences de la santé. En somme, l'affection a une marche régulière et relativement aussi favorable qu'on peut le désirer. C'est ordinairement celle que présentent les tumeurs bénignes, mais la tumeur maligne peut se comporter de même à la condition de n'être pas trop vasculaire, ni trop garnie de villosités et de siéger soit dans le bas-fond, soit au sommet de la vessie, soit sur une des faces latérales. Évidemment, avec une allure aussi régulière, les néoplasmes de nature bénigne évolueront beaucoup plus lentement, et ceux de nature maligne permettront une survie beaucoup plus longue que ne l'indiquent, en moyenne, les statistiques. Ces considérations, qui répondent parfaitement à l'analyse des observations, m'ont déterminé à grouper séparément ces tumeurs.

D. **Apparition d'une complication. — Évolution écourtée.** — Cette modalité clinique est la plus commune. Quelle que soit la forme, la structure d'un néoplasme vésical, quel que soit le siège, quelle que soit enfin la succession de ses symptômes normaux, tôt ou tard une redoutable complication, la cystite, a bien des chances d'éclater. Telle est sa fréquence au cours des tumeurs de la vessie qu'on a à peine le droit de la considérer comme une complication. Son apparition, venant modifier la symptomatologie de ces tumeurs et précipiter leur marche, constitue presque une phase inévitable de leur évolution.

La prédominance et la continuité de l'hématurie, la tendance à la formation de caillots sont encore des complications de nature à abréger la durée de la maladie. L'abondance des hémorrhagies entraîne rapidement la cachexie. A cet égard, une tumeur bénigne mais très vasculaire aussi bien qu'une tumeur maligne peut évoluer avec une effrayante rapidité. La coagulation du sang dans la cavité vésicale peut hâter la marche, soit en déterminant des accidents répétés de rétention d'urine, soit en amenant une anurie complète par la solidification en masse du sang à l'intérieur de la vessie.

Il m'a semblé utile de schématiser en quelque sorte l'évolution clinique des tumeurs de la vessie ; la classification que je propose répond, je pense, à la plupart des faits observés. J'ai omis à dessein, pour ne pas trop compliquer les tableaux symptomatiques, certaines complications dont il sera parlé au paragraphe suivant.

En résumé, dans la généralité des cas, les tumeurs vésicales à manifestations symptomatiques modérées évoluent rapidement lorsqu'elles sont de nature maligne, longuement lorsqu'elles sont de nature bénigne. Mais il est des circonstances où c'est l'inverse qui a lieu. En dehors de toute complication, une tumeur bénigne très vasculaire peut tuer le malade en quelques mois. J'ai donné l'explication du fait en parlant des symptômes. Dans les mêmes conditions, nous voyons des tumeurs reconnues malignes au microscope (cancer ou épithélioma) qui ont duré dix, quinze, vingt et même trente ans. Stein, Vœgtlin de Zurich, Duchamp de Lyon, Hutchinson, Féré,

Guyon, Albarran ont rapporté des exemples incontestables de cette durée insolite pour des néoplasmes malins. J'ai analysé un certain nombre d'observations analogues, où l'examen histologique ne laissait aucun doute sur la nature épithéliomateuse de la tumeur. Ces cas, qui semblent contredire la loi générale de la marche des néoplasies malignes, sont passibles de deux explications :

1° Ou bien les premiers symptômes observés n'appartenaient pas à la tumeur vésicale, et celle-ci s'est, en réalité, développée dans une vessie antérieurement malade ; 2° ou les premières manifestations symptomatiques, notamment l'hématurie, appartenaient bien à une tumeur vésicale, mais celle-ci était de nature bénigne, et ce n'est que par la suite qu'elle a subi la transformation épithéliomateuse.

Dans les faits qui relèvent de la première hypothèse, on pourra constater, en analysant leur observation, que les premiers symptômes éloignés que rapportent les malades sont des troubles fonctionnels plus ou moins voisins de la cystite : polyurie, douleur, sychnurie, élimination par les urines de sable, de graviers, etc. L'hématurie pourra figurer parmi ces symptômes, mais elle n'aura présenté rien de caractéristique en faveur d'une néoplasie ; elle n'aura été ni longue, ni abondante, ni répétée dans ses accès, ni capricieuse, etc. Après la manifestation de ces troubles fonctionnels, le malade accusera une trêve ayant duré souvent plusieurs années, ce qui est précisément le contraire de ce qui se passe, lorsque les phénomènes de cystite apparaissent, dans la néoplasie vésicale. Nous avons vu, en effet, que, dans cette affection, l'apparition de la polyurie, de la douleur, etc. indiquait habituellement l'établissement de la cystite et qu'à partir du moment où une vessie néoplasique est infectée, les troubles fonctionnels, loin de rétrocéder, allaient toujours en augmentant.

En résumé, une partie des cas considérés comme des tumeurs à début éloigné, appartiennent à d'autres affections de la vessie qui n'ont rien de commun avec la néoplasie. Qu'une tumeur se soit développée dans une vessie antérieurement malade ou actuellement congestionnée, cela n'a rien

d'extraordinaire; la vessie est atteinte ainsi qu'auraient pu l'être d'autres régions de l'économie, c'est-à-dire comme offrant à l'infection carcinomateuse un *locus minoris resistentiæ*.

Mais, dans d'autres cas, le début fort éloigné appartient bien à la tumeur vésicale, et ces cas rentrent dans la seconde hypothèse. Le malade a eu une première hématurie caractéristique, survenue, puis disparue sans cause appréciable, sans accompagnement de douleur ni de troubles fonctionnels; après avoir duré quelques jours, elle a laissé le malade dans un parfait état de santé. Seul le souvenir de cette hématurie lui est resté, jusqu'au moment où les accidents ont reparu, et généralement en présentant une allure des plus sérieuses, sinon des plus graves.

Un fait de ce genre, observé par M. Guyon et moi, mérite d'être rapporté. Il s'agissait d'une femme de quarante-cinq ans. A l'âge de vingt ans, avant son mariage, elle avait eu une hématurie caractéristique, ses souvenirs étaient bien précis à cet égard. Elle se rappelait même avoir pris du perchlorure de fer à cette occasion. A mon premier examen, je n'ai trouvé qu'un peu d'épaississement du côté gauche de la vessie, caractère dont la signification était d'autant plus grave à mes yeux qu'une hématurie récente était survenue spontanément et durait depuis cinq jours, sans un instant de rémission. Dix jours plus tard, le professeur Guyon et moi réunis en consultation nous constations que la néoplasie n'était pas moins volumineuse qu'un œuf de poule. Cette rapidité dans la marche nous parut une contre-indication formelle à toute intervention. La malade mourait au bout de cinq mois, et sa tumeur avait fini par acquérir le volume du poing.

Je souligne, dans cette observation, le début fort éloigné des premiers phénomènes et la marche extrêmement rapide du néoplasme à partir du moment où les symptômes ont réapparu. A mon avis, ces observations constituent une démonstration clinique évidente de la transformation des tumeurs bénignes en tumeurs malignes.

Un autre cas célèbre, rapporté par M. Guyon dans ses cliniques, confirme encore cette manière de voir. Il s'agit d'un

malade observé par Felz et Riklingausen; ces auteurs, d'une compétence reconnue en histologie, avaient diagnostiqué, au microscope, une tumeur bénigne, un papillome. Quelque temps après, le malade fut opéré par M. Guyon, et je démontrai, par l'examen microscopique, qu'il s'agissait d'un épithélioma des plus évidents. Que conclure, sinon que la tumeur avait subi une transformation maligne dans l'intervalle des deux examens?

Mais où la clinique fournit à la thèse que je soutiens ici des arguments à la fois plus nombreux et plus décisifs, c'est dans la récidive des tumeurs papillomateuses extirpées, récidive qui se fait très souvent sous la forme de carcinome. Dans la vessie, le fait est d'observation courante, non seulement pour les papillomes, mais pour les tumeurs les plus bénignes.

L'anatomie pathologique nous fournit encore d'autres preuves sur lesquelles j'ai déjà insisté (V. p. 211).

Cette transformation des tumeurs n'est-elle pas d'observation courante dans d'autres organes ou régions de l'économie. Je renvoie, sur cette question, à la thèse de Ricard, 1885, *De la pluralité des tumeurs*. Si les verrues cutanées et celles des muqueuses, le papillome ou le psoriasis lingual sont susceptibles de dégénérescence maligne et cela après de longues années de bénignité, si l'on peut voir, au sein ou ailleurs, des tumeurs fibreuses, des adénomes, des molluscums, se transformer ou bien récidiver sous forme de néoplasmes malins, pourquoi refuserait-on aux seules néoplasies vésicales la possibilité d'une pareille dégénérescence? Comment expliquer autrement la lente évolution, se prolongeant parfois pendant dix, vingt, trente années, de tumeurs reconnues malignes après l'opération ou à l'autopsie? Nier leur nature primitivement bénigne, serait vouloir créer, pour le réservoir urinaire, un cadre spécial de tumeurs malignes, ne correspondant à rien de semblable dans le reste de l'économie, et en contradiction formelle avec les lois de la pathologie générale.

La seule question qu'il serait permis de poser à cet égard est celle-ci : ne pourrait-il pas exister dans la vessie des épithéliomas analogues au squirrhe atrophique du sein? Pour ma

part, je n'en ai observé qu'un seul cas contrôlé par l'opération. La marche en avait été très lente. Mais c'est là un fait presque exceptionnel, comparativement au nombre considérable de tumeurs végétantes et luxuriantes, encéphaloïdes ou épithéliomas, à marche lente, dont les observations ont été publiées et que je considère, quant à moi, étant donnée leur longue évolution, comme des néoplasmes bénins transformés.

Cette discussion, un peu longue peut-être, n'aura pas été sans utilité. Il importait, en effet, de montrer que les tumeurs vésicales sont soumises aux mêmes lois générales qui régissent la marche des autres néoplasies. Au point de vue pratique, elle nous fournit cette conclusion capitale qu'il *faut toujours se hâter d'opérer* les tumeurs de la vessie, même les plus bénignes, ne fût-ce que pour prévenir leur transformation carcinomateuse possible.

IV

MODES DE TERMINAISON

Il est rare qu'une tumeur de la vessie suive une marche constamment régulière et se termine sans avoir présenté aucune complication. Dans certains cas très rares où nulle affection intercurrente n'est venue modifier l'évolution de la maladie, c'est l'épuisement causé par l'hématurie qui amène la mort et non point la cachexie cancéreuse, comme on s'est plu à le dire. Les hémorrhagies se répètent de plus en plus abondantes, elles deviennent presque subintrantes. Si, au début, le malade pouvait faire les frais de la déperdition sanguine, si l'état général se maintenait relativement bon, au bout d'un certain temps l'équilibre entre les pertes et la

réparation n'existant plus, l'anémie s'accentue rapidement. M. Guyon la considère comme un signe des plus graves. On peut être certain qu'à partir de ce moment aucun traitement, aucun régime ne réussira à relever les forces du malade. Les hémorrhagies peuvent même cesser, l'affaiblissement progressif n'en continuera pas moins; la mort est la terminaison inévitable de cette forme d'anémie à laquelle on peut donner le nom de *cachexie hématurique*.

Cette cachexie doit être considérée comme le résultat de la combinaison d'une anémie grave, et d'une infection urineuse plus ou moins manifeste cliniquement.

Le malade peut-il être emporté par une hémorrhagie foudroyante, comme il arrive dans le cancer de l'estomac? Pour certains auteurs, cette hémorrhagie, assez fréquente, serait la conséquence de l'ulcération d'un vaisseau. Elle doit être exceptionnellement rare; pour ma part, je ne l'ai jamais observée, du moins telle qu'on la voit survenir parfois à l'estomac, au poumon et dans d'autres viscères.

Complications, Maladie écourtée, Cystite. — L'apparition de la cystite constitue dans les néoplasmes de la vessie l'une des plus redoutables complications. Elle est tellement fréquente, qu'on peut la considérer comme un épiphénomène propre à la néoplasie vésicale. A partir du moment où l'altération des urines se produit et où éclatent les douleurs caractéristiques de la cystite, l'état général commence à s'altérer. La fièvre peut tarder quelque temps à s'établir; les malades conservent alors pendant un certain temps une assez bonne apparence. Plus généralement on les voit maigrir assez vite; de petits accès fébriles, ordinairement vespéraux, surviennent, quelquefois de grands accès intermittents. La face se décolore; les malléoles s'œdematisent; souvent même la thrombose des veines des membres inférieurs achève de caractériser la cachexie à laquelle les malades finissent par succomber.

En somme, il s'agit là d'une véritable infection urinaire, semblable à celle qui se produit au cours d'autres affections vésicales, avec cette particularité que sa marche est singu-

lièrement précipitée du fait de la putréfaction du néoplasme dans la vessie.

A la cystite s'ajoute habituellement un certain degré d'urémie chronique, complication dont le tableau clinique est dominé par celui de l'infection, et bien différente de l'urémie que j'étudierai rapidement plus loin. Dans ces conditions, la langue devient sèche ; il survient des troubles dyspeptiques, de l'inappétance, etc. Un mouvement fébrile, presque imperceptible pour le malade, se trahit par la chaleur des mains et un peu de coloration de la face après les repas. Le thermomètre indique à peine une élévation de quelques dixièmes de degré.

Lorsque les accidents de cystite et ceux de l'empoisonnement urineux chronique sont modérés et marchent lentement, on peut observer en même temps que la purulence des urines, une précipitation assez marquée des phosphates amenant l'encroûtement des sondes à demeure et garnissant le vase qui contient les urines. Cette précipitation des phosphates d'origine catarrhale doit être prise en considération, car elle peut donner lieu à la formation de calculs phosphatiques qui viennent compliquer la présence du néoplasme. C'est grâce à cette précipitation qu'on peut même voir, dans certains cas très rares, la tumeur vésicale se recouvrir d'une coque crétacée. Indépendamment des difficultés qu'ils peuvent créer pour le diagnostic, les calculs par leur présence exagèrent les phénomènes d'irritation vésicale et aggravent la situation du malade. Ce fait était tellement connu des chirurgiens qui ont précédé l'école de Necker, qu'ils déclarent la léthalité fatale pour tous ces cas (Chopart, Boyer, etc.).

Complications urétéro-rénales. — Ainsi qu'il a été dit dans le chapitre consacré à l'anatomie pathologique, les lésions qu'on trouve du côté du rein dans un certain nombre d'observations, sont la néphrite interstitielle, avec atrophie du rein et souvent lipomatose péri-rénale, la néphrite aiguë et la pyélonéphrite généralement avec dilatation de l'uretère. Il est facile de comprendre que l'élimination par le rein des produits septiques résorbés dans la vessie devient d'autant plus difficile que le rein est plus désorganisé.

La *néphrite aiguë* se comporte ici comme partout ailleurs, mais elle présente une gravité beaucoup plus grande en raison de la présence du néoplasme et des lésions infectieuses vésicales et urétérales auxquelles elle doit précisément son éclosion.

La *néphrite interstitielle* peut évoluer silencieusement, ou ne produire que des troubles peu intenses et fugaces, mais, arrive une complication, et le champ d'élimination deviendra immédiatement insuffisant. L'acte opératoire, agissant comme traumatisme, peut produire le même effet. Ces altérations rénales ont une importance clinique sérieuse, et dont il faut tenir compte en discutant l'opportunité d'une intervention. Elles peuvent conduire à un échec, et par elles s'explique la mort rapide qui suit l'opération, dans certains cas.

La plus commune de toutes les complications est la *pyélo-néphrite* d'origine ascendante, avec dilatation habituelle de l'uretère. Ces manifestations symptomatiques sont tellement importantes, que Camerer les a considérées autrefois comme un signe très important de cancer de la vessie (Camerer, *in Schmidt's Jahrbüchr* 1837, Bd. p. 313). Il est évident qu'elles n'ont rien de caractéristique à ce point de vue, car elles ressemblent en tous points aux pyélo-néphrites ascendantes consécutives à d'autres lésions de la vessie. Deux facteurs contribuent à l'apparition de la pyélo-néphrite avec dilatation de l'uretère. Le retrécissement de l'ostium urétéral sur lequel s'implante la tumeur amène l'ectasie, la cystite favorise sa suppuration ascendante.

Dans ces cas on voit apparaître une fièvre modérée, avec ou sans exacerbations, de la sécheresse de la langue et des douleurs rénales. La sécheresse de la langue peut varier depuis l'état simplement vernissé de l'organe jusqu'à la dureté comparable à celle du cuir ou du bois. La douleur rénale est parfois spontanée, parfois provoquée seulement quand on exerce une pression, soit dans le défaut costo-iliaque, soit au niveau de l'angle costo-musculaire formé par les côtés avec le bord externe du droit de l'abdomen. Enfin les urines sont presque toujours chargées de pus. Lorsque l'hématurie fait défaut, on

peut constater que le produit de la miction présente le caractère des urines dites rénales.

Il va sans dire que l'appétit disparaît; quelquefois surviennent des vomissements urémiques. A partir du moment où ces symptômes apparaissent, on peut porter un pronostic fatal, lequel se réalise dans l'espace de quelques jours.

Les accidents de résorption urineuse peuvent présenter des allures tout à fait précipitées (*urémie suraiguë*). Cette forme reconnaît pour origine un obstacle à l'acte physiologique de la miction. Cet obstacle pourra résulter soit d'une accumulation de caillots dans la vessie, soit, plus rarement, d'une obstruction du col par le néoplasme lui-même ou par un fragment détaché de sa surface. Dans quelques cas, l'origine de l'urémie aiguë est une néphrite intense, arrivant à désorganiser le rein dans un court espace de temps. Ces altérations anatomiques du rein ont été bien étudiées par Bazy et Chambard.

Les accidents de l'infection urineuse sont particulièrement redoutables chez les malades atteints de cystite, vidant mal leur vessie, affectés, en d'autres termes, de rétention incomplète d'urine. Le séjour de l'urine dans la vessie, en contact avec le néoplasme, favorise la prolifération microbienne et la résorption de produits excrémentitiels.

Les complications qui viennent d'être étudiées sont communes à tous les néoplasmes de la vessie, quelle que soit leur nature. Cependant, elles se rencontrent plus fréquemment dans les tumeurs volumineuses, rétrécissant considérablement la capacité vésicale, et surtout dans des tumeurs malignes, qui en raison de cette malignité même prennent une rapide extension dans la cavité. Ces complications se résument en : *cachexie hématurique, cystite et infections urineuses, enfin différentes formes d'urémie avec ou sans lésions rénales.*

Pour clore le chapitre des terminaisons, je décrirai rapidement quelques complications spéciales aux tumeurs malignes.

Cachexie cancéreuse. — Quoi qu'on en ait dit, la cachexie cancéreuse est exceptionnelle dans la néoplasie vésicale. Pour ma part, je ne l'ai observée nettement que deux fois, et je suis

porté à croire qu'on a exagéré sa fréquence en raisonnant théoriquement et par analogie avec ce qui se passe dans d'autres régions de l'économie. La raison en est bien simple : les accidents urémiques ou ceux de cystite infectieuse passent au premier plan, et précipitent le dénouement avant que la cachexie cancéreuse ait eu le temps d'entrer en scène.

Mais les conditions de résorption cancéreuse (qu'on me passe l'expression) peuvent dans certains cas se trouver réalisées. Il faut d'abord pour cela que la vessie néoplasique n'ait pas été envahie par la cystite, puis que le malade n'ait pas subi de grandes pertes hémorrhagiques, que le néoplasme ne siège pas près de l'urèthre, ni au voisinage immédiat des uretères; en d'autres termes, que par sa situation topographique, il permette encore le fonctionnement à peu près régulier de la vessie. Dans ces conditions, les modifications nutritives ordinaires du néoplasme et la résorption des produits de sécrétion et de dégénérescence cellulaire peuvent, comme partout ailleurs, se produire dans le réservoir urinaire. Le cas que j'ai rapporté en décrivant les symptômes (p. 294), était typique à cet égard. Le malade, porteur d'un énorme carcinome vésical, accusait à peine quelques troubles de la miction. Les urines étaient restées claires. Il n'avait jamais présenté d'hématurie. Son facies, la teinte jaune paille de la peau, un amaigrissement squelettique conduisaient, à première vue, à rechercher un cancer. Les tumeurs de la vessie qui ont le plus de chance de permettre ainsi l'établissement d'un état cachectique, sont celles ayant pour siège le bas-fond ou bien le sommet de l'organe.

Extension du néoplasme. — La propagation des néoplasmes vésicaux et l'envahissement des uretères et de l'urèthre, par intromission dans leur conduit, s'observent plus rarement encore que la cachexie cancéreuse. Et même, après l'éradication, ces tumeurs récidivent sur place, c'est-à-dire sur la cicatrice vésico-cutanée — quelquefois avant que la cicatrisation soit complète — sans aucune tendance à l'extension dans les conduits urinaires. J'ai suffisamment insisté sur ce fait en étudiant l'anatomie pathologique des tumeurs malignes.

Dans quelques cas exceptionnels, la vessie cède sur un point, et le néoplasme envahit des parties périphériques; le cancer pelvien diffus est dès lors entré en scène. Un de ses symptômes précoces est la douleur sciatique uni ou bi-latérale. A partir de ce moment, non seulement les ganglions iliaques sont pris, mais encore les ganglions inguinaux et pré-vertébraux. Je renvoie, pour plus de détails sur ces points, au chapitre consacré à l'anatomie pathologique.

Généralisation. — Le cancer à distance est très rare dans la néoplasie vésicale, et ne survient, sauf dans quelques cas tout à fait exceptionnels, qu'à partir du moment où cette néoplasie a franchi la paroi de l'organe. Le fait mérite d'être pris en sérieuse considération, comme je l'ai développé à propos de l'anatomie pathologique.

Gaillard et Marchand, cités par Féré, ont noté la tuméfaction inflammatoire de la parotide, comme phénomène ultime du cancer de la vessie. En réalité, cette tuméfaction n'a rien de spécial ici ; elle est en rapport avec l'établissement d'une infection urineuse grave. J'ai observé en 1888, à la Pitié, deux cas de cystite tuberculeuse, dans lesquels les accidents urineux s'accompagnèrent de parotidite ; l'examen microbiologique attribua, dans les deux cas, au tétragenus le développement de l'inflammation parotidienne.

Guérison spontanée. — Cette terminaison, malheureusement exceptionnelle, des néoplasmes de la vessie, a été observée plus particulièrement chez la femme. De petites tumeurs de nature bénignes, fibromes, myomes, myxomes ou papillomes, munies d'un pédicule long et mince, peuvent se détacher de la paroi vésicale et être expulsés soit entiers, soit par fragments, au moment de la miction. La guérison spontanée peut s'ensuivre. Ultzmann en rapporte trois cas probants, et Jacques Reverdin, cité par Albarran, en a observé un chez l'homme. Les guérisons définitives que procure l'ablation de tumeurs bénignes, pédiculées, autorisent, par analogie, à considérer ces expulsions spontanées comme de véritables guérisons, et cependant,

quand on considère les accalmies de dix, vingt, trente années que peuvent présenter les manifestations cliniques des tumeurs bénignes, on est en droit de se demander si les malades ainsi considérés comme définitivement guéris sont bien à l'abri de la récidive ?

V

PRONOSTIC

Il est très difficile de formuler un pronostic général sur les tumeurs de la vessie. Ce pronostic, en effet, doit être tiré non de l'essence même de la maladie, mais de sa symptomatologie propre et des complications qui peuvent intervenir au cours de son évolution. Il ne faut donc pas songer à réunir dans un même cadre tels ou tels symptômes, comme permettant à l'observateur de décider avec certitude, si la néoplasie doit évoluer dans un sens favorable ou défavorable.

Si l'on en juge par la longue durée de certaines tumeurs bénignes, abstraction faite de leurs complications, pour elles le pronostic n'est pas immédiatement inquiétant ; mais si l'on considère la terminaison, on peut dire qu'il est toujours fatal, quelle que soit la forme histologique de la tumeur. Les malades atteints de néoplasie vésicale succombent invariablement à leur affection, si l'on n'intervient pas. Après l'opération, la récidive est très commune, souvent à brève échéance.

Ces conclusions s'appliquent aussi bien aux tumeurs dites bénignes qu'aux tumeurs malignes. Les exceptions à la règle sont rares. Sans doute, on connaît des cas où la guérison parfaite et durable a suivi l'opération ; malheureusement, leur nombre est trop restreint pour modifier le pronostic général de la néoplasie vésicale.

Les tumeurs malignes comportent un pronostic plus grave que les tumeurs bénignes, la série des phénomènes cliniques évoluant chez elles avec beaucoup plus d'intensité et de rapidité.

Les considérations pronostiques précédentes s'appliquent aux tumeurs de la vessie telles que nous les connaissons aujourd'hui. Qu'on songe cependant que ce terrain ne commence à être défriché que depuis une dizaine d'années environ. Les cas avec intervention sont forcément observés d'une manière insuffisante. Dans un avenir peu éloigné on pourra émettre un pronostic bien différent.

Certaines particularités anatomiques du néoplasme peuvent faire modifier le pronostic dans un sens ou dans l'autre. C'est ainsi que les tumeurs peu vasculaires, saignant peu par conséquent, sont plutôt bénignes : (fibromes, petits polypes, myomes, etc.). Les néoplasies du fond de la vessie, celles du sommet et des parois latérales évoluent généralement avec moins de rapidité et entraînent moins d'accidents fâcheux. Celles du col, au contraire, sont beaucoup plus graves en raison des troubles fonctionnels intenses qui les accompagnent.

Le pronostic est surtout assombri par l'apparition des complications. Toutes n'ont pas cependant la même importance. Le plus grave est sans contredit la néphrite, sous quelque forme qu'elle se montre. Elle entraîne, à bref délai, la mort des malades atteints de néoplasie vésicale. La rétention d'urine, quelle qu'en soit d'ailleurs la pathogénie, est toujours à craindre. Elle est douloureuse ; elle tend à se reproduire et finit par favoriser la résorption urineuse.

Sans doute, la cystite constitue également une complication redoutable ; elle ne comporte pas toutefois un pronostic fatal, puisqu'on peut lui opposer un remède héroïque, la cystotomie. A partir du moment où l'inflammation vésicale se déclare, on peut donc considérer l'intervention chirurgicale comme inévitable.

En résumé, le pronostic doit être déduit de la coordination des symptômes et de leur gravité plutôt que de la nature même de la néoplasie vésicale. Une complication intercurrente

aura toujours pour effet de l'assombrir, et pourra le rendre fatal, quelle que soit la structure histologique de la tumeur et quelque régulière qu'ait paru son évolution jusque-là. Aussi, en prévision d'une complication possible, le chirurgien, interrogé, devra-t-il formuler un pronostic toujours réservé.

CINQUIÈME SECTION

DIAGNOSTIC DES TUMEURS

DE LA VESSIE

Pour établir d'une manière méthodique et complète le diagnostic de néoplasie vésicale, il faut successivement : 1° analyser minutieusement chaque symptôme, de façon à éliminer toute autre maladie pouvant la simuler ; 2° montrer que le groupement des symptômes fonctionnels ne saurait cadrer avec une autre affection que la tumeur de la vessie ; 3° constater la présence effective de cette tumeur dans la vessie ; 4° déterminer avec plus ou moins d'approximation sa conformation et son siège ; 5° enfin acquérir le plus de notions qu'il est possible sur sa nature histologique (tumeur bénigne ou maligne).

Quelque complexe que puisse paraître le problème ainsi posé, il est quelquefois possible de le résoudre avec précision dans tous ses détails. Plus souvent, il faudra se contenter d'avoir établi l'existence certaine d'une tumeur vésicale, sans arriver à éclaircir beaucoup les autres points de la question. Exceptionnellement, enfin, le diagnostic peut demeurer hésitant entre la néoplasie et une autre affection de la vessie, auquel

cas je conseille résolûment de recourir à la taille hypogastrique.

Nous étudierons les diverses phases du diagnostic dans l'ordre que je viens d'indiquer. Ce n'est pas de cette manière que les auteurs ont coutume de présenter le diagnostic des maladies ; elle me paraît cependant très rationnelle et plus clinique. Ainsi que nous l'avons fait pour la symptomatologie, nous nous supposerons placés en présence d'un malade à examiner.

A. — DIAGNOSTIC PAR ÉLIMINATION

Comme le fait très justement remarquer le professeur Guyon, ce sont surtout les affections s'accompagnant d'hématurie qui risquent de faire dévier le diagnostic de tumeur vésicale. Je passerai très rapidement sur les symptômes habituels de ces affections, mon objet n'étant pas de passer en revue toute la pathologie urinaire. J'insisterai assez longuement, au contraire, sur les cas difficiles, c'est-à-dire ceux où les signes observés, loin de caractériser un type morbide déterminé, semblent appartenir à des formes frustes et prêtant d'autant plus à l'ambiguité. Nous verrons à l'aide de quelles nuances symptomatiques on peut arriver dans ces cas à éliminer l'affection simulatrice.

Il est d'abord trois ordres de symptômes que, d'une manière systématique, le clinicien doit toujours envisager et discuter afin d'aboutir à une conclusion ferme. Ce sont : 1° l'hématurie ; 2° les troubles fonctionnels de la miction ; 3° la présence dans la vessie d'une saillie anormale. Autour de ces signes fondamentaux, viennent se grouper une série de renseignements qui servent ensuite à confirmer, compléter le diagnostic et à préciser le siège du mal.

Les maladies qui peuvent simuler la néoplasie vésicale affectent trois sortes d'organes : les reins, les uretères ou la vessie.

1° Affections des reins.

Certaines affections rénales qui s'accompagnent d'hématurie, déterminent souvent aussi, par action réflexe, des troubles de l'urination de nature à égarer les recherches en attirant l'attention du côté de la vessie (douleur et polyurie réflexe de M. Verneuil). Il suffit d'être prévenu du fait pour ne pas se laisser dérouter. Examinons les conditions pathologiques qui font du rein la source d'une hématurie. Ce symptôme, comme on sait, apparaît avec une intensité notable dans le carcinome du rein, dans la tuberculose, dans la filariose et dans certaines formes de fièvre intermittente.

A. *Néoplasmes du rein.* — On connaît les signes ordinaires des néoplasmes du rein : l'hématurie à marche particulière, bien différente de celle de l'hématurie vésicale ; la tumeur appréciable dans la région lombaire ; le varicocèle du même côté ; etc. Il suffit de retrouver ces signes pour que le diagnostic soit fait, et c'est alors l'affection de la vessie qu'on élimine en pratiquant l'examen de cet organe.

Mais il est des cas où le varicocèle, la tumeur lombaire peuvent manquer, où l'hémorrhagie rénale revêt les caractères de celle de la vessie, comme, réciproquement, l'hématurie vésicale simule parfois celle du rein. Quant à l'exploration de la vessie, elle peut rester négative, ou fournir des sensations trompeuses de tumeur intra-vésicale, alors qu'il s'agit, par exemple, d'une simple hypertrophie prostatique. Autant de difficultés que seule, une discussion approfondie des symptômes peut permettre de surmonter.

En ce qui concerne l'hématurie, si, lorsqu'elle provient d'un néoplasme du rein, elle peut affecter une forme continue, pendant plusieurs heures et même un ou deux jours, tout comme l'hématurie des tumeurs vésicales, presque jamais elle ne présentera, comme cette dernière, de longues trêves de

plusieurs jours, de plusieurs mois ou même de plusieurs années. Ses interruptions seront courtes, tout au moins dans les premières périodes de la maladie ; au bout d'un ou deux jours au plus, le sang se montrera de nouveau, en égale abondance, dans l'urine.

Il est assez habituel de le voir disparaître brusquement, une ou deux fois dans la même journée. Le malade rend alternativement des urines sanglantes, sanguinolentes ou absolument claires. Si, examinant ces dernières, — les urines absolument claires — on y constate l'absence absolue de l'albumine et de la sérine, on peut être certain que *la source de l'hématurie n'est pas dans la vessie,* mais plus loin. Il a suffi d'un caillot obstruant brusquement l'uretère du côté malade pour arrêter l'hématurie et empêcher l'albumine venant du rein d'aborder la cavité de la vessie. Pendant ce temps l'autre rein continue à fournir une urine normale.

La constatation de la sérine dans les urines claires n'influe ni dans un sens ni dans l'autre sur le diagnostic ; la vessie comme le rein peuvent en être le point de départ. En effet, j'ai souvent examiné au point de vue chimique, alors qu'elle était incolore, l'urine de malades affectés de néoplasie vésicale, et constamment j'y ai reconnu la présence de la sérine, même plusieurs jours après la dernière hématurie. Le fait s'explique par l'élimination successive des dernières portions de sang emprisonné dans les anfractuosités du néoplasme et par un léger degré de cystite cliniquement négligeable. Ainsi donc, la suspension brusque de l'albumine dans les urines est toujours en rapport avec une affection du rein. La recherche de l'albumine, au point de vue du diagnostic du siège du néoplasme, n'a pas encore été indiquée par aucun clinicien. Je crois être le premier à lui accorder cette importance.

Considérée dans sa marche générale, l'hématurie des tumeurs du rein se montre très fréquente, presque continue au début, pour, souvent, disparaître définitivement bien avant la phase cachectique. Cette disparition est liée à l'évolution du néoplasme, aux rapports nouveaux qu'il affecte avec le bassinet ou l'uretère, et qui entraînent l'oblitération du conduit vecteur.

Au contraire, l'hématurie vésicale ne se tarit qu'alors que le malade a déjà commencé à se cachectiser.

La manière dont se produit l'évacuation sanguine pendant la miction fournit encore d'utiles renseignements. Dans l'hématurie rénale le sang est presque toujours intimement mélangé à l'urine. Du premier jet aux dernières gouttes, celle-ci présente une coloration uniforme, rarement le sang aura pu se concentrer assez dans le bas-fond de la vessie pour que le liquide soit plus foncé à la fin de la miction. Y a-t-il là rien qui ressemble au saignement final de la paroi vésicale ou d'une tumeur développée à ses dépens? Encore moins l'hématurie rénale rappelle-t-elle ce qui se passe dans les néoplasmes du col, où le premier jet est généralement plus coloré que la portion moyenne de la miction, en même temps que les dernières gouttes semblent formées de sang récemment épanché. Ainsi l'hémorrhagie se caractérise davantage à mesure que son point de départ se rapproche. « Pour que le saignement « ait une signification, dit M. Guyon, il faut qu'il se produise « pour ainsi dire sous vos yeux, par l'influence immédiate des « contractions de la vessie. »

Il est cependant un cas, pas très rare, où l'erreur est possible. C'est lorsque l'uretère, à la fin de la miction, vient à déverser du sang frais dans le bas-fond vésical, d'où une coloration rutilante communiquée aux dernières gouttes d'urine.

Le saignement provoqué de la vessie est pour le diagnostic une ressource des plus précieuses. J'ai montré, en étudiant l'hématurie, comment cette manœuvre permettait de mettre hors de doute l'origine vésicale du sang évacué. Je n'y reviendrai pas, non plus que sur le signe de Doyen. J'ajoute que, grâce à l'*endoscope,* on parvient, dans certains cas de néoplasie rénale, à voir saigner l'uretère. Bien entendu, pour faire pareille constatation, en pleine hématurie, il faut d'abord, par de grands lavages, obtenir un nettoyage momentané de la cavité vésicale.

L'étude des caillots et de leur mode d'évacuation peut fournir aussi des signes importants, parfois pathognomoniques, au point de vue de la source de l'hémorrhagie. Les coagula-

tions sanguines, qu'elles se produisent dans le bassinet, l'uretère ou la vessie, ne présentent souvent rien de caractéristique. Elles peuvent être petites, plus ou moins sphéroïdales ou cylindroïdes, sans que leur forme rappelle aucun moule. Il est rare, cependant, au cours d'une hématurie rénale, que, à un moment donné, un caillot ne se produise pas dans l'uretère, et n'en conserve, par la suite, la forme allongée, grêle, lombricoïde. De plus, l'obstruction de ce conduit détermine des douleurs expulsives rappelant la colique néphrétique, et qui s'irradient parfois jusqu'au testicule. A défaut de l'observation actuelle de ces symptômes, leur succession, lors de crises antérieures, aura, sans doute, frappé le malade ; on aura soin d'interroger ses souvenirs à cet égard.

Colique néphrétique, puis émission de caillots minces et longs, indiquent, à coup sûr, une hémorrhagie d'origine rénale. De semblables coagulations peuvent bien se produire dans la vessie, le sang fraîchement coagulé dans cet organe peut se mouler dans le canal de l'urèthre ; pourtant, ces caillots sont moins allongés. Ils dépassent rarement 5 ou 6 centimètres, tandis que ceux formés dans l'uretère atteignent parfois jusqu'à 15, 20 centimètres et plus. D'ailleurs, les coagulations, provenant de la vessie ou de l'urèthre, s'accompagnent d'épreintes vésicales, non de coliques néphrétiques. Sans doute, à certains moments, la douleur pourra remonter vers la région lombaire, mais, en tous cas, elle n'éclatera qu'à l'occasion des mictions, jamais dans leur intervalle, comme cela a lieu dans les affections rénales hématuriques.

Enfin, les petits caillots fibrineux, que j'ai décrits à propos de l'hématurie, sont spéciaux à la néoplasie vésicale.

J'ai cru devoir insister sur les caractères de l'hémorrhagie d'origine rénale. C'est, qu'en effet, la plupart des considérations qui s'y rapportent trouvent leur application, non seulement dans les cas de tumeur du rein, mais dans ceux de filariose et de paludisme, que nous examinerons plus loin. On voit, en somme, que l'analyse minutieuse de l'hématurie peut guider sûrement les recherches, soit du côté du rein, soit du côté de la vessie.

D'autres symptômes doivent appuyer le diagnostic de néoplasme du rein. Après l'étude de l'hématurie, vient celle des modifications physiques présentées par l'organe, en un mot, de la *tumeur rénale*. Lorsque cette tumeur est volumineuse, on réussit, sans autre artifice, à la comprendre entre les deux mains ; elle détermine une saillie visible, déformant quelque peu le flanc ou même la paroi abdominale antéro-latérale. Le diagnostic est alors bien facile. La vue, la palpation, la percussion fournissent des notions absolument certaines. Mais il est des cas où la région du rein successivement examinée, palpée, percutée, ne fournit pas de renseignements. Il faut alors recourir, pour évaluer le volume du rein, à la manœuvre imaginée par le professeur Guyon, et à laquelle il a donné le nom de *ballottement rénal,* en comparant très heureusement au ballottement fœtal la *sensation* procurée par le rein. J'ai décrit ailleurs (*Bulletin médical,* 1887) cette manœuvre ; j'en ai fait l'étude clinique et anatomo-pathologique. Je me contenterai ici d'en résumer le manuel opératoire.

On obtient le ballottement rénal en glissant une main, à plat, dans le défaut costo-iliaque, et appliquant l'autre main, également à plat, sur la paroi abdominale du même côté, au niveau du rein à explorer. Les mains étant ainsi placées, avec deux doigts (l'index et le médius) de la main postérieure on imprime des secousses à la région rénale ; autrement dit, on la soulève brusquement, par saccades répétées, pendant que la main antérieure, déprimant doucement l'abdomen, cherche à sentir la secousse imprimée au rein. La paroi abdominale, surprise par ces rapides secousses séparées par de très courts intervalles de repos, n'a pas le temps de se défendre, de se contracter, et permet ainsi non seulement des mouvements étendus de la région rénale et par conséquent du rein, mais laisse même la main antérieure se mettre en rapport avec toute l'étendue de sa face antérieure, d'où l'on déduit son volume. L'exploration de cette face et des bords du rein permet de se rendre compte des irrégularités ou des saillies qui peuvent s'y rencontrer. Une main exercée parvient même à renseigner vaguement sur la consistance de l'or-

gane. J'ajouterai, enfin, que cette même manœuvre permet d'interroger la sensibilité du rein atteint de néoplasie. On aura toujours la précaution de rechercher le ballottement de deux côtés, et de comparer les sensations perçues au triple point de vue de l'augmentation du volume de l'organe malade, des inégalités de sa surface et des modifications de sa sensibilité.

C'est encore à M. Guyon qu'est due la découverte d'un autre symptôme important de la néoplasie rénale ; je veux parler du varicocèle concomitant. Je rappellerai que ce varicocèle, pour avoir toute sa signification clinique, doit être *uni-latéral et du même côté* que la tumeur présumée ; enfin, qu'il doit être récent.

La recherche des trois symptômes : *hématurie rénale, ballottement, varicocèle,* suffit presque toujours à l'établissement d'un diagnostic par élimination. M'étendre davantage sur la symptomatologie des tumeurs du rein serait sortir du cadre que je me suis tracé.

B. *Tuberculose du rein.* — Dans l'immense majorité des cas, la tuberculose du rein est aisée à distinguer de la néoplasie vésicale. On peut cependant rencontrer en clinique certaines combinaisons de symptômes rendant difficile le diagnostic. Je fais allusion à l'infection tuberculeuse accompagnée de grandes hématuries. Habituellement, « l'hémoptysie rénale » (Tuffier) se fait par petites quantités, et se réduit souvent à de simples stries sanguinolentes. Il est des cas, pourtant, où l'hématurie est typique, violente, spontanée, continue ; ou bien, *capricieuse* dans ses apparitions et disparitions successives. Elle peut durer quatre ou cinq jours, sans que rien n'explique sa marche vers l'aggravation ou l'amélioration. Bref, elle rappelle presque en tous points l'hématurie du néoplasme de la vessie. Pour comble de difficulté, le malade ne se plaint nullement de ses reins, mais éprouve, au moment de la miction, des douleurs vésicales d'ordre réflexe (cystalgie réflexe) ou bien relevant d'une infection bacillaire de la vessie. Toutes les probabilités semblent alors pencher vers une tumeur vésicale.

Il est cependant possible d'éviter une erreur de diagnostic. Il suffit de bien interroger le malade sur l'évolution des troubles urinaires dont il est affecté. Presque toujours on apprendra qu'avant l'hématurie intense, typique, les urines, généralement plus abondantes, ont présenté des grumeaux purulents, striés de sang; que, de temps à autre, de sourdes douleurs se manifestent du côté des reins; que la *pyurie* est constante en dehors de toute hématurie. Enfin les urines du malade présenteront à un moment donné tous les caractères des urines dites rénales.

En dernier lieu on explorera le rein, lequel sera ordinairement augmenté de volume, souvent même déformé au point de présenter l'apparence d'une tumeur rénale. J'ai rencontré deux cas où le diagnostic aurait exigé plusieurs jours d'observation, si l'examen bactériologique de l'urine n'avait mis immédiatement en évidence le bacille de Koch. Il ne faudra donc jamais négliger l'examen bactériologique. Il est bien entendu qu'en pareille circonstance, il faudra procéder à une exploration minutieuse de l'appareil génital et aussi à l'examen général du malade; il est rare qu'en même temps que la lésion rénale, on ne découvre pas aussi quelque localisation tuberculeuse concomitante dans l'appareil génital.

c. *Filariose urinaire.* — L'affection connue sous le nom de *chylurie* ou hématochylurie des pays chauds a été reconnue, comme étant de nature parasitaire en Égypte (1851) par Bilharz, plus tard par Wucherer au Brésil (*Gaz. Méd. de Bahia,* 1858) et par Lewis au même pays. En Amérique Salisbury, à Port-Natal Spencer Cobbold, à la Guadeloupe Creveaux, ont donné d'exactes descriptions des différentes localisations du parasite de Bilharz. Après les travaux de Manson, Barth, Le Dentu, il est reconnu aujourd'hui que le nématode *Filaria sanguinis hominis* se réfugie dans les lymphatiques pendant la journée, alors que la nuit il envahit plus spécialement les vaisseaux sanguins. De part et d'autre il produit des déchirures vasculaires qui conduisent aux épanchements chyleux et à la chylurie, aux épanchements sanguins et à l'hématurie.

Ce n'est certes pas en France, où l'affection est à peu près inconnue, que l'hypothèse de filariose se présenterait à l'esprit en opposition à celle de néoplasie vésicale; mais dans les pays où elle est endémique, il arrivera plus souvent de penser à la filariose en présence d'une tumeur de la vessie, qu'à celle-ci dans un cas de filaire. Le diagnostic de cette dernière est assez facile, quand on connaît la forme, les habitudes bizarres de ce parasite noctambule, ainsi que les caractères, évidents à première vue, de la chylurie plus ou moins sanglante. Il y a environ quatorze ans, étant externe dans le service de mon cher et regretté maître Damaschino, j'ai pu observer un cas de filariose et voir le scolex chez un malade envoyé à Paris par le docteur Zancarol, d'Alexandrie. Chez ce malade le scolex n'apparaissait dans le sang que très exactement à onze heures du soir.

Indépendamment des caractères particuliers de l'urine et des signes propres à l'envahissement des veines du rein par le nématode, il peut exister chez le même malade : l'éléphantiasis, le craw-craw, l'hydrocèle graisseuse, l'ascite chyleuse, etc. Toutes ces complications n'ont rien de commun avec la tumeur de la vessie.

Je dois cependant signaler la formation possible dans la vessie en cas de filariose, d'altérations ressemblant plus ou moins à la tumeur de la vessie, mais composées en réalité d'un amas de fongosités (Harrison) qui peuvent offrir quelques difficultés de diagnostic quand on les examine à l'endoscope. Mais, je le répète, le diagnostic est toujours possible.

D. *Hématurie paludique.* — Dans la généralité des cas, dans les fièvres accompagnées de mictions sanglantes, la matière colorante du sang traverse seule le filtre rénal; on ne trouve pas de globules rouges dans l'urine. Il s'agit plutôt d'une hémoglobinurie. Le diagnostic de l'affection est facile, et ne saurait trouver place ici. Je rappelle seulement qu'il survient parfois dans le paludisme de véritables hématuries, d'origine rénale, peut-être même d'origine vésicale. Le sang peut colorer les urines d'une seule miction, ou bien il est rendu à plusieurs reprises pendant quelques heures.

Le diagnostic est toujours facile. D'abord la maladie ne sévit sous cette forme que dans la zone tropicale des trois grands continents, et bien qu'au Sénégal et au Gabon elle entre pour le tiers dans la mortalité de la malaria, il est exceptionnel de voir persister, après le rapatriement des malades en France, la continuation des hématuries (Kelsch et Kiener). En second lieu, il suffit de connaître les commémoratifs de l'hématurie, l'existence antérieure ou actuelle de l'accès fébrile avec sa forme habituelle, et enfin de se donner la peine d'examiner la vessie qui ne présente aucune lésion matérielle. Comme pour l'hématochylurie, cette difficulté diagnostique ne se présente guère que lorsqu'on exerce dans les pays chauds.

2° Affections de l'uretère.

Je ne m'arrêterais pas au diagnostic de la lithiase rénale et de la pyélo-néphrite, si je n'avais présents à la mémoire deux cas fort intéressants, relatifs à ces affections, et dans lesquels, du reste, le diagnostic fut rapidement établi, grâce au ballottement rénal. L'un des malades était un curieux calculeux, qui *avait rendu pendant trois jours du sang presque pur* deux ans avant de s'offrir à mon observation. Ses souvenirs n'étaient pas assez précis pour qu'on pût être fixé sur la modalité de son hématurie, mais, depuis, il avait rendu à plusieurs reprises de petits caillots, et se plaignait de douleurs au moment de la miction.

Au cours même de notre consultation, mon regretté maître Damaschino et moi, nous pûmes constater que ses urines étaient *teintées de sang*. Naturellement, cette hématurie antérieure ayant duré trois jours, ces caillots, cette urine sanguinolente nous firent penser d'abord à une néoplasie vésicale. Le malade fut examiné de nouveau par nous à quelques jours d'intervalle, et nous pûmes, poser le diagnostic d'hydroné-

phrose droite d'origine calculeuse, avec une pierre dans la vessie.

Dans l'autre cas, assez analogue, il s'agissait d'une pyélo-néphrite primitive, avec formation secondaire d'un calcul phosphatique du bassinet. Le malade avait eu une hématurie de cinq heures de durée, sans douleurs notables. Il était venu me demander des soins pour sa vessie, infectée aussi bien que l'uretère. Le diagnostic fut aisément établi à l'aide du ballottement rénal et de l'examen de la vessie, au grand désappointement du patient, qui ne croyant consulter que pour sa vessie, se trouva forcé de soigner surtout son rein. Il rendit sa pierre peu après.

Ces deux cas sont instructifs; ils montrent qu'un calcul enchatonné dans le bassinet est susceptible de donner lieu à des hémorrhagies longues et indolores, offrant quelque ressemblance avec l'hématurie des tumeurs vésicales. Par le fait de cette indolence, le malade ne se préoccupe que de sa vessie et peut, sans le vouloir, égarer les recherches.

3° Affections de la Vessie, de l'Urèthre et de la Prostate.

Si un examen clinique bien conduit permet toujours de faire le diagnostic entre les maladies que je viens de passer en revue et la néoplasie vésicale, il n'en est plus de même lorsqu'il s'agit de différencier cette dernière d'une autre affection de la vessie. Malgré tous nos moyens actuels d'investigation, il est souvent difficile et même impossible d'arriver d'emblée à éliminer l'affection simulant le néoplasme. Il faut alors savoir attendre, souvent plusieurs jours, et se résigner, au besoin, à la taille exploratrice (surtout si elle est commandée par quelque symptôme menaçant), plutôt que de se tracer une ligne thérapeutique en partant d'un diagnostic hésitant. C'est dans ces cas principalement qu'il importe de savoir bien interpréter :

1° les caractères de l'urine, surtout l'hématurie; 2° les troubles fonctionnels de la miction; 3° la constatation possible ou non d'une tumeur dans la cavité vésicale.

Mais avant de développer le diagnostic des maladies de la vessie qui simulent la tumeur, je ferai ressortir quelques traits généraux de leur symptomatologie, en contradiction avec celle des tumeurs de la vessie.

Diagnostic général des affections vésicales. — Nous avons vu, que dans la néoplasie vésicale, les troubles fonctionnels de la vessie étaient, pour la grande majorité des cas, *réduits au minimum,* il en est tout autrement dans les maladies que nous allons étudier. Un de leurs caractères dominants est précisément *l'apparition rapide des troubles fonctionnels,* et leur persistance avec ou sans aggravation, jusqu'à la fin de la maladie. Ainsi la polyurie, la sychnurie, y seront précoces. Autre différence : dans la tumeur, les urines ne sont modifiées (en dehors de l'hémorrhagie) qu'à partir du moment où la vessie est infectée, c'est-à-dire à une période avancée, et généralement à la suite du cathétérisme Au contraire, dans les autres affections vésicales, les *urines s'altèrent de bonne heure;* elles deviennent rapidement louches et même purulentes. La tuberculose de la vessie fait seule exception dans certains cas, peu fréquents du reste, où les symptômes polyurie, sychnurie, hématurie, se montrent dès le début sans purulence sensible de l'urine.

La douleur, avons-nous vu, est presque *exceptionnelle* dans les néoplasmes vésicaux, sauf lorsqu'ils siègent près du col. Elle se montre tardivement, à l'occasion de la cystite, contrairement à ce qui se passe dans les maladies simulatrices, où elle est généralement *précoce* et souvent domine tout le tableau symptomatique. Est-il besoin d'ajouter que ces différences dans l'intensité et l'époque d'apparition s'observent également pour les douleurs spontanées, pour celles accompagnant la miction, pour la sensibilité à la palpation hypogastrique, au toucher rectal.

Comparons de même, dans les divers cas, le premier, le plus saillant des signes physiques, l'hématurie. Dans les

tumeurs, elle est, dès le début, considérable; sa première manifestation a frappé le malade, il en précise la date sans hésitation; il en a observé la marche à la fois continue et capricieuse, les disparitions et les retours que rien n'explique, la désespérante tenacité que rien n'influence, ni le repos, ni l'hygiène, ni le traitement. L'hématurie des affections non néoplasiques de la vessie peut-elle présenter ces caractères? Certainement pas dès le début; il faut que la maladie ait parcouru une longue période de son évolution, qu'elle soit ancienne, qu'elle ait eu le temps de produire dans l'organe des lésions secondaires (source immédiate d'hémorrhagies) ou du moins d'y créer des conditions anatomiques spéciales qui en modifient la physiologie pathologique. Habituellement, l'hématurie ne provenant pas d'une tumeur est faible, courte; elle apparaît surtout à la fin de la miction; elle *cesse par le simple repos, et cède facilement au traitement.* Rarement alors il se forme des caillots dans la vessie, et plus rarement encore l'urine est troublée dans sa totalité au point de prendre une apparence sanguinolente. J'ajoute que l'hémorrhagie, dans ces cas, est manifestement *influencée* par des causes extérieures; provoquée par des sondages, exagérée par la fatigue, les efforts, elle se révèle par des douleurs au moment même de sa production dans la vessie.

Enfin les divers modes d'exploration vésicale permettront, *en général,* de reconnaître une tumeur, un épaississement partiel, quelque modification au moins dans la consistance et l'épaisseur de la paroi de l'organe et éveillant l'idée d'une saillie dans sa cavité. Cette saillie, traduite par l'épaississement de la vessie, ne saurait exister en dehors d'un néoplasme, que dans certains cas de pierre ou de corps étranger dont la présence serait d'ailleurs facile à vérifier.

Le tableau général du diagnostic différentiel, parcouru suivant le plan clinique que j'ai conseillé pour la recherche des signes de néoplasie vésicale, souffrira sans doute, dans la pratique, quelques exceptions que nous aurons à examiner. Mais je tiens à dire, toutefois, qu'en l'ayant bien présent à l'esprit, on arrivera avec beaucoup plus de facilité à un dia-

gnostic ferme, et avec un minimum de manœuvres exploratrices.

Nous aborderons maintenant la symptomatologie particulière à chacune des affections de la vessie pouvant simuler une tumeur de cet organe et qui sont : la cystite tuberculeuse, la cystite blennorrhagique, la cystite calculeuse, les varices du col, enfin certaines cystites graves qui s'accompagnent de la production de néo-membranes, d'abcès ou de péricystite. J'étudierai dans ce même chapitre le diagnostic de certains retrécissements de l'urèthre et celui de l'hypertrophie de la prostate ; c'est qu'en effet, ces affections extra-vésicales peuvent donner lieu à un appareil symptomatique comparable à celui des néoplasmes vésicaux. Dès lors, c'est bien réellement la vessie qui souffre et qui est le point de départ des troubles fonctionnels observés. En définitive, au point de vue qui nous occupe, toutes ces affections, quels que soient leurs caractères spéciaux, se résument (la tuberculose et les varices du col excepté) en une même maladie, la cystite, et c'est précisément ce qui nous a permis d'opposer en bloc ces symptômes ou ces affections simulatrices à la symptomatologie des tumeurs de la vessie dans le tableau général du diagnostic différentiel.

A. *Cystite tuberculeuse.* — Dans la généralité des cas, il est assez facile soit d'éliminer la cystite tuberculeuse, soit, quand elle existe, de se convaincre qu'il ne s'agit pas d'une tumeur de la vessie. D'abord, la tuberculose vésicale est souvent secondaire à une localisation de même nature dans la prostate, les vésicules séminales ou les testicules, et dont la constatation éclaire aussitôt le diagnostic. En tout cas, l'affection présente, dans son évolution, une première période, dont les symptômes ne prêtent à aucune ambiguïté. Après divers troubles fonctionnels, en quelque sorte prodromiques, tels que la dysurie, la polyurie, la sychnurie, un léger écoulement uréthral, on voit éclater spontanément, sans même qu'on puisse incriminer un sondage, des phénomènes de cystite. L'hématurie apparaît, mais peu considérable, et seulement à la fin de la miction, ous forme d'un jet d'urine sanguinolente ou de quelques

gouttes de sang pur. Elle dure peu et ne revient qu'à de longs intervalles; les souffrances du malade, au contraire, sont continues, souvent violentes. Enfin, les urines ne renferment pas que des globules rouges; elles deviennent progressivement louches et laissent bientôt déposer du pus. Quant à l'examen physique, il révélera une sensibilité parfois très vive, toujours notable, du col et de la base de la vessie, mais l'absence d'épaississement de l'organe. L'examen cystoscopique confirme l'absence de tumeur et fait reconnaître les ulcérations tuberculeuses, souvent caractéristiques par leur configuration et leur siège.

Le diagnostic, à cette période, est des plus faciles. Rien ici qui rappelle, dans leur symptomatologie, les tumeurs vésicales, sauf peut-être celles du col; nous y reviendrons bientôt. Ce tableau des manifestations initiales de l'infection tuberculéuse de la vessie est important à retenir; il trouve son application à quelque phase que la maladie que l'on soupçonne soit parvenue. On s'efforcera donc toujours de le reconstituer, en réveillant les souvenirs du malade sur l'évolution antérieure de son mal. Dans les cas les plus complexes, tels que ceux que nous allons examiner, c'est sur ces commémoratifs comme première assise, que l'on essaiera d'édifier le diagnostic positif ou négatif de tuberculose.

L'infection bacillaire avancée de la vessie, en effet, simule parfois à tel point le néoplasme, que des cliniciens de premier ordre, s'y sont laissé tromper. Les hématuries peuvent présenter les mêmes caractères de durée, d'abondance, de spontanéité dans leurs apparitions et disparitions successives, les mêmes modalités (urines sanguinolentes ou franchement sanglantes, caillots, etc.) que dans les cas de tumeur. Elles s'accompagnent de douleurs, de troubles fonctionnels modérés qui, comme l'hématurie, peuvent disparaître pendant plusieurs mois, et même pendant un an (Guyon). Une fois l'idée de néoplasme éveillée par l'importance et l'allure de l'hémorrhagie, si l'on procède au toucher, il arrive fort bien que le doigt obtienne des résultats en apparence positifs, et sente un épaississement de la paroi ou même une véritable *tumeur* dans la vessie. L'exploration instrumentale vient ensuite corroborer ces

sensations. Bref, tout semble conspirer en faveur d'un diagnostic erroné. C'est ainsi que, dans un cas que j'ai observé à l'Hôtel-Dieu, avec mon maître le professeur Verneuil, l'exploration, confirmant les symptômes, nous avait fait admettre la présence, sur le bas-fond vésical, d'une tumeur ayant à peu près le volume d'une noix. Nous fîmes la taille hypogastrique, et nous trouvâmes, sur le bas-fond, un semis de granulations tuberculeuses et une ulcération superficielle, mais aucune tumeur ou saillie appréciable dans la cavité de la vessie, pas même de la péricystite.

Comment la main peut-elle ainsi sentir une tumeur alors qu'il n'en existe point? Par quel mécanisme les hématuries de la tuberculose vésicale arrivent-elles à prendre les caractères de celles des néoplasmes? Il est bon, avant d'aller plus loin, de répondre à ces deux questions.

Lorsque les ulcérations tuberculeuses sont anciennes, elles s'accompagnent souvent d'inflammation sous-jacente déterminant l'induration de la couche sous-muqueuse de la vessie. L'ulcération elle-même présente alors un fond et des bords indurés. M. Guyon (p. 287) rapporte un fait semblable, et dit en avoir observé d'autres. Moi-même, dans les nombreuses autopsies d'urinaires tuberculeux que j'ai faites dans son service ou ailleurs, j'ai pu constater les mêmes lésions. On comprend que des cicatrices d'ulcérations anciennes, le tuberculome donnant naissance à des ulcérations nouvelles, l'inflammation interstitielle et la péricystite sous-jacente à la région infectée, on comprend, dis-je, que tout ce processus pathologique aboutisse à l'induration, et amène un véritable épaississement partiel de la paroi vésicale ; d'où la sensation de la tumeur perçue à l'exploration. Autre cause d'erreur. A l'autopsie d'un malade atteint de tuberculose du rein et de la vessie, j'ai trouvé, saillant dans la cavité de cette dernière, une véritable tumeur liquide ; c'était un abcès froid développé dans le bas-fond. Rien d'étonnant à ce qu'en présence de lésions semblables, l'exploration manuelle et instrumentale puisse s'égarer au point de révéler un épaississement et confirmer le diagnostic du néoplasme.

Pourtant, dans le cas observé par M. Verneuil et moi, il n'existait ni induration partielle, ni abcès froid; bien plus, les lésions étaient *superficielles*. On constatait bien un épaississement de la vessie, mais ce n'est pas cette modification générale qui aurait pu nous donner du vivant du malade une sensation de tumeur. Quelle en est donc l'explication? Je crois qu'il faut la chercher dans la contracture partielle et permanente du muscle vésical au-dessous de l'ulcération, contraction réflexe, apparaissant ou spontanément sous l'influence de la douleur, ou provoquée par les manœuvres exploratrices. Cette contraction, qui peut exister même à l'état normal (vessie en portefeuille) avait dû créer chez notre malade, sous la région du bas-fond, une induration partielle et temporaire, laquelle disparut par le fait même de la taille hypogastrique, peut-être même simplement sous l'action du chloroforme.

Quant à l'hématurie intense qui accompagne parfois la tuberculose vésicale avancée, elle peut, sans doute, reconnaître pour point de départ l'ulcération plus ou moins profonde de la paroi. On conçoit que l'ouverture d'un vaisseau de quelque importance donne lieu à une grande *hémoptysie vésicale;* mais cette pathogénie, à mon avis, est loin d'être la plus fréquente. La source habituelle des fortes hémorrhagies dans les vessies tuberculeuses doit être cherchée non dans l'ulcération même, mais dans la congestion active de la muqueuse et dans ces lésions fongo-vasculaires sur lesquelles j'ai déjà insisté. (Voir p. 301). Comme je l'ai fait ressortir, ces productions secondaires réalisent, au point de vue de la facilité du saignement, les mêmes conditions anatomiques que les néoplasmes. Il est tout naturel, dès lors, que l'hématurie prenne des caractères à peu près semblables dans les deux cas.

Cette digression, un peu longue, aura l'avantage de bien graver dans l'esprit du lecteur la possibilité de ces formes cliniquement *déviées,* et l'obligation d'apporter la plus grande attention et une extrême prudence à l'établissement de leur diagnostic.

A la vérité, du moment que deux caractères aussi décisifs que l'hématurie et la sensation positive de tumeur peuvent se

trouver presque identiques dans la tuberculose et la néoplasie vésicales, il semble que, le cas échéant, il faille renoncer à distinguer l'une de l'autre les deux affections. Et pourtant, même alors, la distinction n'est pas impossible si l'on sait procéder à une minutieuse analyse des symptômes et de la marche du mal, suivant les principes de l'École de Necker qui trouvent ici leur plus heureuse application. Dans ce cas, en effet, ce n'est plus seulement parce qu'elles peuvent être périlleuses qu'il faut suppléer par l'observation clinique aux manœuvres exploratrices, mais parce qu'elles se montrent manifestement inefficaces.

Revenons donc à la symptomatologie de la tuberculose vésicale. Je rappelle ce que j'ai dit de l'importance des commémoratifs pour le diagnostic. Un interrogatoire bien conduit nous renseignera sur l'évolution antérieure des troubles fonctionnels : La première grande hémorrhagie aura été précédée par une série de prodromes, lesquels se rencontrent rarement dans les néoplasmes. Ce sont de légers saignements, des écoulements uréthraux, des troubles de l'urination, etc. Passant à l'examen du malade, on explorera très attentivement les testicules, les épidydymes et surtout la prostate, les canaux déférents et les vésicules séminales. M. Guyon a insisté sur l'importance clinique de la vésiculite tuberculeuse, localisation généralement initiale de la tuberculose génito-urinaire, et qu'un doigt un peu exercé parvient toujours à reconnaître, quand elle existe. La présence de telles lésions est un fort appoint pour l'hypothèse d'une tuberculose, bien que leur absence n'ait pas la même signification en faveur d'un néoplasme. Les reins devront être méticuleusement interrogés (on a vu plus haut comment s'établissait le diagnostic de la tuberculose rénale). Enfin, on terminera la recherche d'une localisation quelconque de l'infection tuberculeuse par l'auscultation des sommets, des poumons, etc.

L'examen des urines, au point de vue de leurs caractères physiques et surtout microscopiques, pourra, dans ces cas, fournir des signes absolument décisifs. Sans vouloir refaire ici le chapitre consacré à l'urologie, je rappellerai qu'on aura à

rechercher d'abord les éléments figurés, les franges papillaires ou les fragments néoplasiques détachés de la masse d'une tumeur. Il faudra encore examiner les petits caillots filamenteux, colorés ou non, dans l'espoir de découvrir des cellules à leur surface. Dans la tuberculose urinaire, l'examen bactériologique permettra généralement la constatation du bacille de Koch, et non pas dans la moitié seulement des cas, comme l'admettent les livres classiques. Pour ma part, j'ai rarement échoué à mettre le bacille en évidence, bien entendu en répétant suffisamment les recherches et prenant soin chaque fois de bien choisir l'échantillon, de filtrer et de préparer avec le dépôt un grand nombre de lamelles.

Si malgré tout on ne parvenait pas à découvrir le bacille, on aurait encore la ressource d'inoculer un ou deux cobayes. Je conseillerai même de ne pas attendre un échec complet de l'examen microscopique; mais, dès la première difficulté, de procéder à l'inoculation tout en continuant les examens bactériologiques; on peut ainsi gagner beaucoup de temps, et avoir, en dix ou douze jours, un diagnostic définitif. L'injection sera poussée dans le péritoine de l'animal, en se conformant aux règles que M. le professeur Verneuil et moi avons posées à ce sujet (*Congrès de la tuberculose,* 1890). Grâce à nos recherches, il est actuellement démontré qu'un délai, non pas de quelques semaines comme on le croyait jadis, et comme on le professe parfois encore aujourd'hui, mais seulement de quinze jours, au maximum, est suffisant pour que la rate, le foie, le pancréas, et même le péritoine du cobaye soient infectés par la tuberculose expérimentale.

L'examen histologique des urines peut être également utilisé dans les cas difficiles. Il m'est arrivé plus d'une fois d'écarter l'idée d'une tumeur, grâce à la constatation d'éléments anatomiques que la cystite tuberculeuse seule pouvait fournir. Ces éléments doivent être cherchés soit dans le dépôt purulent de l'urine, soit au milieu de ces grumeaux caséiformes que rendent dans leurs urines les malades atteints de tuberculose ulcéreuse de la vessie. Ces éléments sont la cellule géante, rare il est vrai dans l'urine, une abondance d'éléments embryonnaires

munis d'un noyau non frangé et à contour bien net, des fibres du tissu conjonctif et même des fibres élastiques, et exceptionnellement des lambeaux microscopiques de muqueuse plus ou moins reconnaissables à l'examen histologique. Les fibres conjonctives et élastiques, ainsi que les lambeaux de muqueuse n'appartiennent pas à la tumeur. Il faut ajouter, de plus, que les cellules de l'épithélium vésical restent généralement reconnaissables dans la tuberculose, contrairement à celles d'une tumeur qui ne rappellent en rien l'épithélium normal de la vessie.

Est-il nécessaire d'ajouter que l'endoscopie est d'une importance capitale pour le diagnostic des lésions tuberculeuses de la vessie? Elle permet, dans l'immense majorité des cas, de constater l'absence de toute tumeur, et d'observer directement les ulcérations et les nodules tuberculeux.

Malgré ces nombreux moyens d'investigation, le diagnostic différentiel est, je le répète, quelquefois impossible. La seule ressource qui reste alors est l'exploration directe de la cavité vésicale. On recourra donc à la taille sus-pubienne, et de préférence à la taille longitudinale, qui, dans la position de Trendelenbourg, donne beaucoup de jour et facilite l'examen du col de la vessie.

J'ai longuement insisté sur le diagnostic de la tuberculose vésicale, l'expérience m'ayant appris que c'est surtout à l'occasion de cette affection que le sens clinique du chirurgien est mis à l'épreuve. Je serai plus bref sur les autres cystites, d'autant plus qu'un certain nombre de considérations qui précèdent sont immédiatement applicables à leur diagnostic.

B. *Cystite blennorrhagique.* — La cystite blennorrhagique éveillera rarement l'idée d'une tumeur de la vessie. La *cystite aiguë* donne lieu, il est vrai, à des saignements, mais seulement à la fin de la miction. La blennorrhagie vésicale est avant tout une *cystite*. Autrement dit, elle s'accompagne de douleurs à l'hypogastre, d'épreintes, de ténesme, d'urines louches laissant déposer un peu de pus par le repos. Dans l'urèthre on peut trouver le gonocoque de Neisser, soit au sein des cellules épithéliales, soit des leucocytes. Ce micro-orga-

nisme ne se rencontre pas, ou du moins se rencontre rarement, dans le pus provenant de la vessie et recueilli au moyen de la sonde. Le diagnostic est généralement d'une grande facilité. Le malade est un blennorrhagique dont la vessie s'est infectée secondairement. Rien, dans le tableau symptomatologique, ne rappelle la néoplasie vésicale.

La *cystite blennorrhagique chronique* ne prêtera qu'exceptionnellement à la confusion. Cette confusion est cependant possible ; certains cas déviés du type clinique habituel peuvent simuler dans tous ses détails une tumeur de la vessie. Je ne saurais mieux le démontrer qu'en rappelant ici le cas resté célèbre que M. Guyon a relaté dans ses cliniques. Non seulement l'exploration minutieuse du malade était en faveur d'une néoplasie, mais la cystotomie exploratrice même, deux fois pratiquée, par le périnée d'abord, puis par l'hypogastre, ne réussit pas à redresser le diagnostic. A l'autopsie seulement, on reconnut qu'il s'agissait d'une cystite blennorrhagique à l'état chronique.

Les cas de ce genre se présentent cliniquement avec une hématurie analogue à celle des tumeurs vésicales. L'examen bi-manuel ou à l'aide d'instrument fait reconnaître un épaississement de la vessie qui peut être général ou bien partiel par le fait de lésions secondairement développées dans la vessie. Et dans les deux cas, la sensation perçue à l'examen physique est celle que fournit la tumeur. Comme dit M. Guyon, « l'erreur est fatale » dans ces conditions. Ici encore, il faudra attacher une grande importance aux commémoratifs : le malade a eu une blennorrhagie aiguë avec infection consécutive de la vessie, et par conséquent, des phénomènes de cystite aiguë. Le fait peut remonter à une, deux ou plusieurs années, il n'en est pas moins bon à faire entrer en lice contre l'hypothèse de néoplasie. On devra se renseigner aussi sur l'existence possible d'une uréthrite chronique actuelle ou antérieure et qui aurait pu infecter lentement la vessie. Il faudra enfin s'assurer s'il s'est manifesté des troubles fonctionnels de la miction et particulièrement de la *douleur. Elle ne manque jamais dans les cystites chroniques des blennorrhagiques.* Sans doute elle ne manque

pas davantage dans les cystites accompagnant les tumeurs vésicales, mais on remarquera que dans ce cas la vessie, avant son infection, a présenté les divers symptômes propres à la néoplasie sans être douloureuse, du moins d'une façon notable ; en d'autres termes, la cystite et la douleur viennent se greffer sur une affection vésicale déjà constituée. Au contraire, l'affection blennorrhagique de la vessie est, avec quelques oscillations, continuellement douloureuse, dès le début.

Quant à l'examen bactériologique, si utile pour le diagnostic de la tuberculose vésicale, il ne peut guère servir, pour la raison que j'ai indiquée, à décider de la nature blennorrhagique ou non d'une cystite.

Mais ce qui, après l'analyse des symptômes et principalement des commémoratifs, pourra aider puissamment à ce diagnostic, c'est l'emploi du cystoscope. Par l'endoscopie, on reconnaîtra si la vessie renferme réellement un néoplasme, ou bien présente simplement ces lésions anatomiques secondaires que la blennorrhagie y développe, dans certains cas : lésions diffuses, siégeant surtout à la base, mamelonnées ou fongueuses, mais ne formant pas une véritable tumeur.

c. *Cystite pseudo-membraneuse.* — Cette affection est souvent consécutive à une autre variété de cystite. Son diagnostic, dans ce cas, ne souffre pas de grandes difficultés et est entièrement basé sur les commémoratifs, lorsque surtout les signes physiques et fonctionnels sont tels que la cystite pseudo-membraneuse éveille l'idée d'une tumeur de la vessie. Car, alors, elle a parcouru les étapes successives de la cystite avant de produire des lésions dont la gravité symptomatique se rapproche de la symptomatologie des tumeurs. Mais, lorsque l'affection est primitive et s'établit d'emblée avec un cortège symptomatique prononcé, la diagnose devient beaucoup plus difficile. On se trouve alors vis-à-vis de symptômes tels que hématuries graves et répétées, expulsion de fausses membranes, qui peuvent certainement se montrer sous l'apparence de larges plaques faciles à rattacher à la cystite pseudo-membraneuse, mais qui sont parfois assez petits et enroulés sur

eux-mêmes pour ressembler à des fragments de néoplasme. Le toucher rectal combiné peut à son tour égarer le diagnostic, car, s'il existe un certain degré de péricystite, il nous fournit des sensations d'induration, ou même de bosselures analogues à celles des tumeurs vésicales. En somme, les symptômes fonctionnels et physiques se rapprochent de ceux des néoplasmes vésicaux. Malgré tout, les commémoratifs sont encore d'un grand secours. On interrogera les malades sur la façon dont s'est établie la cystite, sur sa marche, sur l'expulsion antérieure de grands lambeaux membraneux, sur les phénomènes douloureux, etc. De plus, on fera un examen microscopique minutieux des lambeaux membraneux qui nous feront reconnaître une structure histologique bien différente de celle des fragments de tumeur vésicale. Je ne parle pas de l'examen instrumental de la vessie, qui peut être rendu impossible par la violence de la douleur et par la crainte de voir accroître les hémorrhagies.

Le diagnostic est toujours possible et, dans trois cas qu'il m'a été donné d'observer, l'examen seul des pseudo-membranes a suffi pour me fixer. D'ailleurs, les considérations générales exposées plus haut sur le diagnostic des cystites sont parfaitement applicables ici et j'y renvoie le lecteur.

Je rappelle à titre de curiosité les deux cas que j'ai relatés dans la 3me section de ce livre (p. 206), où la pseudo-membrane avait été confondue avec un kyste de la vessie.

Après avoir exposé le diagnostic différenciel entre les cystites et les tumeurs de la vessie, je résumerai les raisons pour lesquelles l'erreur est dans certains cas possible, parfois même inévitable.

Les cystites, quelle que soit leur origine ou leur forme, sont susceptibles, dans une période avancée de leur évolution, de donner naissance à des productions fongo-vasculaires, sur lesquelles j'ai déjà appelé l'attention. Ces productions déterminent non seulement un épaississement de la paroi vésicale, mais sont encore la source de grandes hématuries éveillant tout d'abord l'idée d'un néoplasme. L'exploration à l'aide d'un cathéter métallique peut alors révéler l'existence de saillies appréciables

à l'intérieur de la vessie. Souvent même les troubles fonctionnels qui accompagnent la cystite ont déterminé de leur côté une hypertrophie partielle du muscle vésical et la formation de saillies ou *colonnes*. Le cathéter en se heurtant à ces dernières peut donner la sensation d'une véritable tumeur. C'est dans ce cas qu'il importe de redoubler d'attention, de chercher à parcourir dans tous les sens, avec le bout de l'instrument, la tumeur supposée, à la comprendre dans la coudure que forme le bec avec le reste de la tige. La forme spéciale de la colonne musculaire sera, de la sorte, reconnue avec netteté. Lorsqu'il existe un certain degré de péricystite, il peut arriver que le toucher fasse sentir sur le bas-fond et le trigone vésical, de véritables bosselures qu'on sera tenté de rapporter à une infiltration cancéreuse de la base de la vessie, pour peu que les symptômes fonctionnels soient ceux de la néoplasie vésicale. Enfin une collection purulente sous-muqueuse, un abcès de la vessie peut aussi conduire à la constatation par le toucher d'un épaississement de la paroi.

Le diagnostic dans ces conditions est, je le répète, d'une extrême difficulté; l'exploration digitale intra-vésicale se laisse elle-même égarer, comme on s'en convaincra en consultant les cliniques de M. Guyon, ou le chapitre du présent ouvrage consacré à l'étude de ce mode d'investigation.

Heureusement pour la clinique, ces cas sont tout à fait exceptionnels, et la cystoscopie en a souvent raison.

D. *Calcul de la vessie.* — J'insisterai peu sur le diagnostic de la lithiase vésicale. Il est presque toujours d'une grande facilité; les cas qui peuvent simuler la néoplasie sont tout à fait exceptionnels.

Les hématuries, chez les calculeux, sont ordinairement peu considérables; elles surviennent à la fin de la miction; le sang récemment épanché est presque toujours rutilant à sa sortie de l'urèthre. Dans quelques cas très rares, l'hématurie peut être abondante; exceptionnellement, elle sera continue et d'allure capricieuse. Quand elle est abondante, on trouvera toujours, en questionnant bien le malade, la cause de son exagération (efforts, fatigue, excès de table, etc.)

Le symptôme douleur, dans la lithiase vésicale, accompagne ordinairement l'hématurie. La sychnurie et la polyurie s'observent communément dans les mêmes conditions.

Par l'exploration méthodique au moyen du cathéter métallique, on reconnaîtra la présence d'une ou plusieurs pierres mobiles dans la vessie, sauf lorsqu'il s'agit de calcul enchatonné, et, même dans ce dernier cas, le diagnostic n'offre aucune difficulté. L'hésitation ne serait possible que si la cystite du calculeux déterminait des hématuries abondantes, par suite de la congestion générale de la muqueuse et de la présence de fongosités vasculaires secondairement développées dans la cavité vésicale. Mais le contact du calcul avec l'instrument rigide dissipera bientôt toute espèce de doute. Si le calcul est reconnu avec netteté, les recherches doivent en rester là. Mais il se peut que la saillie rencontrée ne soit qu'une tumeur incrustée par les sels de l'urine. Dans ces conditions, l'exploration, au moyen d'un petit brise-pierre fournira les éclaircissements désirés. En percutant la saillie rencontrée avec le bec de l'instrument, par des coups secs et répétés, au lieu d'obtenir ce son clair et cette résistance particulière que donne le contact d'une pierre, on aura, en cas de tumeur, une sonorité plus sourde, et une sensation toute spéciale de résistance molle. Si l'on frotte la surface touchée avec l'extrémité du cathéter, on percevra un grattement particulier, éveillant l'idée d'une surface irrégulière, bien différente de celle d'un calcul, généralement lisse ou à peine grenu. Enfin, saisissant le prétendu calcul entre les mors de l'instrument, on reconnaîtra qu'il reste immobile, quand on cherche à lui imprimer des mouvements. Est-il besoin d'ajouter que toutes ces recherches doivent être faites avec la plus grande douceur et une extrême prudence, de peur de réveiller ou d'accroître l'hémorrhagie, ou même de provoquer des accidents de cystite graves?

En résumé, dans la lithiase vésicale, l'hématurie a une modalité particulière, les troubles fonctionnels ont des caractères très différenciés, enfin, l'exploration achève de mettre hors de doute le diagnostic.

E. *Varices du col de la vessie.* — L'existence de cette affection, tour à tour admise et niée par les auteurs, est actuellement bien démontrée, grâce aux observations de MM. Tillaux, Verneuil, Guyon, Baraduc, Péan, Albarran, etc.

La cystoscopie a confirmé sur ce point les conclusions de la clinique et de l'anatomie pathologique. Ces varices du col peuvent donner lieu à des hémorrhagies d'une certaine importance, que n'accompagne nulle douleur, presque aucun trouble fonctionnel. Dans d'autres cas, l'hématurie n'apparaît qu'à la fin de la miction, elle est très peu considérable et peut même se réduire à quelques gouttes terminales de sang. Ces caractères feront naturellement penser à la néoplasie possible ; c'est à l'exploration bien conduite de reconnaître qu'il n'existe aucune tumeur, aucune saillie dans la cavité vésicale. L'examen général du malade, examen qu'on ne doit jamais négliger, pourra fournir ici quelques renseignements suggestifs, tels que l'existence d'un varicocèle unilatéral ou double, de varices aux jambes, d'hémorrhoïdes. Sans doute ces affections ne sauraient, à elles seules, faire pencher la balance en faveur des varices du col, puisqu'on les rencontre fréquemment dans les cas de néoplasie vésicale. C'est au clinicien de savoir, dans chaque cas, apprécier leur signification. Lorsqu'il apprendra par exemple, comme cela arrive parfois, que le saignement a alterné avec un flux hémorrhoïdal, l'idée de la possibilité d'une hémorrhagie vicariante localisée au col vésical se présentera évidemment à son esprit.

Personnellement, je n'ai jamais vu commettre l'erreur consistant à prendre de simples varices pour une tumeur de la vessie ; mais j'ai été très étonné de lire que dans un cas où le diagnostic de néoplasme semblait indubitable, M. Péan avait déjà tout disposé pour une intervention, lorsque la cystoscopie, pratiquée par M. Boisseau du Rocher, vint démontrer qu'il ne s'agissait que d'une affection variqueuse (*Annales des Mal. des org. génito-urinaires,* 1890). On comprend toute l'importance, en pareil cas, d'un diagnostic ferme ; il serait aussi déplorable d'entreprendre contre une néoplasie le traitement si simple, applicable aux varices, que de diriger contre ces dernières une

intervention aussi grave que celle réclamée par une tumeur de la vessie. Les anciens nous ont devancé sur cette partie du diagnostic. J'ai été très frappé de lire un excellent chapitre dans le livre de Chopart, contenant à ce sujet des indications et des appréciations très justes.

Il est encore une variété d'hématurie que j'ai observée chez les hémorrhoïdaires et qui pourrait prêter à confusion. C'est celle qui survient comme flux supplémentaire, particulièrement chez les arthritiques goutteux, et qu'on observe surtout dans les pays chauds. J'ai vu, en Asie Mineure, des hémorrhoïdaires uriner du sang même au moment de leur crise rectale.

F. *Hypertrophie de la prostate.* — Il serait impardonnable, dans la plupart des cas, de prendre une prostato-mégalie pour une néoplasie vésicale. Il suffit de considérer l'âge du malade, les commémoratifs, la qualité des urines, l'absence d'hématuries, tout au moins d'hématuries offrant des caractères analogues à celles des néoplasmes, il suffit enfin de pratiquer le toucher pour reconnaître l'hypertrophie prostatique. Deux conditions particulières pourraient cependant, à un examen superficiel, prêter à confusion. D'abord, en cas de rétention complète ou incomplète d'urine, le malade peut présenter des saignements prolongés, des caillots moulés dans l'urèthre, et cela sans douleur, sans que l'hématurie paraisse influencée par des causes extérieures. D'autre part, le lobe moyen de la prostate, hypertrophié et faisant saillie dans la cavité vésicale, peut être senti par un instrument introduit dans l'urèthre, et embrassé dans le bec de l'explorateur. Enfin, en se servant de la sonde molle, on peut voir apparaître du sang rutilant à la fin de la miction. On se trouve donc en présence de trois symptômes positifs, bien faits pour égarer le diagnostic : hématurie prolongée, tumeur saillante dans la cavité vésicale et hématurie terminale. C'est en pareil cas que les troubles fonctionnels actuels et antérieurs, les commémoratifs se rapportant à la marche de la maladie devront être méticuleusement recherchés. Le malade, en effet, avant d'en arriver à la situation présente, aura dû présenter pendant de longs

mois ou même des années, les symptômes fonctionnels particuliers aux affections de la prostate, notamment la dysurie prostatique. De plus, le chirurgien apprendra que déjà une crise semblable à celle pour laquelle on l'a fait venir, s'est manifestée autrefois, qu'elle a été heureusement combattue par le repos, l'hygiène, des sondages, des instillations ou des lavages de la vessie; bref, par des moyens qui ont pour effet d'atténuer ou de guérir les cystites, alors qu'ils ne font qu'aggraver la symptomatologie des néoplasies vésicales. On se convaincra donc que le malade a été pendant longtemps un prostatique et qu'il a été ensuite atteint de cystite, laquelle a donné lieu à des hémorrhagies graves. La rétention d'urine, permanente ou passagère, complète ou incomplète, a été la cause provocatrice du saignement à l'intérieur d'une vessie profondément altérée par la cystite. Quant à la tumeur saillante dans le réservoir urinaire, l'exploration à l'aide d'un instrument souple, le toucher rectal combiné au palper abdominal, feront bientôt reconnaître qu'elle appartient en réalité à la prostate. S'il est nécessaire, on terminera l'exploration par un examen endoscopique de la vessie. Généralement il suffira de mettre en observation le malade qui ne tardera pas à répondre au traitement habituel des prostatiques par une atténuation marquée ou par la disparition complète des troubles fonctionnels.

G. *Cancer de la prostate.* — J'ai publié, en 1887, dans deux numéros consécutifs du *Bulletin médical,* une longue clinique du professeur Guyon consacrée à l'étude complète du cancer de la prostate. Un an plus tard, M. Engelbach, dans sa thèse, a reproduit les idées de notre maître sur cette même question, (1888). C'est à partir de ma publication que l'affection cancéreuse de la prostate a changé de nom; elle s'appelle actuellement *carcinose prostato-pelvienne diffuse.* Il ressort, en effet, des deux études précitées, ce point important pour le diagnostic, que le cancer de la prostate envahit rapidement les parties périphériques, notamment les vaisseaux lymphatiques et les ganglions. Il en résulte de bonne heure une compression

du plexus sacré se traduisant cliniquement par des douleurs sciatiques. Pareil envahissement et de telles douleurs sont presque inconnus dans les tumeurs de la vessie; ces deux signes cliniques suffisent à trancher le diagnostic.

D'autre part, la carcinose prostato-pelvienne diffuse est quelquefois accompagnée d'hémorrhagies prolongées, mais celles-ci ne se produisent que tardivement, à la période d'ulcération du néoplasme. Au surplus, il suffit de pratiquer le toucher rectal et l'exploration à l'aide d'une bougie olivaire pour reconnaître avec la plus grande facilité la tumeur prostatique avec ses irrégularités et ses particularités de consistance.

La plupart des auteurs qui ont traité du diagnostic des tumeurs vésicales consacrent un chapitre au diagnostic des *cystites graves,* des *cystites pseudo-membraneuses,* des *cystites* des *rétrécis,* des *ulcérations vésicales,* etc. Or les cystites que je viens de passer en revue sont précisément celles qui, par suite des modifications anatomiques de la paroi vésicale, aboutissent aux ulcérations, à la production de pseudo-membranes, à la sclérose partielle de la vessie, à la péricystite, aux modifications papillaires et fongo-vasculaires de la muqueuse. Nous éviterons toutes redites en nous gardant d'individualiser à tort, au point de vue nosologique, des lésions anatomiques qui sont secondaires aux affections vésicales dont le diagnostic a été présenté plus haut.

On remarquera que dans l'exposé du diagnostic je me suis attaché à éliminer les affections pouvant simuler la tumeur vésicale. J'ai beaucoup parlé de ces affections, peu de la tumeur. C'est bien là la véritable méthode clinique à suivre pour reconnaître une maladie. Celui qui sait écarter d'abord les affections simulatrices, est sûrement conduit au vrai diagnostic; au contraire, celui qui s'efforce d'établir ce diagnostic sur un ou deux symptômes plus ou moins marqués, risque souvent de s'égarer.

B. — DIAGNOSTIC DIRECT DU NÉOPLASME

Après avoir successivement éliminé les différentes affections pouvant simuler la néoplasie vésicale, il reste à coordonner les symptômes fonctionnels d'une part, les signes physiques d'autre part, de façon à en faire valoir toute la signification diagnostique et établir définitivement que c'est la vessie qui est atteinte et que l'affection est bien un néoplasme. On arrivera ainsi à reconstituer le tableau clinique que nous avons exposé en étudiant la symptomatologie.

L'existence d'une tumeur dans la vessie une fois nettement reconnue, on devra chercher à compléter cette notion, à recueillir sur la tumeur certains renseignements, sur lesquels nous allons revenir. Mais on se rappellera que ces recherches complémentaires, si elles peuvent donner des résultats précis, en donneront très souvent d'incertains et même d'absolument négatifs.

On essaiera d'abord de déterminer sur quelle région de la vessie est implanté le néoplasme.

A. Diagnostic régional du Néoplasme. — Les tumeurs du col vésical sont celles qui se prêtent le mieux à ce genre d'investigation. Parmi les tumeurs de la vessie, celles qui s'implantent au col se laissent reconnaître le plus aisément. Dans ce cas, en effet, les troubles fonctionnels sont marqués dès le début, et parfois même atteignent alors leur maximum d'intensité. La fausse incontinence, la rétention vraie ou fausse, la douleur, la sychnurie, etc. attirent de bonne heure l'attention. Le malade urine du sang presque pur, quelquefois au commencement de la miction, plus souvent à la fin. Durant les trêves de grandes hématuries, cette façon de saigner peut se présenter seule. Enfin, dans cette localisation de la néoplasie, les caillots se moulent plus fréquemment dans l'urèthre. L'exploration vient du reste en aide à l'observation des symp-

tômes. C'est ainsi qu'en introduisant la sonde molle, on peut obtenir du sang pur au commencement et à la fin de l'évacuation de l'urine, surtout si l'on a bien pris la précaution de rester à l'entrée de la vessie. Avec la bougie olivaire, on peut éprouver quelque difficulté à pénétrer dans la cavité vésicale. « L'explorateur fournit la sensation d'une prostate qui serait indéfiniment prolongée en arrière » (Guyon). Quant à l'exploration bi-manuelle, elle ne donne, dans les tumeurs du col, que des résultats négatifs ou à peu près. Par le toucher rectal, et lorsque la conformation locale du malade s'y prête convenablement, on peut quelquefois sentir, au-dessus de la prostate, et séparée d'elle par un sillon, une portion de la paroi vésicale offrant une consistance particulière. Si on recourbe alors en crochet le doigt explorateur et qu'on presse la région du col contre la symphyse pubienne, on arrive à provoquer des douleurs et même un saignement immédiat. Pour terminer, l'examen endoscopique sera d'une grande utilité, en montrant que la cavité de la vessie est libre de toute tumeur, et que le néoplasme siège dans le voisinage du col. Malheureusement, la réunion des troubles fonctionnels et des signes physiques n'a rien de pathognomonique, et le doute peut subsister jusqu'à l'ouverture de la vessie.

Certaines tumeurs pédiculées peuvent être assimilées aux néoplasmes du col, lorsque la longueur du pédicule leur permet de venir titiller l'orifice interne de l'urèthre et provoquer des troubles fonctionnels analogues à ceux que déterminerait un calcul mobile dans la vessie. Ulzmann, cité par Albarran, parle d'un malade qui ne pouvait uriner qu'en se tenant couché sur le dos. J'ai parlé plus haut d'une femme qui, pour prévenir de fréquentes envies après la miction, était obligée d'uriner également dans le décubitus dorsal.

Les tumeurs qui siègent sur la base ou sur l'une des faces latérales de la vessie donnent à peu près les mêmes sensations à l'examen. Il est impossible d'arriver dans ces cas à un diagnostic régional précis. Derrière la prostate, et séparée de celle-ci par un espace libre, on reconnaît la présence d'une tumeur que la main hypogastrique amène au-devant du doigt

rectal. Cette tumeur peut être médiane ou franchement latérale, siéger sur la base, confinée à la paroi latérale, ou l'occuper plus particulièrement, sans que ces particularités soient révélées par des signes bien nets. Il m'a semblé que les néoplasmes de la paroi latérale jouissaient d'une plus grande mobilité dans le sens vertical que celles appartenant à la base de la vessie.

Quant aux tumeurs implantées sur la paroi antérieure de l'organe, une double particularité pourrait seule nous renseigner sur leur siège : d'une part, la sensation d'un épaississement (quand il existe) obtenue par l'exploration bi-manuelle et analogue à celle que fournirait une tumeur de la base ; d'autre part, l'absence de toute tumeur sur cette base bien constatée par l'exploration instrumentale. Il est certain que l'examen endoscopique nous permet souvent de voir la tumeur insérée sur la paroi antérieure, mais il peut aussi fournir des résultats négatifs ; dans certains cas, en effet, il est impossible d'obtenir l'image de la tumeur insérée sur ce point, surtout quand elle est près du col. C'est pourquoi je recommande de multiplier autant que possible les investigations cliniques lorsqu'il s'agit de déterminer le diagnostic régional du néoplasme.

A cela se bornent les indications qu'il est possible de recueillir sur le siège des tumeurs vésicales ; et, encore, le lecteur ne saurait être trop prévenu de n'avoir à y attacher qu'une confiance très limitée, s'il veut s'épargner ultérieurement des surprises. En fait, pour le diagnostic régional, aussi bien que pour celui du nombre des néoplasmes, le cystoscope seul peut fournir des renseignements précis et certains, encore qu'ils demeurent souvent incomplets.

B. Diagnostic de la conformation du Néoplasme. — Bien peu de renseignements peuvent être recueillis sur la conformation que présente la tumeur vésicale. Dans certains cas, l'examen physique permet de reconnaître avec certitude si la tumeur est arrondie ou irrégulière, largement implantée ou munie d'un pédicule plus ou moins facile à comprendre dans la

concavité du bec de l'explorateur. Mais jamais on ne pourra préciser en détail le mode de connexion qui existe entre sa base d'implantation et la paroi de la vessie ; or, c'est là le point qu'il importerait surtout d'élucider, au point de vue d'une intervention.

Les franges que le malade rejette par la miction indiquent l'existence d'une tumeur villeuse, mais on sait que les villosités recouvrent fréquemment les néoplasmes de la vessie, quelle que soit leur nature, et peuvent naître, à la suite d'une simple irritation, sur la muqueuse vésicale elle-même.

J'ai parlé plus haut de certaines tumeurs munies d'un pédicule assez long pour qu'elles puissent venir en contact avec le col de la vessie ; j'ai même cité un cas où la tumeur fuyait entre le doigt introduit dans le vagin et la main hypogastrique comme aurait fait un noyau de cerise. Mais, en général, l'exploration ne permettra guère d'apprécier le degré de pédiculisation du néoplasme. C'est encore le cystoscope qui fournira les renseignements les plus certains, en permettant d'observer directement la surface de la tumeur, quelquefois même, son point d'attache, et l'on peut dire que cet instrument est à peu près le seul qui doive être employé pour le diagnostic de la conformation.

Il est enfin des cas où le volume considérable de la tumeur interdit l'emploi du cystoscope, mais où la palpation combinée révèle une paroi vésicale parfaitement souple, non infiltrée, partout mobile sur la masse néoplasique sous-jacente. On est ainsi conduit, comme l'a fait M. Guyon dans une observation récente (*Annales des mal. des voies gén.-ur.* 1894, p. 1), à poser le diagnostic de tumeur pédiculée, car une tumeur de grand volume aurait infiltré la paroi si elle n'en était pas isolée par un pédicule.

c. Diagnostic de la nature du Néoplasme. — Nous arrivons maintenant au point le plus délicat du diagnostic des tumeurs de la vessie. En effet, ni l'étude des symptômes et de l'évolution de la maladie, ni l'examen physique, ni même l'exploration directe du néoplasme ne permettent, dans la

grande majorité des cas, d'en apprécier exactement la nature histologique, ni d'en affirmer le pronostic. Le seul fait que la tumeur épithéliale ou le sarcome peuvent évoluer comme un simple polype, quand, au contraire, le néoplasme le plus bénin peut présenter une marche rapidement maligne, suffit pour infirmer d'avance toute conclusion basée sur l'observation symptomatique. D'autre part, la possibilité pour les tumeurs, quel que soit leur degré de malignité, d'affecter la même conformation, de se pédiculiser, de se recouvrir de villosités, enlève toute signification précise à ces caractères constatés au moyen de l'endoscope, ou même directement par la vue et le toucher après la taille hypogastrique.

Il est cependant un petit nombre de cas particuliers où le diagnostic de la nature du néoplasme peut être posé soit *avec certitude,* soit avec une assez grande *probabilité.*

1° *Cas dont le diagnostic est certain.* — Considérons d'abord les tumeurs de la femme *qui peuvent être amenées au dehors,* à travers le canal de l'urèthre. Chez la fillette, il s'agira presque toujours d'un sarcome ou d'un myxome, comme l'observation l'a démontré pour cet âge. En cas de myxome, la tumeur est irrégulière, offre des bosselures plus ou moins sphériques, séparées par des sillons profonds, parfois une ou deux d'entre elles sont rattachées à la masse par un véritable pédicule ; j'ai eu l'occasion d'observer un fait de ce genre. La surface du néoplasme est lisse, souvent rouge, ulcérée et saignante. En glissant une petite sonde entre la paroi de l'urèthre et le tissu morbide, de manière à vider la vessie, on reconnaît que celle-ci, après l'évacuation du liquide, conserve, au moins en partie, son ampliation, remplie qu'elle est par la tumeur.

J'ai rapporté en décrivant les kystes de la vessie, le cas de Vincent de Lyon, dans lequel la tumeur sortait continuellement à travers l'urèthre d'une fillette. Il était aisé, chez cette enfant, de reconnaître la *nature kystique de la tumeur franchement pédiculée,* qui, du reste, se rompit au cours de l'examen et fit voir qu'elle contenait un liquide clair.

Chez la femme adulte, ce sont surtout les polypes pédiculés

qui peuvent se montrer à l'orifice de l'urèthre. Toutefois l'épithélioma du col peut présenter cette particularité.

Il est permis en pareil cas de réséquer un fragment de la tumeur pour en faire l'examen microscopique. Autant j'ai proscrit rigoureusement les manœuvres intra-vésicales, ayant en vue d'arracher une parcelle du néoplasme, autant je conseille ici la biopsie faite au thermo-cautère, et ne pouvant entraîner, par conséquent, ni hémorrhagie ni cystite.

Dans les deux sexes, au-dessous de cinq ans, toute tumeur de la vessie est, *presque à coup sûr,* un sarcome ou un myxosarcome. Cette notion étiologique a donc autant d'importance au point de vue du diagnostic histologique de la tumeur que l'inspection directe du néoplasme et même que son examen microscopique.

Il peut arriver, dans les deux sexes, qu'une tumeur vésicale *se morcelle* et s'élimine en partie par l'urèthre avec la miction. Je veux parler non de simples villosités détachées de la surface, mais de portions de la masse même du néoplasme, reconnaissables au microscope. Pour ma part, j'ai pu faire, plus d'une fois, le diagnostic histologique d'une tumeur, en procédant systématiquement, pendant quelques jours, à l'examen microscopique des fragments rendus. Ce morcellement de la masse néoplasique est d'autant plus important à constater qu'il révèle dans la structure des tumeurs une certaine friabilité, généralement liée, comme on sait, à leur malignité.

Pour plus de détails sur ces points, je renvoie au chapitre consacré à l'urologie, je veux seulement insister ici sur l'extrême sévérité avec laquelle devront être interprétées les coupes histologiques, si l'on ne veut pas tomber dans des erreurs auxquelles n'ont pas échappé parfois les micrographes les plus autorisés. Je ne fais pas allusion au cas de Fenwich, rapporté par Albarran comme contre-partie de l'examen microscopique. Il s'agissait de fragments rendus avec les urines et qui provenaient d'un épithélioma non de la vessie, mais du rein. L'erreur incombait donc au clinicien, qui aurait dû, avant de songer à l'emploi du microscope, commencer par déterminer le siège exact de l'affection. Je veux parler d'erreurs encore plus grossières,

comme par exemple de porter le diagnostic de cancer sur l'examen microscopique d'un fragment de muqueuse vésicale *normale,* ainsi que cela est arrivé plusieurs fois, faute de s'être bien assuré si l'expulsion de l'échantillon avait été réellement *spontanée,* et d'avoir pratiqué un examen sérieux.

Quant aux filaments villeux rendus avec les urines, leur structure anatomique ne fournit aucune indication sur la nature de la tumeur qui les porte.

Je signalerai encore deux particularités anatomo-pathologiques qui correspondent constamment à un pronostic grave. D'abord, on peut affirmer la nature épithéliale *maligne* d'un néoplasme lorsque le toucher rectal fait reconnaître une paroi vésicale *infiltrée,* parsemée de saillies, de nodosités ou de plaques indurées.

D'autre part, toute tumeur qui remonte *au-dessus de la symphyse pubienne,* et qu'on peut sentir directement par la palpation hypogastrique sans l'aide du toucher rectal, ne peut être qu'une tumeur maligne (épithélioma, cancer, sarcome, chez l'enfant).

Indépendamment des cas précédents qui se rapportent plutôt aux tumeurs proprement dites de la vessie, on peut encore dans certains cas de kystes de la vessie poser le diagnostic avec certitude. On peut quelquefois voir avec netteté à l'aide du cystoscope les petits kystes de la vessie, comme des vésicules demi-transparentes faisant saillie à la surface de la muqueuse. Je les ai vus une fois. Le *kyste dermoïde* peut être diagnostiqué avec certitude dans les circonstances suivantes : le malade est porteur d'une tumeur qu'on a pu sentir avec la sonde ou reconnaître à l'aide de la palpation bi-manuelle, ou encore qu'on a vue avec le cystoscope. Ce malade dit avoir uriné, ou même urine présentement, des poils (la plupart des cas), des fragments de cartilage (cas de Broca), des fragments d'os ou même des dents (cas de La Rivière). Dans ces conditions, à part la supercherie qu'il faudra toujours, chercher à démasquer, on peut sans hésitation poser le diagnostic de kyste dermoïde de la vessie. En dehors des symptômes particuliers se rattachant à la déhiscence du kyste dermoïde, ce dernier détermine une

série de symptômes qui ne diffèrent en rien de ceux des tumeurs de la vessie. Il est bon d'en être prévenu.

2° *Cas où le diagnostic de la nature du néoplasme est probable.*

La *localisation* précise d'une tumeur vésicale peut fournir déjà de précieuses indications sur sa nature. Lorsqu'une tumeur siège exclusivement *sur le col de la vessie,* on peut être certain qu'il s'agit d'une tumeur de nature maligne. Il en est presque toujours de même lorsque l'implantation a lieu à la fois sur le col et sur une autre région de la vessie.

On s'étonnera qu'un fait aussi constant, que la gravité des tumeurs du col, n'ait pas frappé les auteurs qui ont traité des néoplasmes de la vessie. J'ai dépouillé toutes les observations où le siège et la nature de ces néoplasmes sont indiqués, notamment celles qui sont accompagnées d'un examen histologique, et je n'en ai pas trouvé *une seule* qui infirmât la règle. Si je place ces cas parmi ceux d'un diagnostic simplement *probable,* c'est qu'il n'est pas toujours facile de reconnaître cliniquement la néoplasie du col. Mais toutes les fois que ce diagnostic régional est posé avec certitude, on peut du même coup affirmer la nature maligne de la tumeur (épithélioma, cancer, sarcome ou myxome).

On saisit immédiatement toute la portée pratique de cette donnée que je crois être le premier à mettre en évidence. Jusqu'ici tous les faits que j'ai observés, tous ceux qu'on a publiés tendent à la confirmer. Je ne sais si, plus tard, d'autres faits viendront amoindrir sa valeur; en tous cas, ils ne sauraient la contredire complètement.

Les mêmes considérations s'appliquent à l'envahissement des orifices urétéraux par la néoplasie; comme il ressort des chiffres suivants, obtenus en relevant toutes les observations où cet envahissement était mentionné :

Tumeurs ayant envahi l'orifice urétéral. . . .	43
Tumeurs malignes.	41
Tumeurs bénignes.	2

D'une manière générale, la localisation des tumeurs dans la vessie, leur insertion précise et leur récidive sont reliées par des lois qui peuvent être formulées de la façon suivante :

1° Les tumeurs de la vessie, bénignes ou malignes, ont pour siège de prédilection, la base de l'organe. — *Il existe de nombreuses exceptions à cette règle.*

2° Toute tumeur de la vessie qui s'implante primitivement sur un de ses orifices ou qui l'englobe secondairement est une tumeur maligne.

3° La tumeur bénigne envahit exceptionnellement les orifices de la vessie.

L'*âge* ne peut concourir à l'établissement du diagnostic probable qu'aux deux extrémités de la vie. Dans l'enfance, *au-dessous de cinq ans, et dans la vieillesse,* en effet, ce sont surtout les tumeurs malignes qui envahissent la vessie.

La *marche* clinique fournit également quelques indications utiles. *Une évolution très courte,* de quelques mois à un an, parle plutôt en faveur d'une néoplasie maligne. Cependant il ne faudra jamais perdre de vue certaines tumeurs histologiquement bénignes, telles que les angiomes, qui peuvent tuer le malade en peu de mois.

Par contre, les tumeurs à *longue évolution clinique,* comprise entre huit et trente ans, méritent d'être considérées comme des tumeurs bénignes. C'est là une règle générale sur laquelle ma conviction est faite depuis longtemps ; les faits qui semblent la contredire se rapportent, à mon avis, à des néoplasmes primitivement bénins et devenus malins par dégénération. Je me suis suffisamment expliqué ailleurs sur ce point pour n'avoir pas à y revenir ici.

La constatation presque journellement répétée de *cellules polymorphes* dans les urines doit faire penser à un néoplasme malin (cancer ou épithélioma), non que la forme des éléments observés puisse nettement indiquer la structure du tissu pathologique mais parce que leur émission incessante démontre sa friabilité ; or la friabilité est bien l'un des caractères habituels des néoplasmes malins.

Au point de vue de la conformation, on peut dire que les

tumeurs malignes sont plutôt sessiles ou implantées sur une large base. Une tumeur *bien pédiculée et mobile,* reconnue telle aussi bien par l'exploration bi-manuelle que par le cathétérisme métallique et l'emploi du cystoscope, sera donc très probablement une tumeur bénigne. Je dois toutefois ajouter que des petits épithéliomas peuvent revêtir ce caractère polypoïde, mais au point de vue opératoire la conclusion est la même et c'est le pronostic post-opératoire qui gagne dans le cas où l'erreur est commise.

Je n'ai que fort peu parlé jusqu'ici de l'exploration cystoscopique appliquée au diagnostic histologique des néoplasmes, application qui devait, espérait-on, donner de si utiles résultats. Il faut bien avouer que dans la généralité des cas, et contre toutes les prévisions, elle ne peut malheureusement fournir que des données incertaines. Aucun raisonnement ne saurait prévaloir contre ce fait que la configuration générale d'une tumeur de la vessie ne renseigne nullement sur sa structure histologique. Que la tumeur soit polypeuse ou sessile, unique ou multiple, elle n'en sera pas forcément pour cela un polype bénin ou un épithélioma, un papillome ou un cancer. Bien plus, comme je l'ai démontré il y a neuf ans environ, toutes les néoplasies vésicales sont susceptibles de se recouvrir d'un manteau villeux masquant entièrement les parties de sa surface que le cystoscope pourrait nous révéler.

Il est pourtant des circonstances où cet instrument peut être utilisé avec avantage, en vue du diagnostic de la nature de la tumeur. C'est ainsi que dans le cas de *petites tumeurs solitaires, pédiculées,* il permet de poser avec probabilité le diagnostic de polype bénin. Il est encore possible, au moyen du cystoscope, de diagnostiquer le *myome* lorsqu'il se présente sous la forme d'une tumeur amplement sessile à surface lisse ou largement lobulée, recouverte d'une muqueuse vésicale d'apparence normale et existant seule dans la cavité de la vessie.

Fenwick, Albarran et moi nous avons pu reconnaître par l'endoscopie des kystes de la vessie, mais il faut avouer que ce diagnostic est entouré de difficultés, et ce n'est que dans des cas exceptionnels qu'il peut être établi.

Là ne doit pas s'arrêter un bon diagnostic. Il doit encore répondre à deux questions : la tumeur est-elle opérable? L'opération doit-elle être curative ou palliative? On trouvera la discussion de ces deux points dans le chapitre consacré aux indications et contre-indications de l'intervention opératoire.

Examen général du malade. — Une fois la tumeur de la vessie reconnue à l'exploration, les diverses étapes de son diagnostic parcourues, il importe en terminant de procéder à un examen général du malade. Les renseignements qu'il nous fournira seront parfois utiles au diagnostic; en tous cas, ils sont indispensables pour bien conduire le traitement.

La plupart des chirurgiens ont aujourd'hui adopté les vues élevées de M. le professeur Verneuil sur les rapports qui existent, d'une part, entre les propathies et les métapathies, d'autre part, entre ces mêmes propathies et le traumatisme (représenté dans l'espèce par l'acte opératoire).

Ici comme ailleurs la connaissance des antécédents est indispensable, car l'existence d'une maladie antérieure ou concomitante au néoplasme pourrait modifier les conditions thérapeutiques. Par exemple, il pourrait être nécessaire de soumettre les malades à un traitement préopératoire, variable avec la nature de la propathie. Je renvoie le lecteur aux travaux de mon révéré maître sur ces questions, n'en retenant, en ce qui concerne la néoplasie vésicale, que l'indication formelle d'un examen d'ensemble sur l'origine atavique de la maladie et les conditions particulières du terrain où elle se développe.

On cherchera donc à savoir si, parmi les ascendants du malade, se sont présentés des cas de tumeurs de même nature ou non, vésicales ou autres. On recherchera encore dans les antécédents héréditaires et personnels l'existence de la diathèse arthritique, représentée par l'une quelconque de ses manifestations, goutte, rhumatisme chronique, etc. Dans le même ordre d'idées, on s'assurera si le malade n'appartient pas à la catégorie des néoplasiques *polytopes,* si sa surface

cutanée, par exemple, ne présente pas cette sorte de diathèse néoplasique, décrite dans la thèse de Ricard et dans le travail de Métaxas, et qui s'observe dans les tumeurs de la vessie comme dans les autres néoplasmes. Pour ma part, je possède de nombreuses observations fort intéressantes à cet égard. Une fois sur trois, j'ai pu découvrir sur la peau des malades de petites tumeurs bénignes, telles que des molluscums, des verrues, des nœvi ou des tumeurs érectiles transformées en petits fibromes cutanés. Ce sont là autant de renseignements utiles, et qui peuvent, dans certains cas difficiles, faire soupçonner la nature néoplasique d'une affection vésicale.

On devra toujours examiner les ganglions de l'aine, et même, chez les sujets suffisamment maigres, à paroi abdominale bien dépressible, les ganglions iliaques et pré-aortiques. Ces glandes, ainsi qu'il a été dit à propos de l'anatomie pathologique, ne dégénèrent qu'exceptionnellement dans les néoplasmes vésicaux. Lorsqu'elles sont manifestement prises, toute opération radicale se trouve par là même contre-indiquée. Cela signifie, en effet, que la néoplasie a dépassé la sphère de la vessie; l'intervention, dans ce cas, ne saurait être réclamée que par la gravité des signes fonctionnels, et resterait essentiellement palliative. Malheureusement, l'exploration des ganglions, qui suivent l'iliaque interne et de ceux qui sont situés dans ce méso-rectum est à peu près impossible à pratiquer, et c'est à regretter, car ce sont ceux-là qui dégénèrent les premiers dans les néoplasmes de la vessie.

On n'oubliera pas d'interroger soigneusement les reins; nous avons insisté sur ce point, en parlant des complications.

Le foie est un des organes où peut se produire, dans quelques cas rares, une localisation secondaire de la tumeur vésicale. On vérifiera donc avec attention si la glande hépatique a augmenté de volume, si sa surface ou son bord tranchant présente des irrégularités.

J'ai observé un cas de tumeur primitive de la vessie, accompagné d'hémorrhagies intestinales. L'autopsie montra que le gros intestin, dans son segment (S. iliaque) gauche, adhérait au sommet de la vessie, mais n'était nullement envahi par le

néoplasme. M. Albarran rapporte un cas inverse : le cancer intestinal s'était propagé à la vessie, et simulait une tumeur primitive de cet organe. Il est bon de retenir ces faits exceptionnels, dont on pourra utiliser le souvenir, le cas échéant.

Je noterai encore la fréquence des hernies et la presque constance des hémorrhoïdes chez les néoplasiques vésicaux, particulièrement chez ceux affectés de troubles fonctionnels de la miction. Ces deux affections, si communes en pathologie urinaire, trouvent ici leur explication dans la diathèse arthritique, ou bien dans le ténesme vésical, la rétention d'urine, les efforts nécessités par la miction anormale, la compression possible des veines du rectum par une tumeur siégeant dans le bas-fond de la vessie. On remarquera que si les hémorrhoïdes n'ont, dans les cas de néoplasie vésicale, aucune importance particulière, il n'en est pas de même des hernies, et spécialement des hernies inguinales, qui peuvent non seulement gêner l'exploration manuelle, mais encore opposer à la cystotomie des obstacles souvent difficiles à surmonter.

Pour terminer l'examen général, on ne négligera pas d'ausculter le cœur et le poumon, ne fût-ce qu'en vue de la chloroformisation. Au cœur, on pourra trouver un souffle anémique, ou même des lésions organiques anciennes. Au poumon, chez les sujets âgés, on rencontrera assez fréquemment l'emphysème, lequel, comme les lésions cardiaques, tend à confirmer la diathèse arthritique.

Enfin, on procédera à l'examen chimique des urines, notamment au point de vue du sucre, dont la présence contre-indique toute intervention hâtive ; un traitement pré-opératoire du diabète devra, dans ce cas, être immédiatement institué. L'albuminerie, la phosphaturie, etc., réclameront également des médications appropriées.

C. — CYSTOTOMIE EXPLORATRICE

Indications. — Après l'analyse des symptômes, après les divers moyens d'investigation clinique, après la discussion de tous les signes révélateurs de l'existence et de la nature d'un néoplasme de la vessie, il semblerait que tant d'éléments dussent suffire, dans tous les cas, à l'établissement d'un diagnostic précis, et qu'il n'y eût même pas lieu de prévoir la possibilité d'une taille exploratrice. Tel n'est pas mon avis; je crois, au contraire, que ce dernier moyen d'exploration prime en réalité tous les autres, parce qu'à lui seul, il peut fournir à l'intervention opératoire des indications autrement nettes que celles obtenues par tous les autres modes d'investigation réunis. Je m'empresse d'ajouter que ce n'est pas là un argument suffisant pour nous autoriser à ouvrir la vessie dans chaque cas. Sur ce point, les idées que l'on professe en France diffèrent de celles qui ont cours à l'étranger, en Angleterre notamment, où l'exploration digitale directe, avec son opération préliminaire spéciale et son manuel opératoire tracé, est érigée en principe et pratiquée presque constamment dans toutes sortes de circonstances. Mon opinion, conforme *sur ce point* à celle de la généralité des auteurs français, est que l'exploration intra-vésicale avec le doigt ne doit pas constituer un procédé habituel de recherche clinique; elle devra être réservée pour un petit nombre de cas bien déterminés, mais dans lesquels il faudra l'employer sans hésitation aucune.

Dans l'immense majorité des cas, les signes cliniques, l'exploration manuelle et instrumentale, et en particulier l'endoscopie, fournissent assez de données pour assurer le diagnostic et guider l'intervention. Mais il existe des conditions, rarement réalisées il est vrai, où non seulement les particularités d'une tumeur existante ne peuvent être déterminées, mais encore où l'existence même de la tumeur ne peut être établie.

Le nombre des cas où la cystotomie exploratrice est indiquée est encore réduit par cette circonstance que, dans quelques-uns d'entre eux, c'est l'exaspération d'un symptôme alarmant qui vient forcer la main du chirurgien. L'opération est alors à la fois *exploratrice* et *curatrice* (Guyon). Qu'en effet, dans un cas où le diagnostic restait hésitant, les hématuries deviennent subintrantes ou très profuses, qu'il y ait rétention d'urine, par accumulation de caillots dans la vessie ou par toute autre cause dépendant de la cystite simulant le néoplasme, que la douleur et la sychnurie fassent leur apparition, la vie du malade sera rapidement menacée. Dans ces conditions, si le traitement approprié ne donne que des résultats peu satisfaisants ou nuls, l'indication est formelle, il faut ouvrir la vessie. La taille, en supprimant les fonctions vésicales, et par suite aussi celles du col, met l'organe dans un complet repos, arrête l'hémorrhagie, supprime la douleur, permet de combattre directement et efficacement tous les symptômes de la cystite. Cette taille, pratiquée dans un but thérapeutique, le chirurgien la fera servir du même coup à une exploration soignée de la cavité vésicale; elle lui fournira des notions précises sur le néoplasme s'il existe, des indications certaines sur le mode d'extirpation s'il y a lieu.

Voici comment s'exprime M. Guyon à ce sujet, dans ses *Cliniques sur les tumeurs de la vessie,* page 315. « Les symptômes dont la gravité vous fait penser à la présence d'un néoplasme alors qu'ils ne vous permettent cependant pas d'en déterminer la présence, sont, par eux-mêmes, suffisants pour justifier un traitement chirurgical. L'ouverture de la vessie a dès lors un but thérapeutique parfaitement défini et vous devrez l'effectuer de telle manière qu'elle puisse être réellement curative. »

En résumé, dans ces cas, quelle que soit la nature de l'affection vésicale, l'organe malade présente des symptômes inquiétants, la taille est indiquée. Elle est d'abord exploratrice, curatrice ensuite.

Dans une *deuxième catégorie* de faits, alors qu'il n'existe aucun phénomène actuel alarmant, la taille exploratrice peut

devenir indispensable pour établir le diagnostic de tumeur de la vessie. Nous voulons parler de ces cas cliniques déviés dans leur symptomatologie, et où l'hésitation, malgré toutes les investigations et l'attente de symptômes nouveaux, subsiste comme au premier jour, où les caractères de l'hématurie, les signes d'irritation vésicale, la polyurie, la sychnurie, la douleur, etc., ne permettent aucune présomption pour ou contre l'existence d'une néoplasie; où l'exploration physique et la cystoscopie restent négatives, malgré la répétition des examens; enfin de ces cas où l'observation du malade ne fournit aucun éclaircissement sur la nature et l'évolution de son mal.

Quelle conduite tenir en pareille occurrence? L'hésitation subsiste ordinairement entre la tumeur vésicale et l'une des variétés des cystites invétérées dont j'ai essayé plus haut d'établir le diagnostic. Faut-il tenter un traitement contre la cystite? Et si au bout de quelques jours aucune amélioration n'est obtenue, faut-il persister quand même? J'ai fait ressortir déjà, à plusieurs reprises, les dangers d'une pareille conduite, et j'y reviens en raison de l'importance de la question. D'une part, l'exploration physique répétée, le cathétérisme, puis les instillations et autres pratiques que comporte le traitement de la cystite, ne peuvent être que préjudiciables, s'il s'agit d'un néoplasme vésical. Bien plus, la symptomatologie de ce néoplasme peut dévier du type clinique habituel, par le fait même d'une complication intercurrente, qui constitue toujours un facteur de sérieuse aggravation; de là un danger encore plus grand, résultant de la répétition des explorations et des essais thérapeutiques mal conçus. D'autre part, l'observation prolongée du malade, la temporisation poussée outre mesure, peuvent par elles-mêmes être funestes, en permettant à un néoplasme malin de s'étendre et d'infiltrer plus profondément les parois de la vessie. Ce n'est pas là, qu'on le croie bien, un raisonnement *a priori*, et par analogie avec ce qui se passe dans d'autres régions de l'économie, mais une conclusion résultant de l'étude des faits. J'ai cité, par exemple, des cas où la tumeur a pu, dans un espace de temps fort restreint, acquérir des proportions relativement énormes. La comparaison

entre les observations publiées, il y a quelques années, et celles qui l'ont été dans ces derniers temps plaide également dans ce sens. Les premières interventions, plus ou moins hésitantes et tardives, ont conduit à ne faire que des opérations palliatives ou incomplètes, suivies de récidive à bref délai. Les cas récents, au contraire, offrent des exemples de plus en plus nombreux de guérison durable et même définitive.

Ce que je viens de dire à propos des néoplasmes malins est aussi applicable aux tumeurs bénignes, car il faut toujours craindre leur transformation épithéliomateuse. Or, comme je l'ai développé ailleurs, c'est à toutes ses périodes qu'une tumeur de ce genre peut se métamorphoser en carcinome.

En résumé, l'observation prolongée du malade, jointe à des explorations physiques répétées et à un traitement mal entendu, ne peut qu'aggraver la situation du malade en favorisant l'enracinement plus profond du néoplasme et l'apparition de complications sérieuses, notamment de la cystite. Je montrerai plus loin la nécessité de l'*intervention hâtive ;* mais, pour cela, il faut un diagnostic posé à un moment *aussi rapproché que possible du début de la maladie.* Si les éléments font décidément défaut, on doit les demander à la taille exploratrice. L'hésitation n'est pas permise dans de telles conditions. Eh quoi, les gynécologistes pratiquent aujourd'hui à tout propos des laparotomies exploratrices, et vous hésiteriez devant une cystotomie, opération en somme inoffensive, nécessaire pour reconnaître un néoplasme peut-être extirpable que les investigations cliniques ne vous permettent pas de diagnostiquer avec certitude ? Que risquez-vous, en tout cas ?

Admettons même qu'une erreur ait eu lieu ; que la taille exploratrice fasse reconnaître autre chose qu'une néoplasie vésicale. Quelle qu'elle soit, l'affection qui vous a conduit à l'opération en simulant une tumeur, sera toujours une affection d'apparence ou de nature grave, entourée d'un cortège symptomatique assez important ; ce sera rarement un calcul, plus souvent une forme de cystite invétérée, telle que la cystite tuberculeuse, blennorrhagique ou pseudo-membraneuse. Mais dans tous ces cas, l'ouverture momentanée de la vessie,

loin de constituer une opération préjudiciable, peut être d'une grande utilité. Outre le repos qu'elle procurera à l'organe, elle permettra un traitement direct, dont les résultats peuvent être supérieurs à ceux que peut donner une thérapeutique conduite par les voies naturelles. Ce n'est pas que je conseille ici la taille contre la cystite, pratique fort défendable d'ailleurs pour les cas graves, mais il est bon de faire voir que l'erreur, si elle est commise, ne saurait avoir des conséquences graves, et qu'on peut même en tirer parti.

Tout à fait exceptionnellement, on pourra être conduit à faire une cystotomie exploratrice alors qu'il s'agit d'une affection du rein. Le fait s'est présenté, mais il doit être considéré comme une rareté clinique. On sera quitte pour procéder séance tenante à la cystorrhaphie et à la suture abdominale, opérations faciles à pratiquer et très simples dans leurs suites.

Un autre cas, exceptionnel aussi, peut se rencontrer. En présence de certaines lésions complexes de la vessie, même en ayant l'organe ouvert sous les yeux, il peut être encore impossible de porter un diagnostic ferme. Mais, dans ces conditions, tous les autres moyens d'exploration auront, à plus forte raison, échoué, et, d'ailleurs, si l'on a procédé à la cystotomie, c'est que la lésion vésicale, quelle qu'elle fût, l'a commandé par la gravité même de son cortège clinique.

Voilà donc deux catégories de faits pour lesquels la taille exploratrice est formellement indiquée. *On devra la pratiquer sans hésitation lorsque les symptômes le commandent, et, toutes les fois que le diagnostic reste hésitant, c'est à elle qu'il faut finalement recourir.*

Ce n'est pas tout. Il existe encore d'autres conditions cliniques pour lesquelles je conseillerais la taille exploratrice. La néoplasie une fois reconnue, même dans quelques-unes de ses particularités, il peut être indiqué d'ouvrir la vessie pour *recueillir des renseignements plus complets en vue de l'intervention.* Mieux que tout autre genre d'investigation, en effet, cette opération peut nous renseigner, par le toucher et par la vue, sur le siège, la conformation, la nature même du néoplasme. Elle nous permet de plus de juger, dans la mesure

du possible, de l'état des parois vésicales, du degré de leur infiltration; de décider si l'on peut procéder à une extirpation radicale, avec ou sans résection de la vessie, ou bien se contenter d'une opération palliative. Tuffier y a été conduit, et s'est vu obligé de refermer l'organe sans aborder la tumeur qu'il venait ainsi de reconnaître inopérable; la suture a été suivie d'un bon résultat et les conséquences de l'opération ont été simples. Je note en passant que M. Tuffier, le premier, a fait la suture complète de la vessie pour tumeur. La taille, dans ce cas, avait été inutile, mais elle aurait pu fournir des indications d'intervention.

En résumé, l'indication de la taille exploratrice comprend trois catégories de faits : 1° Lorsque, *avec ou sans diagnostic précis,* les symptômes ou quelque complication intercurrente deviennent menaçants; 2° dans les cas où les autres moyens d'investigation *ne suffisent pas à fixer le diagnostic;* 3° quand, la tumeur étant cliniquement reconnue, les *indications opératoires ne peuvent être posées* autrement que par le toucher direct et par la vue.

Choix de l'opération exploratrice. — Pour les raisons que j'ai développées à propos de l'extirpation des tumeurs de la vessie, je réprouve absolument toute autre voie que la taille sus-pubienne. Pour l'établissement d'un diagnostic ferme, il ne suffit pas de toucher le néoplasme et la paroi vésicale; il faut voir clair, et largement, dans la cavité vésicale. C'est dire qu'il faut recourir à la taille sus-pubienne.

La cystotomie périnéale, en effet, n'est plus de notre temps. Opération difficile, laborieuse, intéressant des veines volumineuses et des artères d'assez fort calibre, occasionnant de grandes pertes de sang, elle expose encore aux hémorrhagies secondaires. La plaie opératoire est exposée aux germes infectieux provenant de l'anus ou de l'urine; aussi entraîne-t-elle fatalement la suppuration et souvent des fistules interminables. Peut-elle être de quelque utilité au point de vue de l'extirpation de la tumeur? Évidemment non. En admettant qu'elle permette de reconnaître l'existence d'un néoplasme,

peut-on se servir de la voie ainsi créée pour procéder à l'ablation? Comment serait-il possible d'extirper une tumeur *proprement* (qu'on me passe l'expression) à travers une pareille boutonnière? Et s'il faut, en définitive, recourir à la taille haute, à quoi bon avoir pratiqué l'ouverture périnéale, puisque la cystotomie sus-pubienne remplit parfaitement les conditions requises pour l'exploration digitale? D'autre part, si la recherche d'une néoplasie est restée négative, le malade devra donc attendre la cicatrisation de sa plaie dans des conditions qui ne peuvent qu'aggraver l'affection qui a simulé la tumeur vésicale?

Au surplus, voici en quels termes ses partisans eux-mêmes parlent de cette opération. Whitehead et Pollard lui reprochent d'être difficile à exécuter sur des malades chargés d'embonpoint ou atteints d'hypertrophie prostatique, enfin dans les cas d'étroitesse du bassin. Ces conditions anatomiques non seulement opposent de réels obstacles à l'acte opératoire de la taille basse, mais encore le doigt explorateur introduit à travers la boutonnière ne peut recueillir que des notions très vagues; quelquefois même, il arrive à peine à effleurer la cavité de la vessie.

Après ces diverses considérations, on peut se demander presque si les partisans de la taille périnéale comme voie d'exploration digitale de la vessie, ne se laissent pas guider plutôt par un amour-propre d'inventeur ou d'adepte que par un véritable esprit d'impartialité scientifique.

Lorsque Walker, par exemple, déclare que « la taille périnéale est une opération moins dangereuse, plus simple, plus prompte dans ses résultats et d'une application plus générale que la taille haute » (*New-York, Med. Journal,* 6 déc. 1890), et qu'il avoue d'autre part avoir perdu quatre malades sur cinq par la taille hypogastrique, n'est-on pas en droit de se demander si cette dernière circonstance n'est pas pour beaucoup dans les préférences de l'auteur.

En définitive, l'exploration digitale de la vessie ne peut se faire utilement que par deux voies : par l'urèthre chez la femme; chez l'homme par la région hypogastrique.

Le premier procédé, par la facilité de son exécution et par son innocuité relative trouve les indications les plus étendues dans le sexe féminin; tout le monde est d'accord sur ce point. Cependant la dilatation de l'urèthre ne laisse pas de présenter quelques inconvénients. Dans une vessie très dilatée, le doigt peut ne pas arriver à explorer toute la cavité; d'autre part, si on vide la vessie afin de mieux atteindre ses parois, il devient difficile de manœuvrer dans son intérieur; on peut même se trouver immobilisé par la contraction du muscle vésical (vessie en portefeuille, etc.). Après l'opération subsistent quelquefois des douleurs névralgiques difficiles à combattre. Enfin il peut se faire que la dilatation soit suivie d'une incontinence d'urine qui réclame quelquefois pour son compte un traitement de plusieurs mois.

Quant à la cystotomie exploratrice sus-pubienne, elle n'offre sérieusement pas d'inconvénients, et constitue aujourd'hui une opération bien réglée et facile à exécuter. La boutonnière nécessaire pour le passage du doigt explorateur nécessite un minimum d'incision; de plus, en ayant la précaution de recourir à un mode de suture tel que celui que nous avons préconisé, Ricard et moi (*Annales des mal. des voies génito-urinaires*, 1891), la cicatrisation des plans abdomino-vésicaux se fait très rapidement et par première intention. Tout danger d'éventration est donc à coup sûr écarté. Enfin la possibilité de se donner du jour, au besoin, dans toutes les directions, assure une exploration digitale ou visuelle aussi complète qu'il sera nécessaire en toute circonstance.

Tels sont les avantages inhérents à l'acte opératoire même et à ses suites. Comme opération, la cystotomie exploratrice est infiniment moins grave que la laparotomie exploratrice à laquelle, grâce à l'antiseptie, on recourt aujourd'hui si facilement et, en somme, pour des affections abdominales dont la gravité ne saurait être comparée à celle des tumeurs vésicales.

Nous avons vu plus haut quels services considérables l'exploration par la taille haute pouvait rendre au diagnostic; aucun autre mode d'investigation clinique ne saurait l'égaler, pour les cas difficiles. Comment hésiter dans ces conditions à y recourir?

Nous allons voir en étudiant le Manuel opératoire des deux procédés que le premier l'emporte aussi par sa simplicité d'éxécution.

A. Boutonnière périnéale — (*Thompson*). — « Voyons la manière de procéder pour arriver à faire franchir à l'extrémité de l'index gauche le col de la vessie.

Le premier but à atteindre est l'ouverture de l'urèthre au niveau de sa portion membraneuse, par le plus court chemin qui la sépare de la surface du périnée, en pratiquant un passage suffisant pour introduire facilement l'index, mais pas davantage. Il ne peut y avoir de doute qu'une incision verticale médiane, faite sur la ligne du raphé, remplit mieux cette indication que toute autre. Dans ces conditions, la saillie qui est formée par les articulations des autres doigts repliés, quand l'opérateur introduit aussi loin que possible son index, se loge dans l'espace situé entre les deux testicules et presse directement sur le centre de la vessie...

Le patient est placé dans la position ordinaire de la lithotomie, un cathéter à bec court et convenablement courbé, avec une profonde rainure médiane, est introduit dans la vessie. L'opérateur plonge la pointe d'un bistouri long et droit à environ 3/4 de pouce de l'anus, et fait une incision verticale de la peau se dirigeant en haut, ne mesurant pas plus de 1 pouce à 1 pouce 1/4 de longueur.

Il enfonce alors le bistouri profondément bien parallèlement au rectum, dans lequel l'index gauche doit être placé pour informer l'opérateur de la position relative du cathéter et de l'intestin, jusqu'à ce que la pointe rencontre la rainure du cathéter au niveau de la portion membraneuse de l'urèthre.

Il incise à ce moment les tissus qui recouvrent la rainure du cathéter dans une étendue de 1/2 pouce environ; l'index gauche est alors introduit dans la plaie, l'ongle insinué dans la rainure, et il s'avance lentement dans l'urèthre prostatique, le cathéter est retiré, et le doigt est fortement poussé jusqu'à ce qu'il franchisse le col de la vessie; il devra remplir toute la plaie, si l'incision a été bien faite.

Ordinairement il se fait une petite hémorrhagie.

A ce moment, l'opérateur, maintenant son doigt dans la position décrite, se lèvera et, plaçant sa main droite sur l'abdomen du patient, au dessus du pubis, il exercera une pression soutenue, dirigée vers la cavité du bassin.

Il sentira bientôt l'extrémité de son index gauche, et combinant les mouvements de ses deux mains, il pourra, comme je l'ai déjà dit, examiner à loisir la surface de la vessie, explorer son sommet, ses parois latérales, son bas-fond, son trigone; cette dernière région sera plus complètement explorée, s'il est nécessaire, en plaçant l'index de l'autre main dans le rectum.

Le résultat de cette incision est de rendre la vessie de l'homme aussi facile à explorer que celle de la femme, dans ses conditions naturelles.

Nous supposons que le résultat de cette exploration soit positif et que le doigt de l'opérateur reconnaisse la présence d'une masse néoplasique, molle et floconneuse, insérée quelque part sur la face interne de la vessie. En l'amenant au contact du doigt par la pression sus-pubienne, il est facile de vérifier la nature du pédicule, s'il est étroit ou large, et d'apprécier en même temps les autres caractères reconnaissables au toucher... »

En somme, l'opération de Thompson se résume en ce qu'on appelle depuis longtemps en France : la boutonnière périnéale, que Bouisson et Dolbeau essayèrent de faire accepter.

C'est afin d'être complet et pour que le lecteur puisse juger par lui-même des inconvénients de l'exploration de la vessie par la boutonnière périnéale que j'ai rapporté ici textuellement la description donnée par Thompson.

B. Cystotomie exploratrice sus-pubienne. — Je ne donnerai ici qu'une courte description de la cystotomie exploratrice sus-pubienne, renvoyant pour plus de détails au chapitre consacré à la taille hypogastrique, dont elle ne diffère que par la largeur de l'incision vésicale. Cette incision sera petite, suffisante pour l'introduction de l'index; séance tenante, on peut du reste l'agrandir suivant les besoins.

Précisons les sensations que ce mode d'investigation permet de recueillir; à quelques particularités anatomiques près, elles sont analogues chez l'homme et chez la femme. Le doigt une fois introduit dans la cavité vésicale, on procède à l'exploration méthodique, d'abord de la région cervicale, puis successivement des autres parois de la vessie. En dernier lieu, on explore la base de l'organe, une première fois avec l'index seul et le ballon de Petersen étant en place. Le même examen est répété après le retrait du ballon, et l'on vérifie ainsi (constatation importante) si l'on n'a pas pris pour une tumeur largement implantée, la saillie produite par le ballon dans la cavité vésicale. Deux fois j'ai été témoin d'une pareille erreur, immédiatement rectifiée du reste; M. Guyon, dans ses cliniques, rapporte une méprise analogue.

L'exploration de la base se poursuit avec l'index droit, aidé cette fois par l'index de la main gauche, introduit dans le rectum.

Avant d'aller plus loin, je conseille de procéder méthodiquement à l'exploration de la face interne de la vessie et non pas, sous prétexte qu'on a rencontré une tumeur, une saillie, une irrégularité quelconque, concentrer toute son attention sur le point paraissant malade, en négligeant tout le reste.

Renseignements fournis par l'exploration. — Le procédé opératoire étant connu, quels sont les renseignements qu'on peut en obtenir? Je ne parle pas, bien entendu, des cas de tumeur volumineuse, facile à diagnostiquer autrement que par la cystotomie exploratrice, mais bien des cas difficiles où elle devient absolument nécessaire. Les notions à recueillir se rapportent : 1° au néoplasme; 2° à l'état de la paroi vésicale.

En ce qui concerne le néoplasme, le doigt explorateur le rencontrera facilement et fournira des données exactes sur sa situation, son volume, sa base d'implantation, sur sa mobilité lorsqu'elle existe (notion très importante au point de vue de l'intervention), sur sa consistance et, enfin, sur la multiplicité des tumeurs quand il y a lieu. L'exploration digitale permet, en outre, de juger avec assez d'exactitude de l'état de la paroi

vésicale. Celle-ci peut être souple et glisser facilement sous le contact ; explorée dans tous les sens, elle n'offrira souvent aucun épaisissement, aucun point d'induration ; ce sont là de précieux indices d'une néoplasie bénigne. D'autres fois, au contraire, elle est indurée au niveau de la tumeur, dont la base est encadrée d'une sorte de plateau ou disque s'étendant plus ou moins loin. Enfin, le doigt peut rencontrer une véritable infiltration cancéreuse se présentant sous forme de plaques ou de nodosités localisées à la base de l'organe ou répandues dans la totalité de la paroi vésicale. De là autant d'indications en vue d'une intervention soit curative, soit simplement palliative. (Pour plus de détails, v. *opérations sur le néoplasme.*)

Quelques causes d'erreurs méritent d'être particulièrement signalées ; ce sont, en effet, les cas où elles existent qui réclament le plus souvent l'opération exploratrice, les autres moyens d'investigations ne suffisant pas à établir le diagnostic.

Une tumeur très petite ou des villosités filiformes, même en assez grand nombre, peuvent ne fournir au doigt explorateur que des notions absolument vagues, ou même totalement négatives. Le fait s'est présenté à mon observation au cours d'une opération. A côté de la tumeur principale, qui venait d'être enlevée, existaient des villosités filiformes, presque imperceptibles au toucher, et qui eussent certainement échappé à toute exploration si l'éclairage intense de la cavité vésicale n'avait permis de les apercevoir. Une autre de mes observations n'est pas moins instructive à cet égard : Chez une femme, l'exploration digitale par l'urèthre avait été pratiquée à deux reprises sans le moindre résultat ; la taille sus-pubienne fit découvrir dans le bas-fond un néoplasme couvert de villosités, et dont la base avait à peine le volume d'une noisette.

Les tubercules des uretères, dont la saillie s'exagère dans certains cas de cystite, ne sauraient longtemps en imposer pour une néoplasie. Même remarque pour l'hypertrophie du lobe moyen de la prostate. L'exploration préalable de la glande par le toucher rectal, la constatation du siège de la saillie

vésicale, de l'état lisse de sa surface et de celle de la paroi écarteront toute possibilité d'une erreur de diagnostic.

Mais c'est surtout la cystite déviée de son type normal, et ayant profondément modifié la muqueuse de la vessie, qu'il est difficile de différencier, par la cystotomie exploratrice, d'une néoplasie de l'organe. J'ai parlé plus haut des *productions fongo-vasculaires* qui peuvent, dans certaines circonstances, faire croire à une infiltration néoplasique. M. Guyon, dans ses cliniques (p. 275), cite un cas où de pareilles fongosités, massées en un point, lui donnèrent la sensation d'une véritable plaque indurée. On conçoit combien devait être difficile l'interprétation des sensations recueillies, si un tel clinicien a pu se méprendre sur leur signification. J'ai montré, au chapitre consacré au diagnostic, par quel artifice on peut arriver dans ces cas à tourner la difficulté. En ce moment, je me borne à conseiller non seulement d'explorer les productions fongo-vasculaires à leur surface, mais de chercher à se rendre compte de leur consistance, de leur degré de confluence, enfin de pratiquer l'exploration bi-digitale de la base de la vessie. Un carcinome infiltré déterminerait l'épaississement, l'induration de cette base et ne permettrait plus à la muqueuse de glisser sous les doigts. D'abondantes fongosités, occupant toute la surface interne de la vessie, sont plutôt en faveur de la cystite.

L'erreur qui consisterait à prendre une plaque tuberculeuse ulcérée, ou bien un nodule tuberculeux pour un néoplasme, est plus facile à éviter. La consistance de la plaque, l'état de ses bords, l'ulcération, enfin la présence d'autres tubercules, que le doigt ou la vue parvient à distinguer, conduiront à écarter l'hypothèse de tumeur maligne infiltrée. Enfin, il suffira de rappeler que, chez la femme, l'apparence d'un néoplasme peut être due simplement à la présence du col d'un utérus rétroversé, soulevant la paroi inférieure de la vessie.

En somme, dans la grande majorité des cas de néoplasie vésicale, la cystotomie exploratrice permettra d'établir un diagnostic précis de la présence, du siège, et souvent même de la nature de cette néoplasie. Quelquefois, cependant, il

sera nécessaire d'ouvrir plus largement la vessie, afin de pouvoir mieux l'explorer par le toucher et aussi par la vue. C'est ainsi que, dans un cas de *cancroïde de la vessie,* que j'ai observé en 1887 dans le service du professeur Guyon, le diagnostic ne fut définitivement posé qu'après l'élargissement de l'incision vésicale, et grâce à l'éclairage électrique de la cavité.

SIXIÈME SECTION

TRAITEMENT

Les néoplasmes de la vessie, comme tous ceux de l'économie, comportent un seul traitement : l'éradication.

Lorsqu'elle est possible, il faut toujours la tenter sans tenir compte de la nature du néoplasme. On verra dans ce chapitre par quelle procédure on peut établir les conditions de l'intervention. Si l'extirpation complète est impossible, on aura recours à une série de moyens destinés à empêcher l'accroissement de la tumeur, ou même à réduire son volume, à s'opposer à l'évolution des symptômes fonctionnels et à placer le malade dans les meilleures conditions jusqu'au dénouement fatal. J'envisagerai donc successivement le *traitement curatif* et le *traitement palliatif*.

Mais il est nécessaire, au préalable, de discuter les indications et les contre-indications opératoires.

INDICATIONS ET CONTRE-INDICATIONS OPÉRATOIRES

A. — INDICATIONS GÉNÉRALES DE L'INTERVENTION

Je donnerai une certaine importance au chapitre consacré aux indications et contre-indications opératoires, cette question n'ayant pas été traitée, jusqu'à ce jour, avec tous les développements qu'elle comporte. Je compte démontrer, non seulement que nos idées en matière d'intervention dans les néoplasmes vésicaux se sont, avec raison, modifiées, au fur et à mesure des perfectionnements apportés à la chirurgie urinaire, mais encore qu'elles doivent devenir de plus en plus *progressistes,* à tel point que la conduite à tenir vis-à-vis de ces néoplasmes sera bientôt aussi déterminée que s'il s'agissait de tumeurs immédiatement accessibles.

Je serai obligé, au cours de la discussion qui va suivre, de recourir quelquefois à des considérations purement théoriques. Mais j'aurai toujours soin, en pareil cas, d'établir que ma manière de voir n'est pas en opposition avec les faits, de montrer, de plus, quelles déductions pratiques en découlent.

Au point de vue de la pathologie générale, les tumeurs de la vessie ne diffèrent en rien de celles des autres régions de l'économie ; mêmes particularités de structure histologique, mêmes modes d'implantation dans les tissus sains, mêmes caractères de bénignité ou de malignité, etc. Elles exigent donc un même traitement, c'est-à-dire l'opération radicale, plus ou moins modifiée dans son étendue, en profondeur ou en surface, suivant l'essence même de la néoplasie. Bien plus, étant donné la facilité avec laquelle certaines tumeurs bénignes peuvent récidiver dans le réservoir urinaire, leur extirpation *relativement large* est presque toujours indiquée. On peut poser en principe qu'*une tumeur de la vessie doit être*

extirpée aussitôt qu'elle est reconnue, lorsque la chose est possible. Tous les autres moyens de traitement ne sont que des adjuvants à l'opération.

A priori, *l'extirpation radicale* est praticable lorsque certaines conditions se trouvent réalisées, à savoir : 1° *un diagnostic précoce,* c'est-à-dire rapproché du début de la maladie ; 2° et comme conséquence de cette première condition, l'existence d'une tumeur petite, ou bénigne ou, lorsqu'elle est de nature maligne, n'ayant pas encore envahi trop profondément les parois vésicales, autrement dit l'existence d'une *tumeur extirpable;* 3° tant que les ganglions ne sont pas dégénérés, dans le cas de tumeur plus volumineuse et d'infiltration néoplasique plus avancée; même en pareil cas, on peut encore espérer (toujours théoriquement) une guérison radicale.

Au diagnostic précoce de la maladie, sont attachés d'autres avantages, le bon état général du malade, l'absence de complications vésicales ou rénales d'ordre infectieux. Mais il faut, pour tout cela, que le malade s'avise de bonne heure de consulter un chirurgien; or, c'est généralement le contraire qui a lieu. Force est donc pour nous de discuter les conditions de l'intervention non pas théoriquement, mais en prenant les faits tels qu'ils se présentent à notre observation.

Il est cependant permis d'espérer mieux dans l'avenir, et je crois qu'en effet, à mesure que des notions plus précises sur les tumeurs vésicales se répandront dans le public médical, on engagera les malades à mieux se rendre compte de certains phénomènes, définitivement rattachés par la clinique au début de ces tumeurs. Non seulement ces symptômes vésicaux seront pris en sérieuse considération, mais leur disparition, même en apparence définitive, ne devra pas rassurer le malade ni son médecin. Toujours il faudra procéder à un examen rigoureux, précoce, et par conséquent aussi contemporain que possible de l'apparition du néoplasme. A l'appui de cette manière de voir, voici les faits que je puis rapporter. Dans mon Mémoire de 1885, j'ai résumé une foule d'observations dont un certain nombre avec intervention opératoire, et j'ai été frappé des mauvais résultats immédiats, ainsi que des suites plus ou moins

éloignées de l'extirpation des tumeurs de la vessie. Le mémoire de Pousson, travail consciencieux et d'une grande valeur au point de vue chirurgical, n'est pas plus encourageant dans ses statistiques. Sur soixante-douze cas d'intervention rapportés par l'auteur, j'en trouve à peine six dans lesquels la survie opératoire est comprise entre deux et huit ans, et *deux* seulement où la guérison fut définitive. Par contre, dans la longue statistique d'Albarran, postérieure en date, et sur laquelle je reviendrai, figurent un très grand nombre de guérisons durables, en même temps que relativement peu de morts opératoires.

Comment expliquer cette contradiction? Simplement en remarquant que depuis le triomphe de la taille haute, opération reconnue inoffensive, les opérateurs ont moins hésité à aborder les néoplasmes, et se sont, par suite, trouvés en présence de tumeurs jeunes, extirpables avec succès par des opérations certainement hâtives, si on les compare à celles rassemblées dans les statistiques de Pousson et dans les miennes.

La lecture des observations publiées dans ces dernières années nous montre que les chirurgiens se sont de plus en plus décidés à attaquer les néoplasmes de la vessie aussitôt leur diagnostic posé, et souvent même avec des chances de réussite fort aléatoires. Il n'y a point à les en blâmer; la seule considération que l'acte opératoire peut prévenir une terminaison fatale suffit à justifier leur hardiesse. Dans le cas même où le succès espéré d'une opération radicale deviendrait impossible à atteindre, il reste toujours la certitude de rendre service au malade par une opération palliative.

La comparaison des statistiques anciennes et modernes et les considérations qui en découlent me conduisent donc aux conclusions suivantes :

A part quelques contre-indications que j'étudie plus loin, toute tumeur vésicale, une fois diagnostiquée, doit être extirpée radicalement; en cas d'impossibilité, elle doit être opérée palliativement. Il ne faudrait pas surtout attendre l'invasion de complications pour intervenir, pas plus qu'il ne faudrait se guider uniquement sur la gravité des symptômes. Que le néoplasme soit de nature bénigne ou maligne, qu'il

marche lentement ou rapidement, qu'il se manifeste par un appareil symptomatologique intense, modéré ou à peine ébauché, qu'il s'accompagne ou non de complication, il n'importe, *une fois sûrement reconnu,* le seul traitement qui lui convient est l'opération. Elle sera radicale, si possible ; palliative dans le cas contraire.

A mon avis, la temporisation est une grave faute, et dont le malade fait les frais. Elle conduit à l'éclosion des complications, d'une part; à l'impossibilité de l'intervention radicale, d'autre part, notamment pour les néoplasmes malins. Dans l'immense majorité des cas, les tumeurs de la vessie ont une marche rapide et une terminaison fatale. On peut s'en assurer, en consultant les tableaux que j'ai dressés à cet égard. (V. p. 402). Sous prétexte qu'un certain nombre d'entre elles évoluent lentement, qu'elles sont bien tolérées par les malades, il ne faudrait pas s'exposer à voir apparaître la cystite ou la néphrite, pour ne citer que ces deux complications, ou à laisser s'étendre et s'enraciner un néoplasme qui offrait d'abord l'apparence la plus bénigne.

On a parlé d'expectation armée. Je considère encore cette attitude comme une faute, et cela pour plusieurs raisons. D'abord, dans la généralité des cas, la distinction entre les néoplasmes bénins et malins est impossible. La tumeur, petite ou grosse, qu'on a diagnostiquée, sentie, vue au cystoscope, peut bien être bénigne, mais, dans la moitié des cas, au moins, sera de nature maligne, et attendre serait la laisser prendre de l'extension et envahir plus profondément la paroi vésicale. De plus, durant l'expectation armée, il sera indispensable de suivre, par des explorations répétées, les progrès de la tumeur. Or, les procédés qui permettent de suivre localement ces progrès (sondages, cystoscopie, etc.), sont précisément ceux qui risquent le plus d'aggraver les symptômes, de provoquer l'infection de la vessie. Ainsi, en admettant que vous ayez pu suivre l'accroissement de la tumeur, vous êtes exposé, lors de l'intervention, à vous trouver en présence d'une vessie infectée et d'une néoplasie plus avancée dans son évolution anatomo-pathologique.

Mais supposons que, durant l'observation armée, le néoplasme ne grossisse ni ne s'étende en surface. S'il s'agit d'une tumeur épithéliomateuse, que se passera-t-il? Ne pourra-t-elle pas donner lieu à l'infiltration larvée, si bien mise en évidence par M. Guyon? Or cette infiltration, non visible au cystoscope, difficilement appréciable par l'exploration bi-manuelle, pourra nécessiter ultérieurement de grands délabrements opératoires, ou même forcer le chirurgien à se contenter d'une opération palliative, alors que primitivement il était possible d'obtenir une extirpation radicale.

Si, au contraire, nous sommes en présence d'une tumeur *bénigne,* bien et dûment diagnostiquée, est-il plus raisonnable de laisser le malade sous une observation rigoureuse, même en admettant que la néoplasie est bien tolérée par l'organe? Je répondrai encore par la négative. D'abord parce que de nombreux faits rapportés ont mis hors de doute la possibilité d'une transformation épithéliomateuse des tumeurs en apparence ou histologiquement les plus bénignes. Ensuite parce que les néoplasmes bénins peuvent aussi facilement que les autres s'aggraver, nous l'avons vu, de complications redoutables, qui modifient très désavantageusement les conditions opératoires. S'il était possible de prédire avec certitude que telle tumeur marchera lentement, qu'elle est à l'abri desdites complications, on pourrait *peut-être* se contenter de l'expectation. Mais j'ai insisté sur ce fait que la tumeur de la vessie, quelle qu'elle soit, est entourée d'imprévu, et à cet égard, peu importe sa structure histologique; elle est *cliniquement toujours maligne.*

Ainsi donc, pas plus pour le néoplasme bénin que pour le néoplasme malin, l'expectation ne doit être une ligne de conduite thérapeutique. Intervenir le plus tôt possible, tâcher de surprendre la tumeur à son début, en l'absence d'infection vésicale ou de toute autre complication, profiter de l'intégrité du rein, du bon état général du malade, telles sont, il me semble, les conditions désirables pour conduire à bonne fin le traitement opératoire. S'il s'agit d'un néoplasme bénin, tant mieux; la guérison définitive sera assez probable. Si l'on a

affaire à une tumeur maligne, un succès durable est encore possible, lorsque l'état des parois vésicales permet une extirpation radicale; sinon, il reste encore la ressource d'une opération palliative, laquelle a donné jusqu'ici de bons résultats et procuré parfois de longues survies.

A tous les arguments en faveur de l'intervention hâtive, tirés des conditions du néoplasme ou des complications qui peuvent survenir, il faut ajouter cette considération, jusqu'ici négligée par les auteurs, que l'opération est d'autant plus simple et bénigne qu'on y procède à une époque plus rapprochée du début de la maladie. Je ne fais pas allusion ici à l'accroissement de volume de la tumeur, ni à l'envahissement plus étendu des parois, ni au développement possible dans la vessie de tumeurs secondaires, ni enfin aux complications locales ou à l'aggravation de l'état général du malade. Je parle de l'acte opératoire considéré en lui-même.

Il est à peine besoin de faire remarquer que les mêmes considérations s'appliquent aux récidives, pour lesquelles M. Guyon dans une de ses cliniques (*Bull. Méd.* 22 avril 1891) a formellement préconisé l'opération.

Conditions de l'intervention opératoire. — La discussion précédente était nécessaire pour justifier d'une manière générale ma manière de voir au sujet de l'intervention immédiate. Dans ce qui va suivre, je me propose de fixer la ligne de conduite commandée par certaines catégories de tumeurs vésicales, et de déterminer quel acte opératoire peut convenir dans chaque cas particulier. J'examinerai successivement : A. les *Conditions cliniques;* B. les *Conditions anatomiques.*

A. Conditions cliniques. — Elles peuvent être favorables ou défavorables à l'acte opératoire.

Elles sont *favorables,* notamment, lorsque nulle complication n'est encore intervenue, que les urines sont claires ou tout au moins non purulentes, et ne donnent que très peu ou point de dépôt de phosphate, que le néoplasme évolue sans douleur, que les mictions à peine augmentées en nombre ne sont pas

douloureuses, que l'hémorrhagie, quand elle existe, est peu abondante et n'a pas encore donné lieu à des coagulations, partant point de rétention d'urine ou, si elle s'est produite, elle a été modérée et passagère; favorables encore lorsque les reins ne présentent rien de particulier, qu'ils ne sont ni douloureux ni augmentés de volume, que les pertes de sang par les mictions sont facilement réparées, que l'état général du malade est relativement bon, etc. Dans ces circonstances, l'opération préliminaire et les manœuvres opératoires intra-vésicales seront simples et certainement suivies d'un résultat immédiat excellent. Si les conditions anatomiques se prêtent à une extirpation radicale, celle-ci a toutes les chances pour aboutir à un succès définitif ou tout au moins longtemps durable; si ces mêmes conditions anatomiques sont moins avantageuses, l'opération radicale peut encore fournir une longue survie. Dans les cas tout à fait anatomiquement défavorables, l'opération, tentée dans le but d'une cure radicale mais restée palliative par la force des choses, sera encore suivie d'un heureux résultat. Cependant les faits de cette troisième catégorie sont ceux pour lesquels la temporisation est permise jusqu'à l'éclosion de complications graves ou l'exagération des symptômes ordinaires. J'y reviendrai plus loin. En somme, dans tous les cas cliniquement favorables l'intervention a de bons effets. On en tiendra compte au point de vue du pronostic opératoire.

Les conditions cliniques *défavorables* commandent une intervention encore plus hâtive, même avec un diagnostic insuffisant au point de vue des particularités anatomiques de la néoplasie. Dans ces cas, en effet, on ne doit viser qu'une chose, parer à la menace que crée l'exaspération d'un symptôme ou le développement d'une complication. L'*hématurie,* lorsqu'elle s'aggrave par la répétition des crises ou par l'abondance et la durée de l'écoulement sanguin, est une indication impérieuse d'intervenir. Seule, en effet, l'ouverture de la vessie réussit sûrement à mettre un terme à l'hémorrhagie, même sans opération directement dirigée sur la tumeur, et cela par le simple effet du repos que la cystotomie procure à la vessie et au col vésical, en supprimant l'acte de la miction. Je dis que

l'intervention est impérieusement indiquée dans ces circonstances, car il importe d'éviter l'éclosion des accidents secondaires directement liés à l'hématurie grave, telle que la rétention d'urine par formation de caillots, et l'anurie qu'on observe dans certains cas. D'autre part, des hémorrhagies violentes ou répétées conduisent à la cachectisation rapide du malade. Et si, malheureusement, ces accidents secondaires, cette cachexie existent déjà, loin de contre-indiquer l'intervention, ils fournissent de nouveaux arguments en sa faveur. L'anémie la plus avancée ne doit pas arrêter le chirurgien, à preuve ce fait rapporté par M. Albarran, où tout avait été préparé pour faire la transfusion post-opératoire chez un vieillard qui fut opéré *in extremis,* et avec succès cependant, d'une tumeur maligne de la vessie. On peut dire qu'en pareille circonstance le malade est redevable de la vie à son opérateur.

La *douleur* et la *cystite,* avec leur cortège symptomatique alarmant, réclament encore une intervention rapide. Enfin, de toutes les complications des néoplasmes vésicaux que nous avons étudiées, *il n'en est pas une seule qui ne constitue une indication d'opérer.* Les accidents infectieux d'origine urinaire sont dans le même cas, que la résorption septique ait lieu dans la vessie ou dans le rein. En un mot, tout ce qui entrave l'élimination de l'urine, vésicale ou rénale, et des produits infectieux qui s'y élaborent, doit être combattu par la cystotomie et, de préférence, par la taille médiane à la manière de M. Guyon, procédé simple, rapide et réduisant le trauma et ses suites au minimum.

Je dois faire observer toutefois que les chances de réussite, en présence d'une des diverses formes d'infection urineuse, diminuent considérablement, et cela d'autant plus que l'empoisonnement urineux est plus avancé. Dans le rétrécissement de l'urèthre, les recherches cliniques de M. Guyon appuyées par un grand nombre d'observations, nous ont appris que le meilleur moyen d'arrêter l'infection urineuse était précisément l'uréthrotomie, laquelle a pour effet immédiat de supprimer l'obstacle qui s'oppose à l'élimination des produits infectieux. Il se passe quelque chose d'analogue dans les tumeurs de la

vessie. L'obstacle est ici représenté par le néoplasme dont les anfractuosités retiennent les produits septiques et favorisent leur élaboration, néoplasme dont la présence a pour effet de gêner plus ou moins l'évacuation de l'urine, ou même son arrivée dans la vessie. Si les probabilités de guérir vont en diminuant avec la prolongation de l'empoisonnement, raison de plus pour intervenir le plus vite possible, dès qu'il apparaît, quand on le peut, ou à un moment quelconque de sa durée, aussitôt qu'on le reconnaît. C'est, on peut le dire, la seule chance de sauver le malade d'une mort certaine et à bref délai.

En définitive, en dehors des contre-indications que j'étudie plus loin, l'opération hâtive est indiquée en principe, aussi bien dans les cas défavorables que favorables, leur marche clinique ne servant désormais qu'à fournir des éléments de pronostic pour l'acte opératoire et les suites de l'intervention.

B. Conditions anatomiques. — Des conditions de siège, de volume, de conformation, etc., de la tumeur, appréciées d'abord par l'exploration, puis exactement reconnues à l'ouverture de la vessie, dépend le choix de l'opération à diriger contre cette tumeur elle-même, et, à vrai dire, quelque bien établi que soit le diagnostic clinique, la cystotomie seule permettra de prendre définitivement un parti. Cette considération suffirait au besoin pour nous faire préférer à toute autre opération préliminaire, la taille hypogastrique.

J'ai décrit en détail les opérations qui, la vessie ouverte, s'adressent directement aux néoplasmes. Je résume brièvement (en schematisant un peu) les conditions sur lesquels doit se régler l'intervention.

1° *Éradication complète.* — Tumeurs uniques, ou multiples mais petites ; villosités isolées ; néoplasmes sessiles, mais dont la base permet l'étirement de la muqueuse vésicale ou des couches sous-jacentes ; néoplasmes très adhérents mais relativement petits, avec peu d'infiltration péri-basilaire, aucune infiltration en d'autres points de la vessie, et pour lesquels par

conséquent la résection du dedans au dehors est possible. L'éradication complète aura d'autant plus de chances de succès définitif que le pédicule sera plus petit et que le nombre des tumeurs sera moins grand.

2° *Destruction du néoplasme.* — Il est possible que des tumeurs relevant de ce traitement opératoire aient échappé aux divers moyens d'exploration (la cystoscopie à part) et surtout à l'examen bi-manuel. Mais, généralement, il s'agira de tumeurs ayant fourni des sensations positives à l'exploration. Plus le toucher rectal combiné à la palpation abdominale les aura fait aisément reconnaître, plus leur destruction complète présentera de difficulté.

A l'ouverture de la vessie, on se trouvera en présence de néoplasmes uniques ou multiples, mais relativement volumineux, avec ou sans infiltration apparente des parois vésicales. Plus souvent que ceux qui précèdent, ces néoplasmes auront atteint primitivement, ou envahi par propagation, l'orifice des uretères ou le col vésical.

3° *Opération palliative.* — Grosses tumeurs facilement senties par le toucher et le palper; elles fournissent, suivant l'expression de M. Guyon, des sensations riches ; elles infiltrent largement la paroi vésicale. Elle gênent dans leur manœuvre les instruments explorateurs introduits par l'urèthre ; parfois remplissent toute la vessie et peuvent même, chez la femme ou la fillette, apparaître à l'orifice externe de l'urèthre. Dans d'autres cas, il s'agira d'une infiltration diffuse des parois vésisales qui sont épaissies, bosselées, irrégulières, parfois même comme cartilagineuses, soit dans une portion assez étendue de la surface vésicale, soit même dans sa totalité. A l'ouverture de la vessie, les sensations données par l'exploration se trouveront confirmées par l'inspection directe et le toucher intra-vésical, ou bien au contraire on reconnaîtra qu'en réalité les lésions sont bien plus graves de ce que l'examen instrumental avait fait présumer.

Telles sont les indications fournies par l'état anatomo-pathologique de la vessie, indications toujours plus précises après la cystotomie. L'examen direct des lésions anatomiques peut commander une modification de l'acte opératoire conçu d'après la simple exploration, et il est bon de s'en souvenir au moment de porter le pronostic définitif de la guérison. Quant aux symptômes fonctionnels, ils ne peuvent nous procurer aucune indication relativement au mode d'ablation du néoplasme et ne doivent pas entrer ici en discussion.

B. — CONTRE-INDICATIONS DE L'INTERVENTION

Il existe un certain nombre de conditions anatomiques et cliniques qui peuvent contre-indiquer définitivement, ou simplement faire ajourner l'intervention.

Au point de vue de l'âge, l'extrême vieillesse et le très jeune âge, avant cinq ans, sembleraient conseiller la non-intervention. Les observations montrent en effet qu'aux deux extrêmes de la vie, les néoplasmes sont toujours de nature maligne et récidivent presque à coup sûr. D'autre part, les conditions opératoires sont telles que la mort, dans ces cas, est fréquente après l'intervention. Et cependant, malgré les statistiques, malgré la récidive, malgré la gravité de l'acte opératoire, je ne pense pas qu'on doive refuser au malade cette ressource unique de guérison. Mais si, chez l'enfant, on peut tenter, lorsqu'elle est possible, une opération radicale, chez le vieillard, pour peu que l'extirpation du néoplasme offre des difficultés, il faudra réduire le traumatisme au minimum et même ne faire la cystotomie que lorsqu'elle est absolument commandée par les symptômes cliniques. En 1891, j'ai opéré un vieillard, qui a survécu vingt mois en conservant la large fistule vésicale, par laquelle j'avais détourné le cours des urines.

L'existence de ganglions dégénérés, iliaques ou inguinaux, la généralisation cancéreuse sont encore des contre-indications à l'intervention radicale. Il ne s'agit plus alors de guérir; comme dans le cas précédent, on se guidera *sur les symptômes ou les complications* pour procéder à une cystotomie palliative.

On se conduira de même dans les cas de tumeurs vésicales énormes, dépassant de beaucoup le pubis, et aussi dans les néoplasies infiltrant la totalité de la vessie, toutes les fois que l'état général du malade ne permettra pas une opération grave, telle que la résection de l'organe.

L'existence d'une fistule faisant communiquer la vessie avec une cavité voisine ou simplement des adhérences contractées par le néoplasme sont autant de conditions de non-intervention, car alors l'intervention reste inefficace, le mal ayant dépassé la vessie.

J'ai dit plus haut que les lésions rénales et l'infection urineuse ne constituaient pas des contre-indications, bien au contraire. Cependant, lorsqu'on se trouve en présence d'une pyélo-néphrite double, avec phénomènes généraux intenses, ou lorsque des symptômes d'empoisonnement urineux déjà anciens viennent à prendre une marche aiguë, ou enfin lorsque ces mêmes symptômes éclatent avec une extrême violence, il est pour le moins prudent de s'abstenir de toucher au néoplasme. Toute intervention un peu grave peut, dans ces circonstances, déterminer la mort. Même alors, on ne renoncera pas à l'espoir d'intervenir utilement, mais on attendra pour le faire avec quelques chances de succès, qu'il se produise un moment d'accalmie, qu'on se soit rendu maître de l'infection par un traitement approprié. Je possède une vingtaine d'observations d'accidents urineux supprimés par l'emploi du salycilate de soude — que j'ai employé, je crois, le premier à cet effet, en 1886 — à la dose de 50 centigr. par jour, rapidement élevée jusqu'à 2 grammes. A ces doses, malgré les lésions rénales, il est toléré et agit à la façon d'un antiseptique. On pourra donc essayer ce traitement pour prévenir de pareils accidents.

Quant à l'hématurie, elle ne constitue en aucune manière une condition d'ajournement de l'intervention. Il vaut beaucoup mieux opérer en pleine hémorrhagie vésicale qu'attendre sa disparition. D'abord rien ne permet d'espérer une accalmie prochaine, et d'autre part la temporisation ne fait que laisser s'aggraver l'état général du malade.

J'ai dit encore que l'anémie très prononcée, même la cachexie hématurique, ne sont pas des contre-indications absolues ; cependant, je crois qu'il serait prudent, dans ces conditions, si l'on était pressé par des symptômes alarmants ou des complications, *d'intervenir en deux temps :* ouvrir d'abord la vessie pour commencer la suppression des symptômes fonctionnels, et laisser à l'organisme le temps de se réparer pour intervenir ultérieurement s'il y a lieu. Il serait indiqué ici d'endormir le malade, non avec le chloroforme qui déprime, mais avec l'éther, qui est plutôt un excitant.

Les conditions anatomiques et cliniques que je viens de passer en revue auraient paru constituer des contre-indications absolues à toute intervention, même palliative, il y a une dizaine d'années. Actuellement, la plupart d'entre elles, ne fournissent que des indications d'*ajournement* de l'opération. On a vu que si la temporisation est permise dans quelques cas, c'est à la condition de se tenir prêt à intervenir aussitôt que cette conduite est impérieusement commandée, ou même simplement rendue possible par les circonstances. C'est en luttant de la sorte contre l'aggravation clinique de l'affection qu'on a le plus de chances de prolonger l'existence du malade ou de lui épargner, en tous cas, jusqu'à la mort des accidents douloureux.

Je résume, en manière de conclusions, tout ce qui vient d'être dit sur les indications et contre-indications opératoires :

1° Quelle que soit la nature de la néoplasie vésicale, il faut intervenir de très bonne heure, sans attendre le retour des symptômes disparus, l'aggravation de ceux qui existent ou l'apparition des complications.

2° En intervenant le plus tôt possible, on a la presque certitude de n'avoir à faire qu'une opération *économique,* mais qui sera pourtant *radicale.*

3° Lorsque l'éradication complète du néoplasme n'est pas praticable, il faut procéder à sa destruction poussée le plus loin possible.

4° Si — la clinique ayant conduit à l'ouverture de la vessie — les conditions anatomiques sont telles que la destruction même est impossible, par une opération palliative, on cherchera à mettre le malade à l'abri des complications de la cachexie hématurique.

5° *L'expectation armée* est permise pour les tumeurs énormes, où lorsque la vessie est infiltrée dans toute son étendue, lorsqu'il y a propagation aux ganglions iliaques ou inguinaux, à des organes voisins, lorsqu'il y a généralisation.

6° Mais quelles que soient les conditions anatomiques, il faut toujours intervenir lorsque le malade est menacé par des symptômes alarmants ou par l'existence de complications.

TRAITEMENT CURATIF

Quelle que soit la décision prise au sujet du mode d'intervention, il est nécessaire, pour aborder la vessie et le néoplasme qu'elle contient, de pratiquer une *opération préliminaire,* conduisant sur eux par un chemin artificiellement créé, ou par une voie naturelle plus ou moins élargie. Ceci me conduit à décrire successivement les tailles préliminaires, l'intervention par les voies naturelles, et les opérations dirigées contre le néoplasme.

Je passerai d'abord en revue les divers procédés pour atteindre les tumeurs de la vessie. Sans tenir compte de leurs indications, j'exposerai en détail comment chacun d'eux doit être conduit depuis l'incision cutanée jusqu'à l'ouverture du réservoir uri-

naire. Je décrirai à la suite le *pansement* de la taille sus-pubienne, comprenant la suture partielle de la vessie, son drainage et les soins consécutifs.

Après la description des procédés de cystotomie, j'aborderai celle des opérations sur le néoplasme. Je discuterai enfin la valeur respective de tous ces procédés opératoires, pour l'extirpation de la tumeur comme pour la taille, et montrerai, pour conclure, les indications spéciales qu'ils peuvent présenter.

Cette division du sujet me semble préférable au point de vue de la clarté et plus propre à guider le praticien à la veille d'une opération.

OPÉRATION PRÉLIMINAIRE

Je considérerai successivement l'opération chez l'homme, chez la femme, et, dans les deux sexes, à l'aide des endoscopes opérateurs.

I

TAILLES CHEZ L'HOMME

Elles peuvent être classées de la façon suivante :

1° Procédés intéressant seulement les parties molles, soit au-dessus, soit au-dessous du pubis.

2° Procédés qui s'attaquent en même temps à l'os pubis.

La première catégorie comprend la taille haute, verticale (Guyon), ou transversale (Trendelenburg), et la taille sous-pubienne (Koch, Langenbuch).

Dans la seconde rentrent les procédés ostéotomiques d'Helferich, de Nichams, de Bramann, de Clado, et enfin la symphyséotomie.

1° Procédés intéressant seulement le sparties molles :

A. — CYSTOTOMIE SUS-PUBIENNE .

(Synonymie : *Sectio alta, taille haute, taille hypogastrique, taille sus-pubienne.*)

a. Taille verticale (*Méthode de Guyon*). — La description de la cystotomie telle qu'elle est pratiquée par l'École de Necker, comporte quatre parties :

1° Traitement pré-opératoire ;
2° Préliminaires de l'opération ;
3° Manuel opératoire ;
4° Pansement.

Élève moi-même de l'École de Necker, j'adopte pleinement cette méthode, avec quelques petites modifications qui me sont personnelles et dont je parlerai au courant de ma description.

On m'excusera d'insister longuement sur le traitement préo-pératoire, sur les préliminaires et le pansement de la taille hypogastrique, les données que je développe étant applicables, avec quelques modifications, à tous les procédés de taille.

1° *Le traitement pré-opératoire* comprend l'antisepsie préalable des voies urinaires et divers soins généraux à donner au malade pour le préparer à l'opération.

Si la chose est possible, si quelque symptôme fonctionnel ne commande pas une intervention hâtive, il est bon de soumettre, pendant quelques jours, le patient à l'usage du salol,

du borate de soude ou de toute autre substance antiseptique susceptible de s'éliminer par les reins. Il faut au contraire s'abstenir de pratiquer l'antisepsie vésicale directe, quelque indiquée qu'elle paraisse, de peur de provoquer soit la réapparition d'une hématurie suspendue, soit même l'infection d'une vessie qui n'offrait jusqu'alors aucun phénomène de cystite. L'antisepsie de la vessie peut se faire au moment même de l'opération et elle me paraît amplement suffisante.

La veille de l'opération, la région sus-pubienne sera complètement rasée et le malade prendra un bain savonneux. Au sortir du bain on recouvrira la région hypogastrique avec un pansement antiseptique, lequel restera en place jusqu'au lendemain. La veille encore, le malade sera purgé, — comme à l'ordinaire pour toute opération — et le lendemain matin, ou même sous le sommeil chloroformique, on procédera à un large lavage du rectum avec de l'eau boriquée forte. Je préfère ce lavage, tel qu'il est pratiqué par les gynécologistes, au classique lavement qui ne vide souvent le rectum que d'une façon incomplète, et expose les assistants à de fâcheux inconvénients au moment de la chloroformisation.

Instruments, lit d'opération. — La cystotomie nécessite l'emploi d'un certain nombre d'instruments d'un usage général : bistouris, ciseaux, pinces, écarteurs, aiguilles, etc., plus quelques instruments spéciaux, à savoir :

La *sonde* destinée à injecter du liquide dans la vessie, sonde qui doit être suffisamment grosse et *munie d'un robinet;* à défaut d'un robinet, un solide fausset pourrait suffire.

Un *lien élastique,* un tube de caoutchouc ou simplement une sonde de Nélaton bien souple et susceptible, une fois enroulée au bout de la verge et maintenue par une pince, de produire une compression suffisante pour s'opposer à *issue par l'urèthre* du liquide intra-vésical.

Le *Ballon de Petersen.*

Quant aux instruments spéciaux destinés à l'ablation de la tumeur elle-même, leur description trouvera place après celle des procédés opératoires.

Un *lit d'opération* ordinaire, étroit et long, garni d'un matelas dur, peut parfaitement suffire pour l'opération de la taille haute. On y joindra des coussins assez résistants qui serviront à élever le siège du patient.

Trendelenburg a pratiquement démontré que la situation déclive de la tête n'était nullement préjudiciable pendant la

Fig. 75.

TUBE SIPHON DE GUYON



Fig. 76.

BALLON DE PETERSEN

chloroformisation. Loin de provoquer des accidents, cette position facilite la circulation cérébrale, particulièrement chez les malades anémiques, ou anémiés à la suite de pertes sanguines, et s'oppose jusqu'à un certain point à la syncope chloroformique par ischémie bulbaire.

Pour la taille comme pour les autres opérations, Trendelenburg se sert d'une table spéciale, supportée en son centre

de gravité, et pouvant basculer autour de ce point, de manière à prendre une position aussi inclinée que le commandent les circonstances.

M. Mathieu, de son côté, a imaginé un mécanisme permet-

Fig. 77.

TABLE CHIRURGICALE ASEPTIQUE (*Mathieu.*)

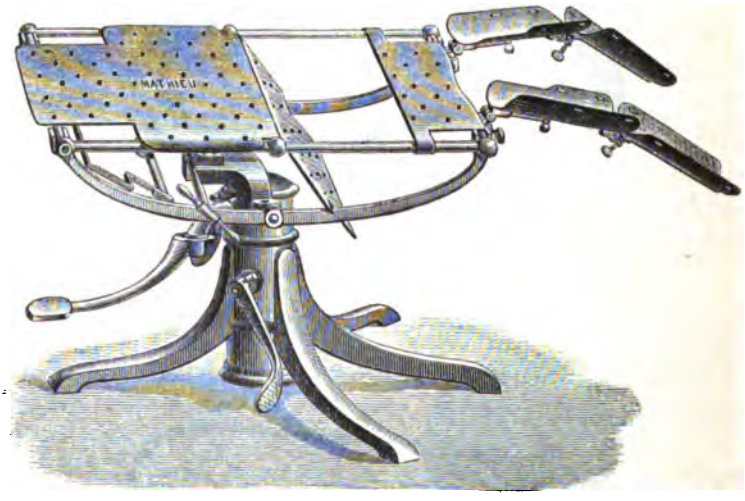

Position horizontale. — Valve fessière abaissée.

tant à la table de prendre une situation telle que, le thorax et la tête du malade restant dans la position horizontale, le bassin peut être élevé aussi haut que le chirurgien le désire.

Mon maître, M. Duplay, a encore simplifié toutes ces tables coûteuses, et, pour faire perdre au malade la position inclinée, il a fait construire un double plan incliné, à crémaillère.

Le dispositif en est tel que l'inversion du malade peut être obtenue suivant le degré voulu (Fig. 80, p. 504).

Tous ces appareils sont utiles, mais on peut y suppléer à

Fig. 78.

TABLE CHIRURGICALE ASEPTIQUE (*Mathieu.*)

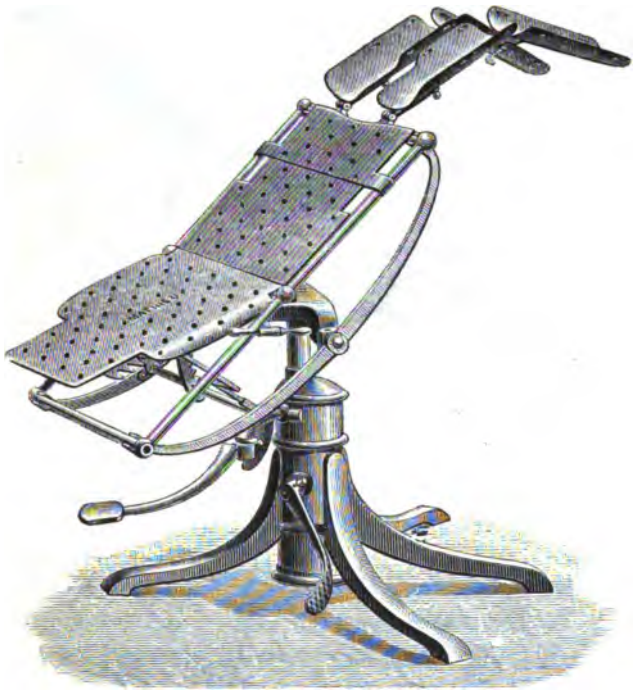

Position inclinée.

l'aide de coussins empilés et convenablement disposés sous le bassin et les cuisses du malade, ou même une chaise renversée sur laquelle on couche le malade, la tête en bas et les jambes fléchies sur la barre transversale postérieure.

La position donnée au malade par Trendelenburg offre dans la taille sus-pubienne un avantage considérable. Grâce à la déclivité du corps, les viscères abdominaux tendent à

Fig. 79.

TABLE CHIRURGICALE ASEPTIQUE (*Mathieu.*)

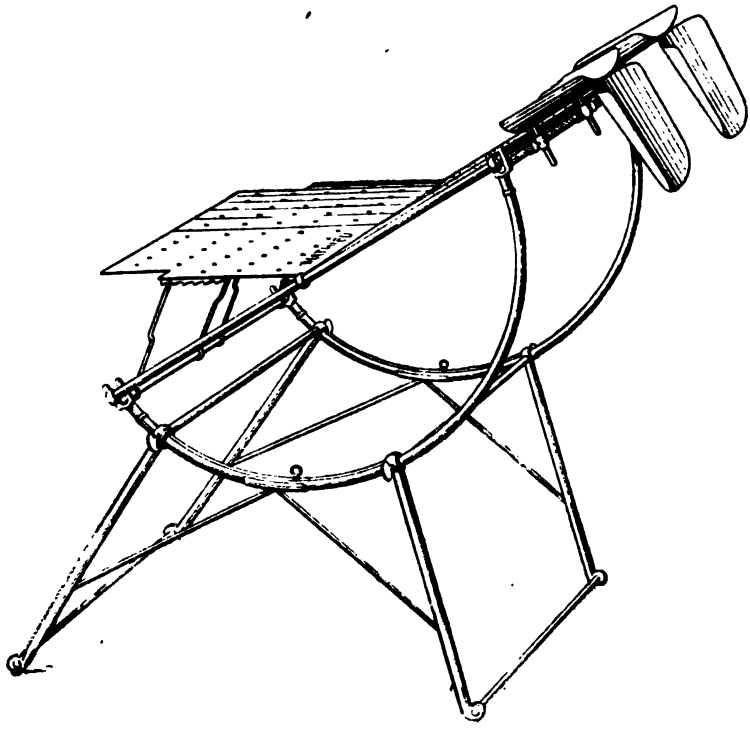

Position Morand-Trendelenburg.

s'éloigner de la région hypogastrique et la vessie elle-même les accompagne dans leur descente vers le thorax, sous l'action de la pesanteur. Il en résulte qu'elle se détache de la région pubienne et devient accessible sur une plus grande étendue. Ce n'est pas tout : le cul-de-sac péritonéal suit naturellement

le sommet de la vessie, et l'espace celluleux qui le sépare du pubis augmente sensiblement. De là une diminution des chances de blesser le péritoine. Les recherches d'Eigenbrodt ont démontré que, dans la position de Trendelenburg, la vessie, même à l'état de vacuité, n'était pas recouverte par le cul-de-sac péritonéal. C'est là un avantage incontestable dont il est bon de profiter particulièrement chez les sujets gras, ou en cas de tumeurs insérées sur le col vésical.

Quelle que soit la position donnée au malade pendant l'opération, on aura eu soin au préalable de bien garnir le matelas avec une toile imperméable, et d'assurer un bon *drainage du lit* même, de manière à conduire rapidement jusqu'au seau récepteur les liquides provenant, par exemple, des grands lavages vésicaux, nécessités, dans certains cas, au moment de l'opération.

2° *Préliminaires immédiats de la taille. Lavage de la vessie. Distension du rectum. Injection vésicale.* — Les préliminaires immédiats de l'opération, auxquels il sera procédé soit avant, soit pendant la chloroformisation, consistent : d'abord, dans un lavage antiseptique de la région opératoire, à l'eau phéniquée forte ou bien avec le sublimé à 1 000 ; puis, dans un lavage de la cavité vésicale au moyen d'eau boriquée saturée 5 °/₀ ou de sublimé à 1/3 000 ; enfin, dans la distension du rectum et de la vessie.

On commencera par la *distension du rectum, en laissant en place le cathéter qui a servi au lavage de la vessie.* Le ballon de Petersen, dont on se sert pour distendre le rectum, est une poire en caoutchouc souple d'une capacité de 400 à 500 grammes, munie d'un tube d'une vingtaine de centimètres de long, portant un robinet à son extrémité. On enduit abondamment cette poire de vaseline, on la plisse dans le sens de la longueur pour l'introduire dans le rectum et on la pousse « jusqu'à ce que son ampoule cesse d'être visible à l'anus ». En négligeant cette précaution, on s'exposerait, au moment de la distension du ballon, à le voir ressortir à travers le sphincter anal. Il faut se garder pourtant de pousser le ballon plus haut

qu'il n'est nécessaire pour bien faire saillir la vessie. On procède ensuite à l'injection d'une quantité d'eau variable suivant la contenance du ballon choisi, c'est-à-dire de 300 à 350 grammes. Cette injection doit être faite lentement, de manière à ne pas déterminer une déchirure du rectum, comme cela a été observé. Hamilton (*New-York, Med. Journ.* 1891) remplace le ballon de Petersen par l'introduction dans le rectum du doigt d'un aide, qui repousse contre la paroi abdominale, la vessie préalablement distendue par l'injection de 3 ou 400 grammes d'eau.

Avant de pratiquer l'*injection vésicale,* on passera le lien élastique, tube ou sonde de caoutchouc souple, autour de la verge, un peu au-dessus du gland, de façon à serrer exactement les parois de l'urèthre contre le cathéter, et empêcher le liquide injecté de refluer et de sortir entre la muqueuse et l'instrument.

La quantité de liquide à introduire dans la vessie varie avec la capacité de ce réservoir, et en raison inverse du volume de la tumeur qu'il contient. Au chirurgien de juger quand la distension de la vessie est suffisante et de ne pas s'exposer à sa rupture par une injection exagérée, accident d'autant plus à craindre qu'il s'agit d'un organe plus ou moins modifié dans sa structure anatomique. Nous avons vu, en effet, qu'une vessie néoplasique pouvait présenter un amincissement pathologique partiel de ses parois. Une ulcération, ou même une péri-cystite suppurée, peuvent avoir réduit en certains points la résistance de l'organe. Ordinairement, on pourra juger par la vue et la percussion du degré de distension nécessaire à l'opération. Pour une main expérimentée, l'appréciation la plus exacte de cette distension est fournie par la manière même dont la vessie réagit contre l'injection, lentement poussée par la seringue. Une résistance devenant trop grande indique naturellement qu'il faut cesser l'injection. Si la résistance est faible dès le commencement de l'injection, il faut procéder avec encore plus de ménagements parce que la réaction contre l'injection ne se fera pas sentir, et l'on peut s'exposer à la rupture d'une vessie qui ne

résiste pas. — 150 à 200 grammes de liquide suffiront dans ce cas.

Il est difficile de mesurer la pression intérieure convenant dans les différents cas. Dittel a montré qu'une élévation de 1 mètre à 1m50 donnée au bock irrigateur, déterminait déjà sur la paroi de la vessie une tension notable (100 vesp. — 150 grammes par centimètre carré). Je préfère de beaucoup l'emploi de la seringue à celui de l'irrigateur, en raison de la sensation qu'elle transmet à la main de la résistance graduelle de la vessie. Helferich (*Deut. med. Wochenschr.*, 1891, n° 22) a proposé de remplacer le liquide injecté par de l'air stérilisé. D'ailleurs, en plaçant le malade dans la position de Trendelenburg, une distension moyenne de la paroi vésicale sera plus que suffisante; d'après Eigenbrodt, on pourrait même se passer, dans ces conditions, de toute injection. D'après Meek, Lawson Tait fait la cystotomie sur un simple conducteur introduit dans la vessie ; celle-ci est prise entre deux pièces et incisée au milieu. J'ajoute qu'il m'est arrivé plus d'une fois d'ouvrir la vessie sans ballon de Petersen et sans le secours de la distension intra-vésicale, et cela avec la plus grande facilité.

A propos de mon procédé de résection, j'insiste plus loin sur la nécessité d'opérer la vessie vide. Or, l'expérience cadavérique m'a appris que la taille longitudinale sus-pubienne peut parfaitement bénéficier de cette pratique. Voici comment on peut procéder. La vessie étant vide, le rectum non ballonné, on procède à la taille hypogastrique comme s'il s'agissait d'une laparotomie. Les muscles droits séparés avec les ciseaux ou le bistouri, sur la ligne médiane, et *largement écartés,* on aperçoit le péritoine et la couche graisseuse. On pousse alors doucement une injection dans la cavité vésicale, laquelle gonfle la vessie surtout en avant, là où les muscles droits écartés créent un défaut de résistance. La vessie repousse en haut le péritoine et le tissu graisseux pré-vésical, beaucoup mieux qu'elle ne le fait lorsque les parties molles intactes exercent sur elle une certaine compression. Sur le vivant j'ai procédé une seule fois de la sorte et m'en suis

très bien trouvé. La modification que je propose est une simplification qui réduit les manœuvres pré-opératoires, permet d'éviter les chances de rupture et fait gagner du temps.

3° *Opération.* — Pour la clarté de la description, je considérerai quatre temps à la taille sus-pubienne : 1° de la peau à l'aponévrose; 2° de l'aponévrose au péritoine; 3° du péritoine à la vessie; 4° ouverture de la vessie.

Fig. 80.

PLAN INCLINÉ DU PROFESSEUR DUPLAY

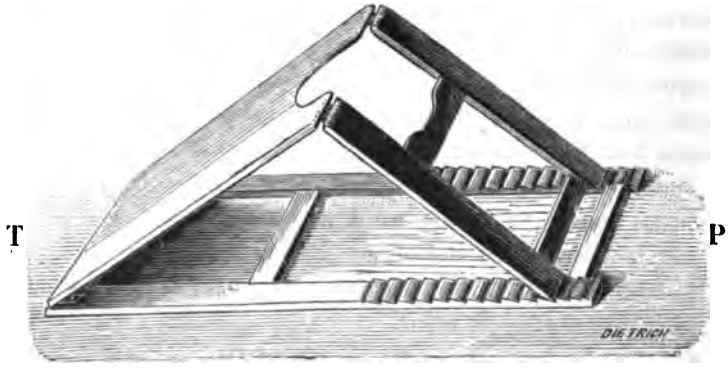

T. Partie du plan où reposent la tête et le dos de l'opéré. — P. Côté occupé par les jambes, attachées aux deux montants.

Le chirurgien se place à la droite du malade; un aide, indispensable, en face de lui.

A. *De la peau à l'aponévrose des muscles droits.* — Reconnaître le bord supérieur du pubis et son milieu. Reconnaître aussi la ligne médiane et par conséquent la ligne blanche; pour cela, réunir par la pensée l'ombilic (repère supérieur) au milieu de l'insertion de la verge (repère inférieur). Sur cette ligne médiane, après avoir tiré la peau longitudinalement avec la main gauche, il est possible de sentir avec la pulpe de l'index droit (en déplaçant la peau latéralement, à plusieurs

reprises) comme une corde tendue; c'est l'entrecroisement de la gaîne aponévrotique des droits, ou ligne blanche. Ces repères bien reconnus, on procède à l'incision.

Incision d'au moins 12 centimètres, sur la ligne médiane, partant du pubis, plutôt sur son bord supérieur qu'au dessus.

Fig. 81.

TAILLE HYPOGASTRIQUE VERTICALE (*Méthode de Guyon.*)

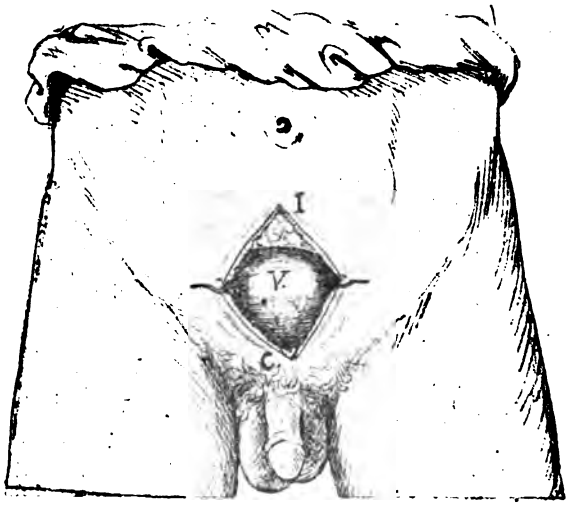

I, C. Incision médiane dépassant en haut la vessie de deux travers de doigt. — V. Vessie.
Deux crochets écartent de chaque côté les lèvres de l'incision cutanéo-musculaire pour démasquer complètement la vessie.

L'étendue de cette incision mérite de nous arrêter un instant. Suivant M. Guyon, elle doit avoir une longueur telle, qu'*elle dépasse de 3 ou 4 centimètres le contour supérieur du globe vésical,* distendu par l'injection; grâce à l'écartement de ses lèvres elle donne un jour énorme sur la vessie, et permet, après l'ouverture de l'organe, de manœuvrer aisément dans sa cavité. On comprend donc que l'incision suivant la ligne omphalo-

pubienne doit avoir une longueur en rapport avec la capacité de la vessie. On coupe la peau, puis le tissu cellulaire sous-cutané, complètement, depuis l'angle de l'incision cutanée jusqu'au pubis. Le tissu cellulaire sous-cutané est plus épais en bas, au-dessus de l'os; il faut s'y prendre à plusieurs reprises pour arriver nettement jusqu'à l'aponévrose. Sous cette couche, et coupée en même temps qu'elle, se trouve une toile celluleuse mince, représentant l'aponévrose d'enveloppe de l'abdomen. Le premier temps est terminé.

Particularités à noter : une ou deux veines sous-cutanées abdominales, un rameau artériel; pincer ces vaisseaux sans lier. Quelques minutes après, retirer les pinces; le saignement est arrêté.

B. *De l'aponévrose au péritoine.* — Écarter les lèvres de la plaie; reconnaître de nouveau la ligne médiane et inciser sur elle la gaîne des droits. Il est rare qu'on puisse couper l'entrecroisement même de la ligne blanche; très souvent, une des gaînes est ouverte par le bistouri. Il n'y a pas trop à s'en préoccuper. Dirigez le bistouri en dedans, du côté de la ligne blanche, et sectionnez de haut en bas les fibres musculaires, doucement, en procédant par reprises. Reportez-vous alors en bas, où le péritoine fait défaut et où la vessie se trouve masquée par la saillie du pubis, et, là, faites une incision longitudinale qui, en écartant les muscles pyramidaux et les droits de l'abdomen, vous permettra d'arriver sur la couche péritonéo-graisseuse. De bas en haut, tout en ouvrant les tissus à petits coups de bistouri, faire écarter les droits et leurs aponévroses antérieures. Cherchez à voir le fascia transversalis qui double la face postérieure de ces muscles, et déchirez-le avec la sonde cannelée, ou bien en *traînant* le tranchant du bistouri sur la ligne médiane. Si vous ne pouvez voir ce fascia, passez outre; c'est qu'il est trop celluleux. Nous verrons dans le temps suivant la façon dont il faut se comporter avec lui. Le deuxième temps est terminé. Placez des écarteurs et ouvrez largement, depuis l'extrémité inférieure de l'incision cutanée jusqu'à son extrémité supérieure. La plaie apparaît alors sous forme d'une

ellipse. A son extrémité inférieure on voit : le bord supérieur du pubis, une masse graisseuse sus-pubienne et pré-vésicale, laquelle s'étend en haut sous le feuillet pariétal du péritoine, en nappe plus ou moins épaisse. Ne cherchez pas à reconnaître le péritoine, ni son cul-de-sac, ce serait inutile, peut-être même nuisible.

Particularités : peu de saignement; quelquefois des veines ou des artérioles à pincer, non à lier, principalement à l'angle inférieur de la plaie. Blessure possible, quoique extrêmement rare, du péritoine. Son traitement est très simple : une fois le temps suivant exécuté, on place en haut, sur l'angle supérieur, un ou deux fils de suture. *Cette blessure est sans danger*, étant faite avant l'ouverture de la vessie, et toutes les précautions antiseptiques ayant été préalablement prises.

c. *Du péritoine à la vessie.* — L'index, recourbé en crochet, rase le bord supérieur du pubis, et vient accrocher le tissu graisseux en s'enfonçant jusqu'à la vessie. De bas en haut, la pulpe du doigt dirigée vers l'ombilic, et en suivant la face antérieure de la vessie, laquelle fait saillie comme un ballon distendu, on refoule alors la graisse sous-péritonéale, y compris le sac de la séreuse, jusqu'à l'angle supérieur de la plaie. Le troisième temps est terminé; il a été exécuté sans recourir au bistouri. La plaie, après l'exécution de ce temps, offre l'apparence suivante : à travers les veines de l'incision cutanée-musculaire on aperçoit le globe vésical, qui occupe de bas en haut la plus grande étendue du fond de la plaie. A partir des limites de ses contours supérieurs jusqu'à l'angle supérieur de la plaie cutanéo-musculaire, il existe un espace triangulaire rempli par du tissu cellulo-graisseux et par le cul-de sac péritonéal refoulé. La vessie est donc totalement démasquée par la face antérieure.

Aucune particularité à signaler. Deux fautes opératoires possibles : 1° la déchirure de la face antérieure de la vessie. Le fait s'est produit deux fois sous mes yeux. Il n'est pas grave, mais fort ennuyeux pour la recherche ultérieure de la vessie, en raison de son retrait subit et profond après sa

brusque évacuation. 2° Dans la manœuvre du refoulement, il est particulièrement recommandé de ne pas enfoncer le doigt derrière le pubis, mais plutôt au-dessus de lui, de peur de créer une cavité artificielle, immédiatement au-dessus de l'insertion des tendons de la vessie. Ce serait là un petit clapier prêt à recevoir l'urine.

D. *Ouverture de la vessie.* — Au fond de la plaie apparaît la face antérieure de la vessie distendue. On la reconnaît notamment à trois ou quatre veines volumineuses, gorgées de sang, qui la parcourent; quelquefois, c'est un véritable petit plexus. On peut encore distinguer les fibres musculaires longitudinalement disposées sur cette face. On la touche du doigt; elle est tendue, résistante, en raison du liquide qu'elle contient. Après avoir largement écarté les bords de la plaie, on arrose avec de l'eau phéniquée au 1/25°, ou, aussi bien, avec du sublimé à 1/1000°, le champ opératoire, que va bientôt baigner le liquide intra-vésical.

Cette antisepsie préalablement faite, on incise la vessie à sa partie supérieure et sur la ligne médiane, en y plongeant hardiment le bistouri. L'incision sera, d'abord, simplement suffisante pour livrer passage à l'index ; on l'agrandira plus tard, s'il y a lieu. Pour le moment, on ne cherche qu'à permettre l'opération; c'est une cystotomie, et non une taille. Dans ce temps opératoire rentre encore une manœuvre imaginée par M. Guyon, et qui facilite singulièrement l'opération ultérieure. L'index gauche est insinué dans la plaie vésicale avant que le bistouri n'en soit retiré, c'est-à-dire pendant que la vessie contient encore du liquide, ce qui aide beaucoup à l'introduction du doigt. Sortant alors le bistouri, et saisissant entre le pouce et l'index gauche successivement les deux bords de la plaie, on y passe un premier gros fil double, d'abord à droite, puis à gauche; les bouts sont confiés à un aide. La vessie se trouve, de la sorte, suspendue. Les premiers fils passés, on continue à inciser de haut en bas, et l'on en passe encore un ou deux de chaque côté, au besoin, davantage. La vessie se trouve donc suspendue par une série de fils disposés de chaque côté, dis-

position qui permet d'écarter largement la lèvre de la plaie et de voir toute l'étendue de la face interne de l'organe. Cette fois c'est une véritable taille.

M. Guyon a été conduit à procéder de la sorte par les con-

Fig. 82.

TAILLE VERTICALE (*Méthode de Guyon.*)

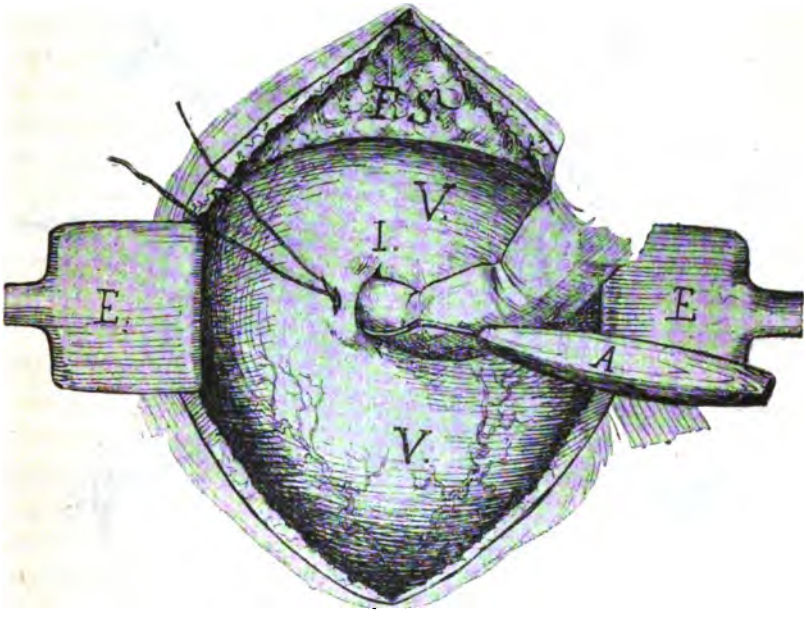

V, V. Globe vésical. — I. Petite incision pour le passage du doigt qui conduit le fil suspenseur à l'aide de l'aiguille A. — FS. Espace sus-vésical dans lequel est refoulé le tissu graisseux pré-vésical et le cul-de-sac péritonéal. — EE. Ecarteurs placés de chaque côté de l'incision cutanéo-musculaire.

sidérations suivantes : En incisant très haut le globe vésical, on a moins de chance d'avoir du sang, les vaisseaux étant peu importants en ce point. En suspendant la vessie et en incisant à mesure par le bas, *où se trouvent les vaisseaux,* on arrive à les pincer avec une grande facilité, et à prévenir toute effusion de sang. Les tractions exercées sur les fils par les

aides tendent à énucléer pour ainsi dire la vessie qu'on place de la sorte sous les yeux du chirurgien.

Fig. 83.

TAILLE HYPOGASTRIQUE VERTICALE (*Méthode de Guyon.*)

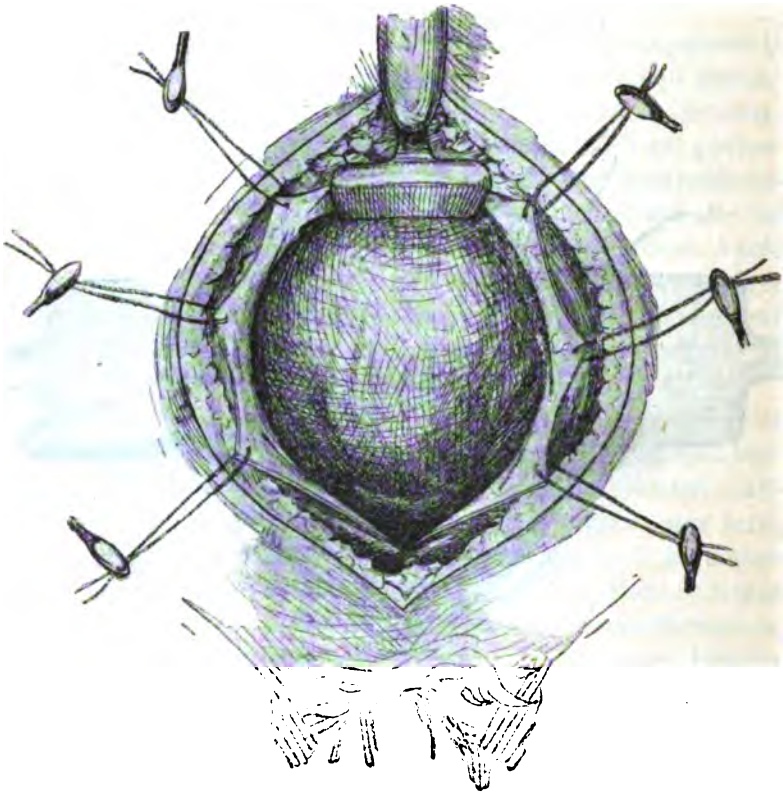

La vessie est ouverte largement, les fils suspenseurs, au nombre de six, écartent largement les lèvres de la plaie vésicale, un écarteur est placé à l'angle supérieur de la plaie et déprime le fond de la vessie. On peut voir aisément toute la cavité vésicale, et même le trigone et les orifices des uretères.

Le quatrième temps est terminé par l'introduction à l'angle supérieur de la plaie du spéculum de Bazy, ou de la valve de Legueu.

Particularités à noter : les grosses veines de la face antérieure sont sectionnées sans crainte ; le sang s'arrête dès que la vessie est vidée. Il peut arriver qu'une artériole vésicale donne ; il faut la pincer et s'en débarrasser immédiatement, en la liant au catgut. Enfin, ne pas s'inquiéter du flot de liquide qui jaillit de l'incision vésicale, et s'écarter d'avance, pour ne pas le recevoir au visage.

M. Guyon a coutume, après l'ouverture de la vessie, de faire parfois une incision complémentaire, sur laquelle j'attire particulièrement l'attention. Lorsqu'il est gêné par l'insuffisance de la plaie abdominale, il sectionne transversalement les attaches internes du muscle droit-pyramidal d'un côté ou des deux à la fois. On obtient ainsi une incision totale en L ou en ⊥, qui donne beaucoup de jour dans la vessie. Il ne faut pas trop prolonger l'incision horizontale en dehors, de manière à respecter les attaches externes des muscles droits. D'ailleurs, depuis 1856 environ, Bruns et Lotzbeck de Tubingen se sont communément servis de l'incision transversale, uni- ou bilatérale, dans le but d'agrandir le champ opératoire.

4° *Pansement.* — Le procédé de cystotomie que je viens de décrire constitue une véritable *méthode* opératoire, comprenant non seulement la manière d'arriver à la vessie, de l'ouvrir et de la suspendre, mais encore les soins consécutifs. Avec mon excellent ami le docteur Nourrie, j'ai exposé en détail, dans les *Annales des maladies des voies génito-urinaires* (1886), le drainage, la suture et le pansement de la taille haute. Je devrais donc, pour compléter la méthode de Guyon, décrire ici tout ce qui concerne ces différents points. J'ai préféré cependant, pour plus de clarté, reléguer cette description après les chapitres consacrés aux procédés opératoires et à la rescision de la vessie (V. *Drainage et suture de la vessie*).

B. Procédé de Trendelenburg. — *Taille sus-pubienne transversale.* Comme pour le procédé de Guyon, je décrirai quatre temps à cette opération : 1° De la peau aux muscles droits ;

2° Des muscles au tissu graisseux pré-vésical ; 3° De cette couche à la vessie ; 4° Incision de la vessie.

A. *De la peau aux muscles droits.* — L'incision abdominale est transversale ; elle est à une longueur de 4 centimètres ordinairement, et de 6 à 8 dans les cas de tumeurs très considérables (Eigenbrodt). Son milieu répond à la ligne médiane ; par rapport au pubis, elle doit être faite *immédiatement au-dessus de son bord supérieur*. On traverse les mêmes tissus que dans le procédé de Guyon ; la couche graisseuse sous-cutanée est ici relativement épaisse, il faut s'y reprendre à plus d'une fois pour la couper. On arrivera sur les droits en traînant à plusieurs reprises le bistouri au niveau de leurs insertions, de manière à les bien dégager.

Particularités : On sectionne fatalement de chaque côté une ou deux veinules sous-cutanées abdominales, parfois un gros rameau de l'artère tegumenteuse abdominale ; pincer sans lier Aux deux extrémités de l'incision, redoubler de précautions pour ne pas léser le cordon spermatique ni le canal inguinal. S'il est nécessaire d'agrandir l'incision, il faut la recourber en haut à ses deux extrémités, pour éviter ce canal et le cordon. L'incision prend ainsi la forme d'un croissant à concavité supérieure. On peut, du reste, lui donner, dès le début, cette forme qui procure plus de jour.

B. *Des muscles droits et pyramidaux à la graisse pré-vésicale.* — *Désinsérer* à petit coups de bistouri, et en ne se servant que de la pointe, la couche musculaire formée par le pyramidal et le droit de l'abdomen. Pour faciliter le travail du bistouri, on peut tendre les muscles avec la main gauche. Je dis à dessein *désinsérer* la couche musculaire, afin qu'on ne risque pas de blesser le péritoine en cas de situation normale de son cul-de-sac. Le tranchant du bistouri sera tourné du côté de l'os, et coupera les *fibres tendineuses,* sur le pubis même. Au reste, voici comment Eigenbrodt, qui a publié les cliniques du professeur de Bonn, s'exprime à ce sujet : « L'index gauche

appuie sur la paroi musculaire dénudée, de manière à tendre les deux droits. Le bistouri, adapté contre la paroi supérieure du bassin, décolle alors les insertions des droits, en rasant l'os sans léser les parties molles sous-jacentes. Il est ainsi impossible de léser le cul-de-sac péritonéal, même lorsque, par suite

Fig. 84.

TAILLE HYPOGASTRIQUE TRANSVERSALE

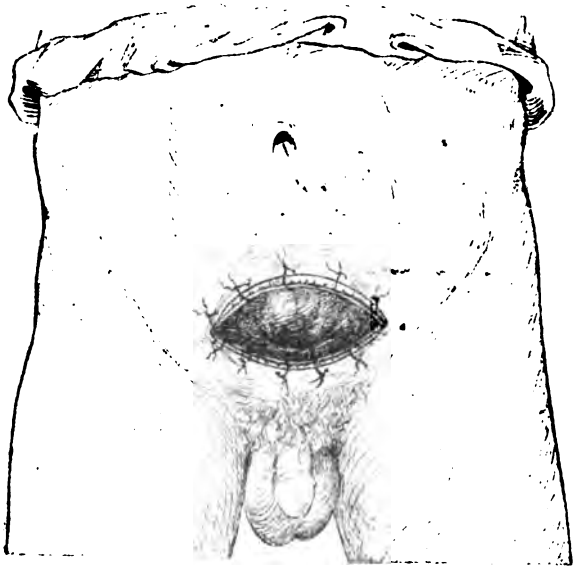

Procédé de Trendelenburg.

de conditions exceptionnelles, ce cul-de-sac se trouve fixé sur le bord de l'os. Procédant de cette manière, on détache aussi quelques fibres appartenant aux muscles pyramidaux (*Deutz Zeits. f. Cl. chir.* 1888, Bd. 28.)

c. *De la couche graisseuse à la vessie.* — La graisse pré-vésicale est refoulée de la même manière que dans le procédé de

Guyon. Je dis simplement la graisse pré-vésicale; en effet, on ne doit point rencontrer le péritoine dans ce procédé.

D. *Incision de la vessie.* — Elle est transversale comme celle de l'abdomen; elle doit être faite au-dessus de la symphyse pubienne, de manière à obtenir deux lambeaux suffisamment longs pour permettre à l'opérateur de les amener jusqu'à la *section cutanée et de les y suturer.* La *section* de la vessie se fait en un seul temps, en y plongeant le bistouri. Si l'organe est vide, il faut le saisir entre deux pinces et le sectionner au milieu (TRENDELENBURG).

On suture ensuite les parois de la vessie à la section cutanée de façon à maintenir l'ouverture vésicale béante, et manœuvrer à l'aise dans la cavité. L'opération sur le néoplasme une fois terminée, on défait la suture pour réduire l'organe sous les muscles de l'abdomen. Cette suture est donc *temporaire;* elle est faite avec du fil de soie. Elle correspond dans ce procédé à la suspension de la vessie imaginée par Guyon pour la taille longitudinale.

La bouche vésicale après la suture prend une forme sensiblement elliptique à grand diamètre transversal, ou bien affecte une forme circulaire grâce à la rétraction des muscles droits. J'ai répété ce procédé sur le cadavre, je l'ai appliqué sur le vivant, et (comme l'auteur le fait valoir) j'ai été étonné du jour qu'il donne dans la cavité vésicale. C'est ainsi que, sur un homme chargé d'embonpoint, j'ai pu, avec une extrême facilité, réséquer deux tumeurs situées sur la face postéro-latérale de la vessie. En s'aidant d'écarteurs, on arrive à explorer tous les recoins de l'organe, et même le col, sans qu'il soit absolument nécessaire de s'aider de l'éclairage électrique.

La difficulté que présente, après l'opération, la reconstitution de la paroi abdominale sectionnée, la faiblesse de la cicatrice exposant aux éventrations consécutives, ont conduit certains chirurgiens à modifier le procédé de Trendelenburg, Roser a proposé « de conserver à droite et à gauche quelques fibres des insertions des droits de l'abdomen, ce qui pourrait fournir un point d'appui à la cicatrisation, et pourrait aussi

empêcher la production d'une hernie abdominale. » Cela revient évidemment à rétrécir d'autant le champ opératoire et à faire perdre par suite au procédé une partie de ses avantages. Albarran nous apprend, d'autre part, que Witzel recommande de sectionner la couche musculaire un peu plus haut, à un travers de doigt au-dessus du pubis; la suture consécutive en devient plus facile. M. Albarran ajoute qu'il est bon de faire passer le fil obliquement, par rapport à la direction des fibres musculaires, de manière à prévenir la déchirure du muscle. Dans un cas où la suture fut ainsi pratiquée, il a pu éviter l'éventration.

Le même auteur est revenu sur cette question dernièrement (*Ann. des mal. des org. génito-urinaires,* 1893) et conseille de ne pas sectionner totalement la gaîne en dehors, de façon à permettre à la suture en bourse de maintenir les lambeaux musculaires bien rapprochés. Il rapporte quatre cas à l'appui de cette manière de procéder. Le conseil est bon, mais, de même que la modification proposée par Roser, il est inapplicable lorsqu'il s'agit d'avoir un grand jour dans la vessie; en pratiquant une taille transversale très étendue, ou est fatalement amené à sectionner la gaîne de part en part.

En répétant l'opération sur le cadavre, j'ai imaginé la modification suivante : arrivé au niveau de l'aponévrose, je sectionne transversalement le feuillet antérieur de la gaîne des droits à deux travers de doigt au-dessus de la symphyse; je le dissèque et le rabats de haut en bas. Je sectionne ensuite le muscle à un centimètre au-dessus de la symphyse, c'est-à-dire à 2 centimètres au-dessous de la section du feuillet aponévrotique. Une fois l'opération terminée, pour procéder à la reconstitution, je suture d'abord les muscles, puis l'aponévrose, et je capitonne par des points de suture le feuillet aponévrotique antérieur et le muscle sous-jacent. De cette manière, les sections aponévrotique et musculaire ne se correspondant plus, la suture doit tenir beaucoup plus solidement que lorsqu'on affronte à un même niveau les tissus sectionnés.

Dans l'opération sur le vivant, que j'ai mentionnée plus haut, les conditions étaient telles que j'ai dû laisser la vessie

ouverte. Le cas est rapporté plus loin à propos de la résection de la vessie.

Pansement. — Soins consécutifs. — Sur ce point la pratique de Trendelenburg comprend certaines particularités qui seront exposées plus loin (V. *Drainage et suture de la vessie*).

c. Procédé de Bardenheuer. — Cet auteur emploie pour certains cas spéciaux une taille transversale énorme, s'étendant d'un canal inguinal à l'autre, destiné à faciliter l'accès, non seulement sur la face antérieure de la vessie, mais aussi sur ses parties latérales. Il est aisé, dans ces conditions, de mobiliser la vessie de toutes parts et en pratiquer la résection partielle ou totale (Cystectomie). Cette pratique mérite à peine le nom de procédé, n'étant en somme que l'exagération de la taille de Trendelenburg.

B. — CYSTOTOMIE SOUS-PUBIENNE

Procédé de Koch. — Procédé de Langenbuch. — Ces deux procédés ne méritent pas ici une description spéciale. Ils ne sont, en effet, d'aucune utilité pour l'extirpation des tumeurs de la vessie. Peut-être offriraient-ils quelque avantage dans le cas où l'on voudrait pratiquer la *cystotomie* dans le but d'établir une fistule permanente. Tous deux consistent à se frayer un chemin au-dessous du pubis, soit sans toucher aux os (Langenbuch), soit après avoir réséqué le pubis jusqu'au trou obturateur (W. Koch). Or, pour cela, il faut détacher la verge de ses ligaments suspenseurs, renverser de haut en bas les corps caverneux, en respectant à peine leur insertion osseuse, séparer peut-être les communications veineuses du plexus de Santorini et de la verge, risquer de blesser ce même plexus, pour arriver enfin sur la face antérieure de la vessie,

à travers une sorte de tunnel. Non seulement, par cette voie, de notables dégâts sont inévitables, mais encore l'espace vésical sur lequel on peut opérer est fort restreint, et le cul-de-sac péritonéal, difficile à distinguer, peut aisément être entamé par mégarde, lorsque les manœuvres pratiquées remontent un peu haut.

2° Procédés intéressant le pubis.

A. Procédé d'Helferich. — On peut donner à ce procédé le nom de *Taille transpubienne*. Les recherches anatomiques de M. Tillaux ont établi que la face antérieure de la vessie est recouverte par les deux tiers supérieurs de la face postérieure de la symphyse pubienne. Cette symphyse correspond précisément à la portion cervicale de la vessie (*Trait d'anat. Topog.*, p. 415, 1891). Grâce à l'inclinaison presque horizontale du pubis, ainsi que le fait observer M. Heyndenreich, de Nancy, on peut enlever en hauteur près de la moitié d'un os, sans porter grande atteinte à la solidité du bassin. M. Helferich, en s'appuyant sur des recherches anatomiques analogues de Braune et de Fehleisen, s'est, le premier, attaqué à la symphyse pubienne, dans un cas de tuberculose du bassin (*XXVII*e *Congrès allemand de Chir.*, 1888). Il préconisa plus tard l'application de son procédé à l'extirpation des tumeurs de la vessie (*Arch. f. kl. Chir.*, t. XXXVII, p. 625).

Dans le procédé d'Helferich, tel qu'il va être décrit, il s'agit d'une résection définitive. Bien que l'opération ait été quelque peu modifiée pur d'autres chirurgiens, soit au point de vue de l'étendue du fragment à réséquer, soit au point de vue de sa conservation (résection temporaire), il convient de lui conserver le nom d'Helferich, qui en a eu l'idée et l'a mise le premier à exécution. (*Die sectio alta in moderner ausführung*. [*Deut. M. Woch.* 1891, n° 22].)

Description. — Je m'étendrai quelque peu sur cette opération, qui peut quelquefois être d'une grande utilité. J'y distinguerai trois temps :

A. *De la peau au pubis :* Incision transversale immédiatement au-dessus du bord supérieur du pubis, ou, mieux encore, incision en ⊥, dont la branche horizontale répond à la face antérieure du pubis. Dissection des parties molles jusqu'au plan ostéo-aponévrotique.

B. *De l'os à la vessie.* — Avec un bistouri à lame courte (bistouri à résection) sectionner le périoste dans toute son épaisseur *obliquement* de chaque côté depuis le côté externe de l'épine du pubis jusqu'à la partie moyenne de sa face antérieure. La direction à donner à cette incision doit être telle qu'elle passe en dedans du trou obturateur sans l'entamer. Pour plus de sûreté, Heydenreich conseille de la commencer en dedans des épines, tout en conservant la direction oblique. Réunir ensuite par une incision transversale l'extrémité inférieure des incisions précédentes. L'ensemble des trois incisions figure un U majuscule dont les branches seraient un peu écartées en haut. On détache alors le périoste avec un grattoir et l'on sectionne l'os, avec le ciseau et le maillet, en suivant l'incision périostique. En d'autres termes, les deux sections osseuses obliques en bas et en dedans, réunies par une section transversale, permettent d'enlever un fragment osseux de forme trapèzoïde, et comprenant en hauteur la moitié supérieure de la symphyse (soit environ 2 centimètres). Les dimensions transversales de ce fragment ne doivent pas dépasser 4 centimètres à 4 1/2 centimètres.

C. *Incision de la vessie.* — Les parties molles formant la lèvre supérieure de la plaie opératoire s'écartent facilement sous la pression des doigts. Un large écarteur placé sur la lèvre inférieure fait apparaître la face antérieure de la vessie et principalement sa région cervicale. La vessie est alors

incisée sur la ligne médiane et suturée temporairement aux parties molles.

Remarques. — J'ai pratiqué cette opération sur le cadavre et j'ai été frappé, ainsi que Heydenreich (*Congrès français de Chir.* 1891), de la facilité avec laquelle on arrive à réséquer la symphyse pubienne. Le professeur de Nancy conseille de détacher le périoste en avant et en arrière. Mais il est de beaucoup préférable de ne pas toucher au périoste de la face postérieure du pubis avant d'avoir complètement sectionné le fragment à réséquer. Il vaût mieux, en effet, pratiquer d'abord l'incision osseuse en U, et, lorsqu'on sent que le fragment d'os est mobile, le saisir avec un davier, le faire basculer de bas en haut et détacher alors le périoste de sa face postérieure, ou du moins tout ce qui se présente de tissu fibreux à ce niveau, en rasant l'os. On risque beaucoup moins, en opérant de la sorte, de blesser la vessie.

Indépendamment du jour que l'on se ménage par la résection du pubis, on se donne encore l'avantage de pouvoir opérer sans crainte de blesser le péritoine, même lorsque le réservoir de l'urine est à l'état de vacuité.

La position à donner au malade la plus favorable à l'exécution de ce procédé est celle de Trendelenburg.

Modifications du procédé de Helferich. — Je mentionnerai d'abord la variante conseillée par Heydenreich, consistant à porter la section en dedans de l'épine du pubis, afin de moins compromettre la solidité du bassin.

Bramann et surtout Nichans ont apporté de plus profondes modifications au procédé de Helferich.

Nichans résèque un vantail osseux qu'il laisse adhérent en dehors, de façon à le réappliquer à la fin de l'opération.

Bramann ne sacrifie pas le fragment osseux ; il le laisse adhérent aux muscles droits, pour le remettre en place, une fois l'opération terminée. C'est donc une résection *temporaire*.

Mon procédé consiste à réséquer temporairement un grand fragment osseux qui permet de démasquer complètement la face antérieure de la vessie.

B. Procédé de Bramann (*XX D. Congr.*, avril 1891). — *Incision médiane*, analogue à celle de la taille hypogastrique, longitudinale. Incision transversale à l'extrémité inférieure de la première. Taille, au ciseau, d'un fragment rectangulaire sur le pubis, semblable à celui que résèque Helferich. Ce fragment est laissé adhérent aux muscles droits, dont l'insertion pubienne se fait, pour la plus grande partie, sur lui. On le décolle alors, de bas en haut, des parties fibro-graisseuses qui l'attachent à la face antérieure de la vessie. Enfin, avec un fort couteau ou un ciseau, on le sectionne sur la ligne médiane, ainsi que l'interstice des muscles droits, de manière à découvrir largement la surface vésicale. Après la cystotomie, on réapplique les fragments osseux, en les suturant, au corps de l'os.

En somme, on peut considérer cette opération comme une combinaison de la taille longitudinale et de la résection de Helferich. (V. *Communication de Braun au XXe Congrès all. de Chir.*)

Pour la clarté de la description, j'ai décrit le procédé de Bramann avant celui du docteur Nichans, mais, il faut qu'on sache que celui-ci est le premier en date, et presque contemporain de la publication du procédé de Helferich. Voici comment le docteur Nichans décrit sa *résection temporaire de la paroi antérieure du bassin :*

C. Procédé de Nichans. — « Partant, d'une part, de ce fait que les fractures de la branche horizontale et descendante du pubis guérissent facilement; d'autre part, me basant sur l'observation d'une luxation de l'articulation sacro-iliaque, avec décollement de la symphyse et dislocation considérable, et qui guérit sans inconvénient, je me décidai à faire une résection temporaire de la paroi antérieure du pubis, pour rendre plus accessibles les organes situés derrière la symphyse.

Voici ce procédé : Incision verticale sur la ligne blanche, jusqu'à la symphyse. L'incision contourne la racine de la verge, et, arrivée à la partie antérieure et inférieure du pli fessier, elle s'arrête au tiers supérieur ou à la moitié de la branche montante de l'ischion.

Le périoste de cet os est détaché à sa face antérieure ; l'os lui-même est coupé avec un ciseau. Sur la branche horizontale du pubis, petite incision en dedans de la veine fémorale ; décoller de l'os le muscle pectiné et le périoste. Séparer la symphyse avec un couteau ou un ciseau, et détacher soigneusement tout ce qui adhère à la partie interne. La vessie sera facilement séparée, car elle n'est fixée en ce point que par du tissu conjonctif très lâche.

On introduit deux doigts (main gauche) derrière la branche horizontale du pubis, et on soulève ce lambeau, de manière à tendre le diaphragme uro-génital, pour pouvoir le détacher plus facilement, sans léser les vaisseaux ni les nerfs. On séparera le corps caverneux et le muscle ischio-caverneux. Le vantail ostéo-plastique cédera maintenant, et s'ouvrira au dehors.

Si l'incision verticale ne suffit pas, on en fera une deuxième parallèle au ligament de Poupart. Chez la femme, cette incision aura pour conséquence la décollation du ligament rond, ce qui ne présente, du reste, aucun inconvénient. Chez l'homme, le cordon aura une direction transversale dans la plaie. On sortira le testicule de sa bourse, et on le repliera avec le cordon, en l'enveloppant d'une compresse aseptique, pour le remettre à sa place après l'opération.

On aura ainsi un libre accès sur toute la vessie. On pourra aisément la fendre et en examiner la cavité dans toute son étendue ; l'inspection sera facile dans toutes les directions (col vésical, prostate, origine de l'urèthre, uretères, etc.). Il deviendra possible de faire une suture soignée de la vessie ou de la drainer jusqu'à son arrière-fond.

Une fois l'opération sur ou dans la vessie terminée, on pourra fermer le vantail ostéoplastique rabattu en dehors, soit immédiatement, soit quelques jours plus tard. La symphyse sera suturée avec un fil d'argent. La consolidation incomplète de la symphyse ne présenterait aucun inconvénient. Le rabattement du vantail pourra comprimer un peu le nerf obturateur et ses vaisseaux, mais le périoste empêchera les fragments osseux de léser ces vaisseaux.

Il est évident que ce procédé offre les avantages les plus considérables. Grâce à lui, le champ opératoire est vaste et bien éclairé ; on voit ce qu'on fait, tandis que la taille sus-pubienne simple a l'inconvénient de ne fournir qu'un champ opératoire restreint, et, de plus, les mains de l'opérateur recouvrent la partie à opérer, d'où un éclairage médiocre.

On ne la pratiquera, naturellement, que dans des cas où elle est indiquée : Calculs volumineux, tumeur de la vessie, opérations sur la prostate, fistule de la vessie. Elle sera encore très utile pour l'extirpation d'un utérus carcinomateux, lorsqu'il existe des complications (adhérences, etc.) dans le petit bassin. » (*Centralblatt für Chirurgie*, 1888).

D. Fenêtre pubio-hypogastrique. — M'inspirant des procédés de taille haute que je viens d'exposer, j'ai cherché à mon tour en expérimentant sur le cadavre : 1° à réaliser la résection temporaire d'un fragment suffisamment volumineux ; 2° d'accroître encore l'ouverture, en intéressant les muscles droits par une taille longitudinale bi-latérale ; 3° à régler méthodiquement, enfin, le procédé dans tous ses détails. J'ai réussi à pratiquer de la sorte une large brèche mesurant plus de 4 centimètres carrés dans sa partie osseuse et autant dans sa partie musculaire, brèche qu'on peut accroître encore considérablement par l'écartement des parties molles qui la limitent en haut. Le procédé que je vais décrire me paraît réunir les avantages combinés de celui d'Helferich et de la symphyséotomie. La brèche osseuse pratiquée, il ne reste en effet, comme partie fixe du pubis, que l'arcade mesurant un travers de doigt en hauteur, ce qui permet de découvrir la totalité de la face antérieure de la vessie.

Je manœuvre dans un espace compris entre le plexus de Santorini en bas, le cul-de-sac péritonéal en haut, les artères hypogastriques et les cordons spermatiques latéralement, la vessie en arrière. Je vais démontrer qu'il est facile d'opérer dans cet espace sans léser aucun de ces organes.

L'opération est pratiquée le malade étant mis dans la position de Morand-Trendelenburg, la vessie *vide, sans application du ballon de Petersen.*

A. *Opération.* — *Points de repère :* ligne médiane omphalo-pubienne; insertion de la verge; les deux épines du pubis.

1er Temps. — *Incision de la peau et du tissu cellulaire sous-cutané.* L'incision est faite sur la ligne médiane; elle remonte à 4 ou 5 centimètres au-dessus du pubis, et se prolonge en bas

Fig. 85.

PUBIS APRÈS LA RÉSECTION : P, ARCADE DU PUBIS

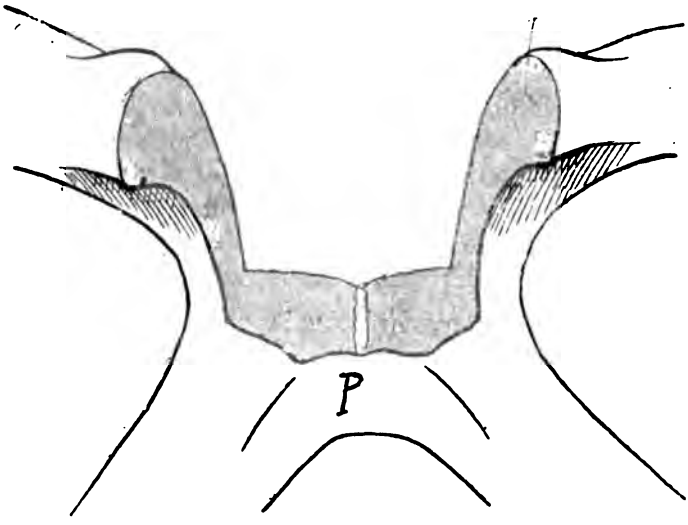

jusqu'à la racine de la verge; enfin deux courtes incisions obliques en bas et en dehors partent de chaque côté de l'extrémité inférieure de l'incision médiane. Cette incision comprend la peau, le tissu cellulaire sous-cutané et le fascia superficialis. Autrement dit, elle va d'emblée jusqu'à l'aponévrose des droits en haut, jusqu'au *trousseau fibreux* pré-pubien en bas. Dans son ensemble, elle figure d'abord un Y renversé, mais, par la rétraction des parties, elle affecte bientôt la forme d'un T renversé. On dissèque soigneusement les lambeaux, en

rasant de près l'aponévrose et le tissu fibreux pré-pubien. Lorsque le bistouri est arrivé dans le voisinage de l'insertion du scrotum, il faut redoubler d'attention. Là se trouvent les cordons spermatiques. On les charge chacun, par son côté interne, sur un écarteur et on les relève en dehors, pendant qu'on poursuit la dissection au-dessous d'eux. Il est bon de ne pas trop poursuivre leur décollement, mais de s'arrêter dès qu'on a atteint l'épine du pubis.

Les parties largement écartées, la plaie se présente sous l'aspect d'un triangle, au fond duquel on voit : en haut la gaîne des droits et la ligne blanche; de chaque côté, l'épine du pubis, avec les faisceaux internes du grand oblique, faisceaux constituant le pilier interne de l'anneau inguinal et qui viennent s'entrecroiser sur la ligne médiane au-devant du pubis; plus bas toute la face antérieure du pubis masquée par une couche fibreuse dont l'épaisseur atteint souvent 1/2 centimètre; plus en dehors, les insertions réunies en une aponévrose nacrée, du grand adducteur, du droit interne, et du moyen ou premier adducteur; ces attaches musculaires seront en partie désinsérées dans le deuxième temps de l'opération.

Remarque. — Les parties molles sous-cutanées disséquées dans ce premier temps sont constituées en bas principalement par la réunion de ces trousseaux fibro-élastiques, parfois musculo-fibro-élastiques, dont se compose en partie l'appareil de suspension et de cloisonnement des bourses. Leur importance fonctionnelle et leur rôle, dans la cicatrisation ultérieure, sont faciles à comprendre; aussi, je conseille de les disséquer en masse, jusqu'à l'angle externe de la plaie, en les laissant adhérer à la peau.

2e Temps. — Désinsertion musculaire, incision des parties fibreuses. — Reconnaître les épines du pubis; récliner la verge, en bas, avec un écarteur ou une double érigne; passer le doigt sous la symphyse et chercher à sentir l'arcade pubienne. Il est plus facile de reconnaître le bord tranchant de la branche descendante du pubis que l'arcade elle-même

sur la ligne médiane, car elle est en quelque sorte émoussée par l'attache du ligament sous-pubien.

Ces différentes parties reconnues, on procède, par petits coups de bistouri, à la désinsertion partielle de l'aponévrose qui réunit les trois muscles : grand oblique, droit interne et moyen adducteur; puis, avec un détache-tendon, on décolle de chaque côté les faisceaux musculaires, jusqu'à une ligne fictive abaissée verticalement de l'épine du pubis. Je conseille de respecter entièrement la couche fibreuse pré-pubienne qui jouera un rôle important dans la cicatrisation ultérieure, et particulièrement dans la consolidation osseuse. La désinsertion des muscles terminée, le pubis apparaît grâce à la couche fibreuse qui le double en avant sur son milieu, sous la forme d'un angle mousse saillant.

Le doigt insinué sur le côté et au-dessous de la verge, reconnaît de nouveau le bord inférieur de l'arcade pubienne; à un travers de doigt au-dessus de cette arcade, on plante un bistouri, à résection, verticalement dans la couche fibreuse, pour marquer le point sur lequel portera la section osseuse, qui correspondra au bord inférieur du rectangle osseux qu'il s'agit d'enlever. Avec le même bistouri, on tranche *transversalement* le tissu fibreux et le périoste dans une étendue d'environ 4 centimètres ou un peu plus, suivant la largeur du pubis. Deux lignes *verticales,* tracées de la même façon, partiront respectivement de l'épine même du pubis, pour venir se terminer aux extrémités de la ligne transversale. On devine que ces deux lignes verticales réunies à la ligne transversale, délimitent en largeur et en hauteur l'étendue du fragment à réséquer. Grâce à l'épaisseur du tissu fibreux qui double le pubis en avant, les lignes ainsi tracées au bistouri constituent de véritables rigoles, destinées à guider avec exactitude l'instrument qui doit ensuite sectionner l'os.

3° Temps. — Section ostéo-musculaire. — L'os doit être attaqué de la façon suivante : avec un ciseau mince et le maillet (ou un marteau quelconque) à petits coups redoublés, on sectionne suivant la ligne transversale assez profondément,

mais sans dépasser le périoste en arrière. Mieux vaut respecter, pour le moment, quelques lamelles osseuses, ou même une petite épaisseur d'os, que de s'exposer à faire des échappées vers la cavité du bassin. On suspend alors le travail de ce côté, pour se reporter aux épines pubiennes. Au-dessus de chacune d'elles, avec le bistouri à résection, on pratique, en plein muscle une petite incision verticale, en dirigeant le tranchant sur l'épine même, qu'on entame profondément. En ce point, on glisse de haut en bas, derrière le pubis, une forte sonde cannelée, qui rase le bord postérieur de l'os, garni de ses parties molles, et s'arrête à une profondeur de 4 à 5 centimètres; autrement dit, elle s'enfonce d'une étendue à peu près égale à la hauteur de la future section osseuse. Un aide maintient cette sonde en place, accolée au pubis, afin de protéger les parties molles pendant la résection. Dans l'incision que vient de pratiquer le bistouri sur l'épine, on insinue le ciseau, tenu verticalement, et l'on sectionne de haut en bas, à petits coups le corps du pubis, jusqu'à l'incision transversale. On peut remplacer avantageusement le ciseau par un fort couteau à autopsie, avec lequel, grâce à sa minceur, on pratique la fente verticale plus facilement et sans trop écarter l'un de l'autre les deux fragments. J'ai fait fabriquer à cet effet un instrument qui permet de se passer de la sonde cannelée. C'est une sorte de fort couteau, à lame courte, dont l'extrémité est formée par un rebord perpendiculaire, dépassant un peu la lame de chaque côté. Tel un bistouri boutonné, ce couteau, grâce à son rebord saillant, ne risque dans aucun cas de blesser les organes qui peuvent se trouver derrière la symphyse.

Lorsque la section verticale de l'os est terminée d'un côté, on procède de même du côté opposé; enfin, par quelques coups de ciseau donnés, suivant les besoins, transversalement ou verticalement, on arrive à mobiliser le fragment médian du pubis; on le repousse alors par son bord supérieur, du côté de la cavité pelvienne, de façon à entr'ouvrir, en bas, la fente transversale. Au fond de la plaie osseuse apparaît alors le périoste, sous forme d'une membrane blanche, nacrée, résis-

tante ; on l'incise au bistouri. Aussitôt que le périoste est incisé, le *tissu graisseux pré-vésical* se montre, sous l'aspect d'une

Fig. 86.

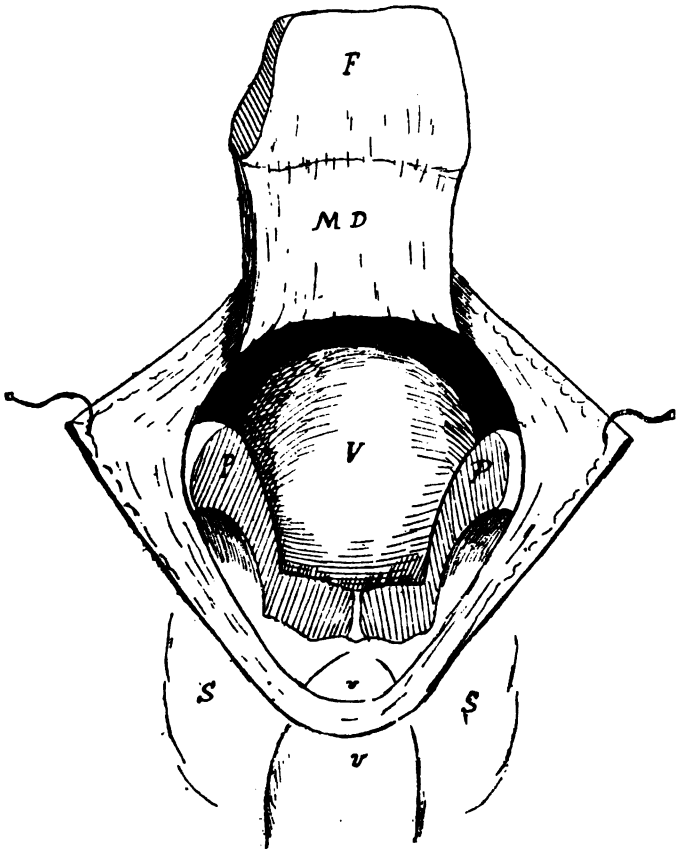

Opération terminée : F. Fragment temporairement réséqué. — MD. Muscles droits. — PP. Partie fixe du pubis (fenêtre osseuse). — V. Vessie. — *vv*. Verge. SS. Scrotum.

couche lardacée, qui constitue un véritable repère, tellement elle est facile à reconnaître.

Le fragment totalement libre est saisi avec un davier et renversé de bas en haut. On coupe à mesure les liens celluleux

qui le retiennent à la couche graisseuse pré-vésicale, pour le faire basculer complètement.

Le troisième temps se termine par la section, à l'aide des ciseaux, du muscle droit de chaque côté, section qui doit être verticale, et mesurer, à partir de l'épine pubienne, 3 à 5 centimètres en hauteur. La section *ostéo-musculaire* est de la sorte achevée et le troisième temps terminé.

Je ferai remarquer que toutes ces manœuvres de la taille s'exécutent sans grand écoulement sanguin, grâce aux précautions que j'indique. La section osseuse, en effet, s'opère sans hémorrhagie ; la section musculaire peut, il est vrai, donner du sang, mais des pinces hémostatiques seront facilement posées, et l'effusion sanguine devient insignifiante. Le rameau interne de l'épigastrique, qui parcourt le bord supérieur du pubis, peut être sectionné sans crainte. Quant à l'épigastrique elle-même, elle s'engage généralement dans la gaîne du muscle, plus haut que le point où portera la section musculaire latérale. D'ailleurs, en admettant même qu'elle se trouvât plus bas, il serait facile de l'écarter, et même la sectionnerait-on, que cela n'aurait aucune importance, l'hémostase étant facile.

Le volet ostéo-musculaire est donc relevé ; il est constitué par la symphyse pubienne en bas, et par les deux droits et les deux pyramidaux en haut. La ligne blanche est intacte. La brèche osseuse est représentée par l'arcade du pubis en bas, le rebord des trous obturateurs (indemnes) de chaque côté.

La taille préliminaire est terminée. Le chemin qui conduit à la vessie est largement ouvert. L'organe se trouve au fond de la plaie, ratatiné derrière le tissu graisseux qui en masque la surface. Constamment, on voit apparaître, à travers le péritoine, une anse intestinale transversalement couchée derrière le pubis, sur le tissu graisseux pré-vésical, et séparée de lui par la séreuse.

Il est facile d'écarter le péritoine et le tissu graisseux pré-vésical, et de prendre la vessie avec une pince de Musseux, pour l'amener à fleur des parois de la fenêtre pubienne. Mais il est préférable d'injecter, à ce moment, dans la vessie, une

certaine quantité de liquide, qui peut varier entre 100 et 300 grammes. L'organe, distendu sous les yeux de l'observateur, s'avance lentement vers la fenêtre, en repoussant en arrière le péritoine et l'anse transversale de l'intestin. La vessie une fois distendue, on dégage, avec la plus grande facilité, sa paroi antérieure du tissu graisseux et du péritoine qui la recouvrent, et l'on procède à son ouverture longitudinale, transversale ou oblique, suivant les besoins. C'est, en effet, un des avantages du procédé, de permettre de faire la taille vésicale dans n'importe quelle direction.

Une fois l'opération à pratiquer sur le néoplasme terminée, la suture de l'aire d'implantation, comme celle de l'incision de la taille, ne présenteront aucune difficulté. Il ne restera plus qu'à rabattre le volet ostéo-musculaire, et assurer l'occlusion définitive de la fenêtre pubienne.

B. *Fermeture de la fenêtre pubio-hypogastrique.* — Pour assurer le parfait affrontement des parties, réaliser un bon drainage, et éviter toute méprise dans le passage des fils de suture, il est nécessaire de procéder méthodiquement :

a) On perfore le rectangle osseux, temporairement réséqué, au niveau de ses quatre angles, en dirigeant le perforateur obliquement en arrière et en dehors, de façon que l'orifice extérieur s'ouvre sur la face antérieure de l'os, et l'autre sur le tranchant de la section verticale, au voisinage de son bord postérieur. Quatre perforations analogues seront pratiquées sur la partie non mobilisée du pubis, à des niveaux tels, qu'en rabattant le volet ostéo-musculaire, chacune d'elles corresponde à l'une des précédentes, et lui soit à peu près symétrique, par rapport à la surface verticale de section qui les sépare. Elles seront donc, inversement aux premières, dirigées de dehors en dedans ; un orifice sur la face antérieure du pubis, l'autre sur le plan de section. On comprend l'avantage de cette obliquité des perforations, qui permet aux fils, tout en maintenant solidement le fragment en place, de ne pas apparaître sur la face postérieure du pubis. Grâce à cette disposition, les fils fussent-ils infectés, il n'y aurait pas de suppu-

ration du côté de la cavité pelvienne. Une particularité intéressante à noter : pour pratiquer les orifices, il n'est pas indispensable de se servir du perforateur. Une forte aiguille traverse la symphyse avec autant de facilité que s'il s'agissait d'un cartilage costal.

Un fil d'argent est passé dans chacun des deux orifices inférieurs, c'est-à-dire placés sur l'os fixe, au niveau des angles que forme la section transversale avec les deux sections verticales ; les orifices supérieurs, au niveau de chacune des épines, reçoivent des fils de grosse soie. Je me sers du fil d'argent pour les premiers, afin d'assurer l'immobilité du fragment remis en place, malgré la traction des muscles droits, qui tendra à le faire remonter.

Ainsi, les premiers fils sont passés dans les perforations, non du fragment mobile, mais de l'os fixe.

b) Le volet ostéo-musculaire est rabattu, et, aussitôt, on passe, de haut en bas, une série de fils de suture en gros catgut, ou bien en soie, de chaque côté des incisions musculaires comprenant la masse charnue du muscle et sa gaîne aponévrotique. Toutes les extrémités de fil, placées d'un même côté de chaque incision, sont saisies dans une pince. Ainsi, quatre pinces suffisent à maintenir les fils dans leur position respective, sans toutefois empêcher le relèvement du volet, pour la facilité des manœuvres ultérieures.

c) Un drain d'une certaine longueur est placé transversalement derrière le pubis ; ses deux bouts viennent sortir respectivement par l'extrémité inférieure de chacune des incisions musculaires, à la hauteur du bord supérieur du pubis. On fait alors passer les fils portés par le fragment fixe à travers les orifices correspondants du fragment mobile, et cela très facilement, grâce au relâchement des fils des sections musculaires, non encore noués, qui permettent de manier le fragment à volonté.

Le volet est complètement remis en place, il ne reste plus qu'à l'assujettir définitivement en nouant les fils.

d) On tord d'abord les fils d'argent, et on les martelle sur la face antérieure de l'os ; on noue ensuite les fils de grosse soie

des sutures supérieures du fragment osseux, et, en dernier lieu, les fils des deux sections musculaires.

Fig. 87.

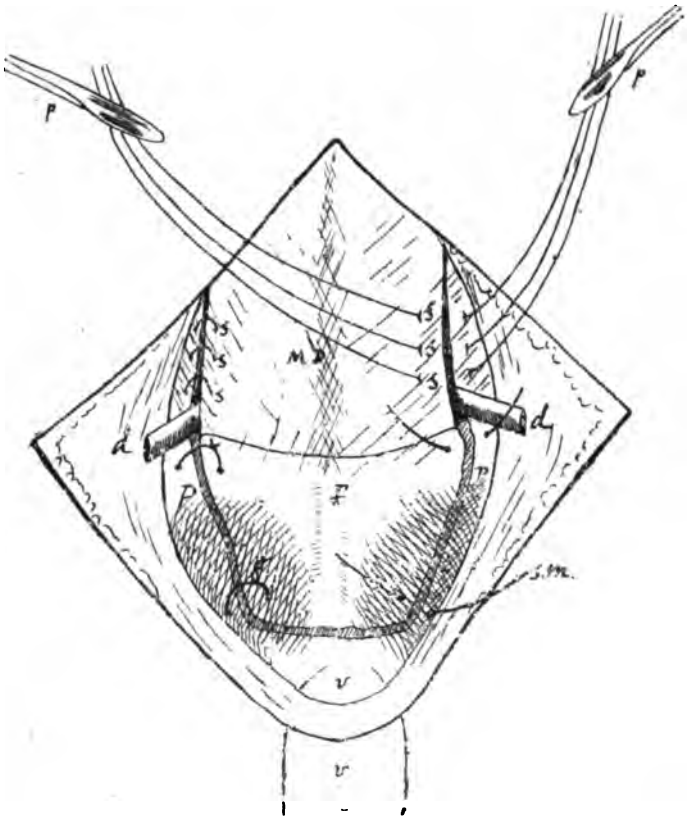

M, D. Muscles droits. — F. Fragment réséqué mis en place. — P P. Pubis. *s m*, Suture métallique. — *pp*, Pince réunissant les chefs de fils de chaque côté. — *dd*, Drain. — *vv*. Verge.

Je résume la succession des opérations : perforer obliquement le fragment mobile aux quatre angles et percer des trous correspondants sur l'os fixe ; passer *dans ces derniers* des fils

d'argent pour les deux inférieurs, de soie pour ceux du haut : rabattre le volet et passer une série de fils de soie le long des sections musculaires, pinçant ensemble tous les brins d'un même côté de chacune d'elles; passer un drain transversal derrière le pubis; serrer enfin toutes les sutures, en commençant par les fils d'argent. La parfaite fermeture de la région pelvienne se trouve ainsi réalisée.

Grâce à la conservation du tissu fibreux pré-pubien, il est facile d'y faire passer, de chaque côté de la section osseuse, trois ou quatre fils de soie ou de gros catgut qui contribueront à maintenir en place la symphyse, pendant la consolidation osseuse. Par-dessus toutes ces parties, on suture, le tissu cellulaire sous-cutané devenant en bas une véritable couche fibreuse, et enfin la peau. Il est bon de faire passer les fils profondément, de manière à comprendre dans l'anse des parties sous-jacentes, et prévenir ainsi toute formation de clapiers. Avant de procéder à la suture finale de la peau, on pratique dans celle-ci, vis-à-vis des bouts de drain, et un peu au-dessous, *deux orifices pour leur passage*. L'opération est terminée.

La suture cutanée, comme la future cicatrice, aura une forme en ⊥, les deux bouts de drain apparaissant au-dessus des extrémités de la branche horizontale.

On pourrait craindre que, dans le procédé que je viens de décrire, le décollement de la face antérieure de la vessie d'avec la symphyse pubienne ne crée, à un moment donné, des conditions favorables à la stagnation des liquides. Si toutes les précautions antiseptiques ont été minutieusement prises, il est certain que ce décollement serait sans danger. Cependant, pour plus de sûreté, on peut très bien placer un ou deux points de suture au catgut, qui traversent la face antérieure de la vessie sans pénétrer dans sa cavité, et viennent la fixer à la face postérieure du pubis, ou même à la ligne d'insertion des muscles droits. Cette suture, d'une extrême facilité, *constituant une véritable cysto-pexie*, sera placée avant la fermeture du volet. Pour multiplier les précautions, on peut encore drainer en bas, à l'angle de la section osseuse, en y pratiquant, avant la suture, deux ouvertures symétriques que traversera un même

drain. En faisant ressortir ses extrémités par les deux bouts de l'incision cutanée transversale, on évitera l'emploi des contre-ouvertures. Il va sans dire que dans ces conditions il devient inutile de drainer en haut.

On ne négligera pas, au moment voulu, de suturer aussi, de chaque côté, les insertions partiellement sectionnées des adducteurs et du droit interne.

Opération chez la femme. — Je n'ai rien à ajouter au sujet du manuel opératoire de mon procédé appliqué chez la femme. L'opération, en tous points semblable, est même d'une exécution plus facile que pour l'homme, chez lequel les rapports anatomiques des organes génitaux externes entraînent un surcroît de précautions (cordons à ménager, verge à récliner, etc.

L'opération est aisée; elle est, comme on a pu le voir, bien réglée et guidée sur des points de repère faciles à déterminer. Elle peut s'effectuer sans perte de sang importante.

La reconstitution de la région pubio-hypogastrique, méthodiquement pratiquée, est également d'une grande simplicité. La soudure osseuse est certaine, étant donné le volume considérable du fragment et la conservation des parties molles qui le recouvrent et s'attachent sur lui. La solidité doit être absolue après la cicatrisation osseuse. Mais en supposant même que celle-ci ne s'opère pas, que le volet osseux demeure seulement fixé par des parties fibreuses, ce dernier offrirait certainement encore des conditions suffisantes de solidité.

La section des muscles est insignifiante, et la suture consécutive, déjà solide par elle-même, est renforcée par la couche sous-cutanée qui a été conservée. De plus, l'incision musculaire ne correspondant pas à la section cutanée, il en résulte que la cicatrice musculaire est recouverte par une peau saine, sur laquelle, au cas, improbable d'ailleurs, de hernie, on pourrait appliquer un bandage sans qu'il résultât aucune gêne pour la cicatrice. Voilà pour l'opération.

En ce qui concerne la vessie, nous voyons qu'elle peut être abordée, dans ce procédé, avec beaucoup plus de facilité que

dans aucun autre. Le ballon de Petersen et la distension préalable de la vessie sont *absolument* inutiles. Je dirai même que leur emploi serait plutôt nuisible, et risquerait de faire blesser la vessie. On sera, au contraire, certain, en opérant comme je l'ai indiqué, de ne jamais léser le péritoine ni la vessie. Celle-ci, à l'état de vacuité, reste en effet cachée sur la ligne médiane, par la moitié inférieure de la symphyse, bien éloignée des points latéraux où portera la section osseuse.

Sur quarante opérations sur le cadavre, je n'ai jamais blessé ni la vessie ni le péritoine. Bien plus, j'ai fait des échappées volontaires avec le ciseau, sur la ligne médiane, là où se trouvait certainement la vessie, sans arriver à la toucher, même avec un enfoncement d'un centimètre.

On pourrait croire qu'une brèche hypogastrique de 8 centimètres de haut sur 5 ou 6 de large, laisserait à tout moment l'intestin envahir le champ opératoire. Il n'en est rien. Grâce à la position de Trendelenburg les viscères abdominaux tendent à fuir vers le thorax. Je m'en suis assuré sur le cadavre, en ballonnant l'intestin à l'aide d'un soufflet ; jamais il ne m'a gêné pour opérer sur la vessie. On se demandera encore si l'énorme résection temporairement pratiquée sur le pubis ne compromet pas la solidité du bassin, d'abord pendant la convalescence, et même après dans le cas où le fragment réappliqué ne contracterait pas des attaches solides avec l'arcade pubienne. Mieux que des considérations statiques, l'expérience m'a démontré la résistance considérable de la portion de pubis laissée en place. J'ai précipité sur les genoux et sur les ischions, d'une hauteur de 1 mètre, des cadavres ainsi réséqués, sans réussir à fracturer l'ogive pubienne. Le périoste, le ligament sous-pubien, les parties fibreuses respectées en bas, contribuent à la consolider. D'ailleurs, en y regardant de près, on voit que c'est uniquement sur la ligne médiane que le pubis offre, après résection, une hauteur moindre d'un travers de doigt ; sur les côtés, cette hauteur s'accroît rapidement, en raison de la disposition anatomique des parties.

J'ai encore demandé à l'expérimentation, à défaut d'observations cliniques, quelques renseignements sur les suites opé-

ratoires de mon procédé. Je l'ai pratiqué point par point sur des chiens, et très facilement, ces animaux ayant le pubis très haut. Après réapplication et suture du fragment, la réunion a parfaitement réussi (trois expériences); j'en conserve les pièces disséquées. C'est là un argument en faveur de ma résection, mais non décisif, l'expérience clinique devant seule prononcer définitivement. Mais admettons même que la réunion du fragment ne se réalise pas, qu'en peut-il résulter? Des jetées osseuses du côté du pubis, des productions fibreuses denses dans les intervalles, peut-être un sequestre qu'on sera obligé d'extraire ultérieurement, mais en définitive, une occlusion suffisante de la brèche, sur laquelle, au besoin, on posera un bandage contentif. Cette perspective, hypothétique d'ailleurs, n'est pas de nature, je pense, à arrêter la main d'un chirurgien désireux de pratiquer une large ou totale résection de la vessie, et pour une affection, qui abandonnée à elle-même, deviendrait inévitablement mortelle.

E. Symphyséotomie. — Voici ce procédé que M. Tuffier a le premier suivi pour atteindre la vessie. Je le reproduis tel qu'il a bien voulu le rédiger sur ma demande.

Il s'agit d'un malade âgé de trente-trois ans, atteint de tuberculose vésicale curretté une première fois.

« *Description.* — La région sus-pubienne est rasée et aseptisée, le ballon de Petersen est employé contre mon habitude, parce que les lésions occupant le col et la région prostatique, je pense amener plus près de la symphyse la région malade. 250 grammes de liquide. La vessie est distendue par 100 grammes d'eau boriquée. Le malade est alors placé dans la position de Trendelenburg, sur le lit de Marcaud; les cuisses sont légèrement écartées. Je reconnais le bord supérieur de la symphyse, j'incise, avec un bistouri droit, la peau de l'abdomen, exactement sur la ligne médiane et sur une hauteur de six travers de doigt, l'incision descend sur le dos de la verge (préalablement tendue) à deux travers de doigt au-dessous du pubis. L'opération est pratiquée dans la *région*

sus-pubienne comme s'il s'agissait d'une simple taille, tissu cellulaire, muscles et aponévroses, tissu pré-vésical, face antérieure de la vessie sont reconnus et divisés, et la vessie est ouverte. J'introduis mon index dans la plaie et je trouve une surface dure et rugueuse occupant le col et pénétrant dans la paroi inférieure de la région prostatique. Ayant ainsi confirmé mon diagnostic sur le siège des lésions et bien convaincu qu'il m'était impossible de les aborder par l'hypogastre, je pratique la section de la symphyse. Avec un bistouri à résection à pointe rabattue j'incise sur la ligne médiane l'articulation; cette section se fait facilement jusqu'au *milieu de la hauteur*, mon index gauche introduit derrière la symphyse protège les parties et suit le travail du bistouri. Je dégage ainsi toute la face postérieure de la symphyse et je place un mince écarteur dont le bec s'engage sous son bord inférieur et protège ainsi les vaisseaux dont le voisinage me paraissait périlleux; en avant, un simple écarteur de Farabeuf protège les veines et écarte la peau très tendue. La section de la moitié inférieure du disque symphysien est pénible, le bistouri est serré, mais je parviens jusqu'au ligament sous-pubien. J'introduis alors un écarteur que j'avais fait construire dans ce but, j'obtiens un dégagement suffisant de ma lame et je puis alors sectionner à petits coups la partie inférieure du ligament qui crie sous le doigt, j'augmente l'écartement à mesure que la section le permet. Une certaine quantité de sang provenant de la déchirure de quelques veines s'écoule dès que l'écartement acquiert 2 centimètres. Un tamponnement avec une éponge suffit à l'hémostase; toutefois, je suis obligé deux fois de recourir à ce moyen avant d'obtenir 4 centimètres 1/2 d'écartement entre les branches de mon instrument. Le champ opératoire donné par cette section de la symphyse est vraiment considérable : en décollant les parties molles de chaque côté du pubis on contourne le col et il semble que l'on pourrait atteindre et enlever en arrière la prostate et jusqu'aux vésicules séminales; j'incise le col sur la ligne médiane, un fil est passé dans chaque lèvre de l'incision et l'hémostase faite par compression, nous voyons une large ulcération occu-

pant la face prostatique du col et la région de la prostate. Je curette l'ulcération sans avoir d'hémorrhagie, elle est superficielle au niveau du col vésical, mais dans la région de la prostate elle a envahi une partie de la glande. Cautérisation de toute la surface au chlorure de zinc; suture de l'incision vésicale au catgut; drainage hypogastrique avec une mèche de gaze iodoformée; suture de la symphyse par deux fils de soie n° 4. Il est remarquable de voir avec quelle facilité ses deux surfaces sont coaptées dès que les cuisses du malade sont rapprochées. Suture des plans musculaires et de la peau comme dans une taille ordinaire. Le pansement habituel, gaze iodoformée et ouate, est doublé par un fort bandage de toile bien serré et par une bande de diachylum. Sonde de Pezzer, abouchée dans un urinal placé sur le côté du malade, gaze iodoformée faisant pansement autour du méat, les genoux sont rapprochés et maintenus par un lien.

Les suites opératoires sont très simples. Il n'y a aucune élévation thermique, le pansement penien est souillé chaque jour et changé, pendant les deux premiers jours les urines sont sanguinolentes et quelques douleurs dues à l'oblitération de la sonde, nécessitent l'emploi de la morphine. A partir du troisième jour le malade ne souffre plus, le cinquième jour la sonde est changée, les urines sont encore purulentes, lavages boriqués. Au neuvième jour les fils sont enlevés, le quinzième jour les jambes sont libérées. Le malade est mis dans un fauteuil le 1er mars, mais je maintiens la sonde à demeure jusqu'au 5, la consolidation de la symphyse me paraît complète. L'état général, qui jusqu'alors a semblé s'améliorer, s'altère de nouveau, l'appétit devient nul, la fièvre élève chaque soir la température entre 38°5 et 39° sans que rien dans l'état local n'explique cet état; le 11 le malade délire, le 17 il succombe dans le coma avec tous les signes d'une tuberculose aiguë. L'autopsie n'a pas pu être faite ».

Depuis, M. Albarran s'est servi du même procédé, en l'appliquant le premier pour une tumeur de la vessie. M. Guyon a opéré (*Ann. des org. génit.-urin.* 1893-1894) après cet auteur deux malades dont on trouvera la relation plus loin.

La symphyséotomie ne diffère, en tant que procédé opératoire, chez la femme, que par sa bénignité, sa plus grande simplicité et son exécution plus facile.

II

OPÉRATIONS CHEZ LA FEMME

Les dispositions anatomiques particulières au sexe féminin offrent plus de facilité pour aborder les tumeurs vésicales. Nous considérerons successivement l'opération : 1° par la voie naturelle, autrement dit par l'urèthre; 2° par le vagin (taille vaginale); 3° par la voie sus-pubienne.

A. Opération par la voie naturelle. — Grâce à la brièveté et à la dilatabilité du canal de l'urèthre, l'accès à l'intérieur de la vessie est aisé chez la femme. On peut dilater le canal quelques jours avant l'extirpation du néoplasme, au moyen soit d'une tige de laminaire, soit d'une éponge préparée, ou simplement à l'aide d'un tampon aseptique, formé de gaze iodoformée par exemple. L'agent dilatateur doit être placé dans le canal de l'urèthre en même temps qu'une sonde rigide, permettant l'écoulement de l'urine. Mais cette *dilatation progressive* est souvent fort douloureuse; elle nécessite une application réitérée de l'agent dilatateur. Au lieu de perdre ainsi du temps et de faire inutilement souffrir le malade, mieux vaut pratiquer la dilatation sous le chloroforme, immédiatement avant d'opérer le néoplasme.

Thompson emploie, pour dilater l'urèthre, un instrument à trois branches s'écartant à volonté l'une de l'autre. Simon d'Heildelberg préfère l'introduction successive de mandrins en caoutchouc durci, de grosseur progressivement croissante. Stein

préconise un petit spéculum à plusieurs valves imaginé par lui. M. Guyon se sert d'un ingénieux instrument simultanément inventé par lui et M. Duplay, *le dilatateur à mandrins gradués*. Il conseille, avec raison, avant de commencer la dilatation, de pratiquer à l'aide d'un bistouri boutonné trois ou quatre petites incisions longitudinales dans le canal de l'urèthre, dont on prévient ainsi la déchirure.

De quelque manière qu'on ait obtenu la *dilatation rapide*, dès qu'elle est jugée suffisante on introduira le doigt dans

Fig. 88, 89.

DILATATEUR GUYON-DUPLAY



C, C, C. Instrument prêt à entrer dans l'urèthre. — A. Mandrin. Coupes transversales des mandrins de différent diamètre.

l'urèthre pour explorer la cavité vésicale, reconnaître la tumeur qu'elle renferme, son siège précis, son mode d'implantation, sa conformation et même sa consistance; puis, sans désemparer, on introduira en même temps que le doigt explorateur, l'instrument destiné à l'extirpation. Dérogeant à l'ordre que j'ai adopté pour les tumeurs chez l'homme, et afin de ne pas trop scinder l'étude d'une opération faite dans des conditions très particulières, je la poursuivrai dès à présent jusqu'au bout.

Le choix de l'instrument à employer pour extirper la tumeur par la voie urétérale, dépend des conditions mêmes de l'opé-

ration. La pince ordinaire, dite *à polypes,* la curètre tranchante, simple ou double, les ciseaux, etc., peuvent trouver leurs indications.

Quel qu'il soit, l'instrument introduit dans la vessie devra être guidé dans ses manœuvres par le doigt explorateur. En cas de néoplasme malin, on se contentera de pratiquer un curetage aussi complet que possible, sans aller, bien entendu, jusqu'à risquer de perforer la paroi vésicale. La combinaison du toucher vaginal avec le toucher intra-vésical permettra au chirurgien d'apprécier l'état de cette paroi, et lui indiquera le moment où il faut s'arrêter.

Dans certains cas de tumeurs bénignes, et même de tumeurs épithéliales pédiculisables, il sera possible de passer, à travers l'urèthre dilatée, une anse galvanique autour de l'aire d'implantation du néoplasme et de réséquer.

Il existe enfin des observations de tumeurs pédiculées, lesquelles, saisies et tirées par le chirurgien, ont pu franchir le canal de l'urèthre; on a même noté dans quelques-uns de ces cas, une éversion partielle de la muqueuse vésicale, entraînée par le pédicule à travers l'urèthre (V. p. 205). Dans ces conditions, on a pu pratiquer non seulement une extirpation radicale de la tumeur, mais encore la suture de la muqueuse vésicale après sa résection.

B. Taille vésico-vaginale. — Norton opéra deux fois par ce procédé des tumeurs chez la femme. Introduisant une branche de ciseaux dans l'urèthre et l'autre dans le vagin, il sectionna la paroi uréthro-vésico-vaginale en un seul coup. Il prolongeait ensuite l'incision en arrière aussi profondément qu'il était nécessaire (*Med. Soc.* 79 et *med. Pres., med. circ.* 79). Cette façon de procéder offre de grands inconvénients, faciles à comprendre, et doit être réservée à mon avis pour les cas où le col est envahi actuellement; pour l'extirpation des tumeurs par la voie vaginale, on opère de la façon suivante : On introduit par l'urèthre, dans la vessie, une sonde cannelée, la cannelure étant tournée vers le vagin. Sur celle-ci comme conducteur, on pratique, en un seul temps, une incision

médiane d'un bout à l'autre de la paroi vaginale, en respectant l'origine de l'urèthre en avant.

Simon pratique à l'extrémité postérieure de cette même incision médiane, tout contre le col utérin, une incision transversale, s'étendant à droite et à gauche, en arrière des uretères qu'il importe de ne pas blesser. Il obtient ainsi dans la paroi vésico-vaginale, deux lambeaux latéraux triangulaires comprenant chacun dans son épaisseur l'uretère correspondant. L'opération de Simon est une taille vésico-vaginale.

La taille vésico-vaginale donne beaucoup de jour, et permet l'éversion de la paroi supérieure de la vessie à travers la plaie. Les manœuvres intra-vésicales nécessaires pour l'extirpation du néoplasme sont, dès lors, beaucoup plus faciles à exécuter que dans l'opération précédente, et moins périlleuses.

c. Taille hypogastrique chez la femme. — Les procédés opératoires que j'ai décrits pour la taille sus-pubienne chez l'homme, sont également praticables sur la femme. Quelques particularités seulement méritent d'être notées. La taille transversale est ici favorisée par l'étendue plus considérable qu'on peut donner à l'incision sans crainte, comme c'est le cas chez l'homme, de blesser le canal inguinal ou le cordon. Par contre, il est difficile de distendre la vessie à l'aide d'une injection, en raison de la dilatabilité de l'urèthre et de l'impossibilité de le maintenir fermé à l'aide d'une pince. Pour retenir le liquide injecté, deux moyens sont conseillés par le professeur Guyon : soit la compression digitale, soit l'introduction à travers l'urèthre préalablement dilaté, d'un petit ballon de caoutchouc, dans lequel on injecte ensuite du liquide ; en d'autres termes, on procéderait pour la vessie comme on procède pour le rectum avec le ballon de Petersen.

On pourrait peut-être encore se servir de la sonde spéciale imaginée par Lesage pour l'irrigation forcée de l'intestin. Cette sonde, grâce à un dispositif spécial, permet l'entrée du liquide et en empêche la sortie (*Semaine méd.*, 1894).

Du reste, cette difficulté de dilater la cavité vésicale ne saurait arrêter un opérateur expérimenté. Il est toujours possible

d'atteindre la vessie, même vide, soit en se guidant simplement sur les notions anatomiques, soit en y joignant l'emploi d'un cathéter recourbé qu'on fait saillir sur l'hypogastre. J'ai vu M. Verneuil ouvrir ainsi la vessie, en quelques instants, sans injecter une goutte de liquide dans sa cavité, sans introduire de ballon dans le rectum.

III

OPÉRATION PAR LES VOIES NATURELLES

CHEZ LA FEMME ET CHEZ L'HOMME

A L'AIDE DE L'ENDOSCOPE

M. Grünfeld réussit, en 1885, à extirper une tumeur de la vessie à travers le tube de l'endoscope imaginé par lui. M. Max Nitze, à son tour, a attaqué des néoplasmes vésicaux à l'aide d'un endoscope muni d'une pince. J'ai déjà parlé du cystocope électrolyseur de Boisseau du Rocher (V. p. 395). Je me contenterai de décrire ici rapidement le manuel opératoire de ces deux chirurgiens étrangers.

A. Procédé de Grünfeld. — L'auteur se sert de son endoscope à lumière externe, sorte de spéculum de Fergusson, applicable à l'urèthre de l'homme ou de la femme. Pour cette dernière, le tube endoscopique peut recevoir une plus grande largeur; chez l'homme, le calibre maximum que l'on puisse lui donner ne doit pas dépasser celui de l'urèthre normal, soit environ le n° 26 de la filière de Charrière. Les manœuvres sont beaucoup plus faciles chez la femme, la brièveté et la dilatabilité de son urèthre permettant l'introduction d'un instrument à la fois plus

gros et plus court. L'éclairage externe est, par suite, plus intense et le néoplasme plus à la portée de l'opérateur.

Pour les deux sexes, l'endoscope est introduit muni de son mandrin. Une fois dans la vessie, on l'applique contre la tumeur et on retire le mandrin. La néoplasie vient s'appliquer contre la fenêtre de l'instrument et il est facile de l'examiner en projetant sur elle de l'extérieur des rayons lumineux (solaires ou électriques). Si la vessie est remplie de liquide, on le laisse s'écouler par le tube endoscopique, avant de procéder à l'examen. La partie de la tumeur qui fait saillie par la fenêtre est soigneusement épongée avec des tampons d'ouate portés sur des tiges porte-éponges. Si le néoplasme est mou, et surtout friable, on peut, en exerçant des frottements répétés, arriver à le morceler, à l'user en quelque sorte; on retire ensuite l'endoscope, et l'on attend l'évacuation des fragments par la miction. Si la tumeur est plus consistante, on cherche à l'embrasser dans une anse de serre-nœud, ou bien à la détruire au moyen de pinces.

L'hémorrhagie est toujours à craindre à la suite de ces manœuvres, et le nombre des séances nécessaires, *toujours trop grand,* peut entraîner une aggravation des symptômes fonctionnels.

B. Procédé de Max Nitze. — Ce chirurgien semble réserver l'usage de ce procédé aux seules récidives, alors que la tumeur vésicale est petite, et peut être complètement détruite et cautérisée (V. *Ann. des mal. des org. génito-urinaires*, 1891). Le « cystoscope-opérateur » inventé par Nitze diffère peu des cystoscopes ordinaires. Un mécanisme spécial, avons-nous vu, permet de développer les mors d'une pince tranchante située à l'extrémité de l'instrument, au-devant de sa lampe et au-dessous de sa fenêtre. Grâce à cette disposition, l'opérateur peut voir à la fois la pince et la tumeur, et par suite diriger son attaque sur celle-ci avec une certaine précision. La manœuvre intra-vésicale de l'instrument ne diffère en rien de celle qu'on effectue pour une cystoscopie exploratrice. Le petit néoplasme une fois reconnu et bien examiné, on le saisit

entre les mors de la pince près de son point d'attache, et on le sépare de la vessie en imprimant des mouvements combinés à l'élévateur qui manœuvre la pince, et au tube endoscopique lui-même.

En somme, quoi qu'on en dise, c'est là encore une extirpation par arrachement, à peine plus avantageuse que celle réalisée par le procédé Grünfeld.

Choix de l'opération préliminaire pour arriver sur la vessie.

Il me semble que la cystotomie sous-pubienne par les procédés de Langenbuch et de Koch ne saurait être rangée parmi les opérations destinées à préparer l'extirpation des tumeurs de la vessie. En tant que procédés opératoires, ils pèchent par la complication des manœuvres et par les réels dangers qu'ils font courir au malade. Ces deux opérations, en effet, sont difficiles à exécuter; elles nécessitent de grands délabrements, le décollement d'une partie du pénis, entraînent la section des veines volumineuses de cet organe et notamment de la dorsale de la verge, la contusion forcée sinon la blessure du plexus veineux de Santorini, etc. Et tout cela pourquoi? Pour aboutir à la création d'un tunnel sous-pubien éminemment favorable à l'infiltration d'urine. Si encore la vessie se trouvait ainsi largement découverte, on pourrait peut-être passer sur les difficultés opératoires; mais il n'en est rien, c'est à peine si l'on réussit par cette voie à bien découvrir le col et le trigone! Lorsque, l'opération préliminaire terminée, on attire fortement la vessie en avant, on se trouve très gêné pour les manœuvres intra-vésicales que nécessite l'extirpation du néoplasme. Quant à pratiquer la résection de la vessie dans ces conditions, je crois la chose à peu près impossible.

Il faut observer que les deux opérateurs se préoccupent particulièrement de deux choses dans la cystotomie : 1° d'éviter le cul-de-sac péritonéal ; 2° de prévenir l'infiltration consécutive de l'urine. Mais, d'abord, leurs procédés ne répondent qu'à la première de ces préoccupations ; quant à l'infiltration, ils la favorisent plutôt qu'ils ne s'y opposent. Et, en ce qui concerne le cul-de-sac péritonéal dans la taille haute, la question n'est-elle pas jugée ? N'est-il pas facile de l'éviter, et, sans vouloir émettre de paradoxe, je dirai qu'il vaut mieux voir le danger, pour l'éviter, que de passer à côté sans s'en préoccuper. Je mets les deux procédés à la même enseigne, car si celui de Koch donne plus de jour, grâce à la résection du pubis, il n'en est que plus compliqué, tout en étant aussi dangereux que celui de Langenbuch.

Il est certain que ces appréciations personnelles, basées sur des expériences cadavériques, ont un caractère plutôt théorique ; mais de leur côté non plus, ni Koch, ni Langenbuch, n'ont apporté de véritables observations à l'appui des procédés dont ils avaient conçu le plan. L'application à l'ablation des tumeurs vésicales n'a pas encore été faite sur le vivant.

Peut-être pourrait-on utiliser le procédé de Langenbuch, et encore mieux celui de Koch, quand, de *propos délibéré,* on voudrait établir une fistule permanente de la vessie, en cas de tumeur inopérable. Dans ces cas, en effet, l'appareil destiné à recueillir les urines serait facile à placer et fonctionnerait plus commodément. Cependant, la cystotomie telle qu'on la pratique aujourd'hui me paraît préférable, à cause de la facilité de son manuel opératoire et du peu de dégâts qu'elle nécessite dans son exécution.

Les opérations dites *endoscopiques,* par les voies naturelles (procédés de Grünfeld et de Max Nitze), me paraissent également devoir être rejetées. Indépendamment des difficultés que présentent les manœuvres, de l'impossibilité même où l'on doit parfois se trouver d'arriver sur le néoplasme, au milieu de l'hémorrhagie, on peut tenir pour certain que chercher à extirper des

tumeurs vésicales par ces procédés, ce n'est pas faire véritablement œuvre chirurgicale, mais se livrer à ce qu'on pourrait appeler de l'ergotage opératoire.

En tant qu'opérations, ils sont condamnables, parce qu'ils nécessitent, du moins celui de Grünfeld, des séances multiples, et exposent, par conséquent, à l'introduction des bactéries dans la vessie, à son infection, à l'apparition, enfin, de la cystite, dont nous connaissons la gravité. D'autre part, ils provoquent forcément l'hémorrhagie, puisque, dans tous deux, on procède *par arrachement*. En tant que résultats opératoires, on peut affirmer, je pense, qu'il est impossible d'extirper, par ces procédés, la totalité d'un néoplasme, y compris ses racines; de sorte qu'il faut s'attendre, en cas de tumeur, à une récidive plus que probable, à une repullulation sur place, fatale et rapide, si la tumeur est de nature maligne.

Il est vrai que Nitze préconise l'opération endoscopique surtout pour les récidives; mais, même dans ce cas, comment peut-on être certain d'avoir tout extirpé, lorsque même la vue et le toucher directs ne permettent pas toujours d'apprécier l'étendue à donner à l'extirpation d'une néoplasie maligne, quelque petite qu'elle soit. D'ailleurs, la malignité des récidives est bien connue, et si l'on se décide à opérer, il faut largement ouvrir et pratiquer des extirpations étendues.

En résumé, les opérations endoscopiques me paraissent devoir être condamnées comme exposant à l'infection, à l'hémorrhagie, à l'extirpation incomplète, à la repullulation des tumeurs malignes, et même de celles qui paraissent les plus bénignes. Y recourir, c'est revenir aux opérations aveugles et surannées de Lacuna, de Chopart, de Civiale, etc.

Pour des raisons déjà indiquées, je réprouve également la biopsie de la tumeur pratiquée au moyen de l'endoscope. Lorsqu'on tient à examiner un échantillon, mieux vaut attendre l'expulsion spontanée d'un fragment, que d'exposer le malade aux conséquences de l'arrachement partiel de la tumeur. A moins toutefois qu'on ne fasse suivre la biopsie par l'acte opératoire, fait dans les jours qui suivent l'arrachement. Mais dans ce cas, je ne vois pas au juste le profit qui en résulte, sinon la satisfaction d'une curiosité impatiente.

L'opération par les voies naturelles, avec dilatation de l'urèthre chez la femme, n'est pas non plus à l'abri de sérieux reproches. Sans vouloir trop peser sur l'opinion du lecteur, je déclare cependant que, pour mon compte, jamais je ne l'ai entreprise ni conseillée, même pour de petits néoplasmes, et que jamais je n'y aurai recours. Je ne fais à cet égard qu'une seule réserve en faveur des cas que je spécifie plus loin.

S'il est vrai que l'examen endoscopique préalable nous renseigne sur la position exacte, la conformation, et même le point d'attache du ou des néoplasmes vésicaux, il n'en est pas moins vrai que dans l'opération par l'urèthre dilaté, seul le doigt est chargé de nous renseigner et de conduire les instruments. Le guide par excellence, la vue, ne peut plus intervenir. Les manœuvres sont difficiles et l'opérateur est constamment gêné. De petits néoplasmes, des villosités naissantes, voire même des touffes villeuses peuvent échapper à la sensibilité du toucher. De plus, avec les instruments dont il est possible de se servir pour opérer à travers l'urèthre il est, dans l'immense majorité des cas, impossible de pratiquer l'éradication complète de la néoplasie; il en est des pinces plates, des pinces coupantes, de la curette, comme du serre-nœud, de l'anse galvanique, etc. L'opération est dès lors incomplète; on sera forcé d'y recourir de nouveau. Mais en admettant qu'on ait atteint et détruit le néoplasme, peut-on être sûr d'avoir tout enlevé? Peut-on s'opposer à l'hémorrhagie consécutive? Assurément non.

Quant à porter une ligature sur les vaisseaux qui alimentent la tumeur, ou faire la suture de la muqueuse, ou même conduire un cautère actuel sur le point qui saigne, il ne faut évidemment pas y songer.

Il importe de remarquer en terminant que dans ces manœuvres aveugles, à l'intérieur de la vessie, on n'est jamais certain de ne pas entamer les uretères. De plus, en cas de néoplasie maligne siégeant sur la paroi postérieure ou sur la paroi supérieure, il est à craindre, étant donné la friabilité de la tumeur, qu'on ne fasse une fausse route à travers le péritoine.

Je pose en fait, que les opérations pratiquées par le canal de l'urèthre chez la femme, pour des tumeurs de la vessie, ont toujours été incomplètes; je n'en veux pour preuve que les nombreuses récidives signalées dans les statistiques. Quant aux cas heureux, réellement constatés, ils ne sauraient balancer la récidive d'une seule tumeur traitée par cette voie et qui pouvait comporter une guérison définitive si elle avait été opérée autrement.

On voit, en résumé, d'après ces considérations, que l'extirpation par l'urèthre dilaté ne pourrait être admise que dans certains cas spéciaux, lorsqu'il s'agit *d'un seul néoplasme, siégeant non loin du col* et dont on peut faire l'éradication complète, *grâce à l'éversion de la muqueuse* à la suite de la traction qu'on exerce sur lui; on peut encore y avoir recours pour certains kystes volumineux, comme celui opéré par Vincent de Lyon (V. p. 205).

Les indications de l'opération sont, on le voit, fort restreintes, et encore faut-il ajouter que les manœuvres quelque peu brutales qu'elle comporte déterminent, quoi qu'on en ait dit, des lésions secondaires dont il faudra tenir grand compte. N'a-t-on pas noté, par exemple, une déchirure de l'urèthre entraînant forcément l'incontinence d'urine qui peut durer plusieurs mois. Des douleurs névralgiques opiniâtres suivent encore assez souvent l'acte opératoire.

La taille vaginale, telle que la pratique Simon, avec deux incisions en T, est une opération qui donne beaucoup de jour dans la vessie, et permet des manœuvres très étendues dans sa cavité. De plus, l'extirpation radicale, lorsqu'elle est indiquée, est praticable par cette voie, grâce surtout au renversement possible des parois supérieure, postérieure et même latérales à travers l'incision vésico-vaginale. Mais l'opération préliminaire donne lieu à plusieurs critiques. D'abord, elle n'est applicable qu'aux cas de tumeurs siégeant sur le dôme, les faces postérieure ou latérales de la vessie. Les tumeurs de la base, ni celles implantées dans le voisinage du col, ne

sauraient être abordées sans danger par le vagin. Les dernières notamment risquent d'être sectionnées au moment de l'incision longitudinale de la vessie. Et comme les tumeurs de la base composent la majeure partie des néoplasies vésicales, on voit que bien restreint est le nombre des cas où la voie vaginale peut convenir.

La taille vésico-vaginale est passible de certains reproches relatifs à l'opération. En effet, le canal vaginal, quoique dilatable, est néanmoins, dans certains cas, assez étroit pour la disposition des valves et pour l'évolution des instruments. De plus, si, au cours de l'opération, on vient à découvrir, en dehors de la tumeur déjà reconnue, d'autres néoplasmes dont on n'avait pas soupçonné jusque-là l'existence, il se peut que ces néoplasmes se trouvent difficilement extirpables, en raison de leur siège spécial (base ou col). Dans ces conditions, on risque de faire, en ce qui les concerne, une opération incomplète ; on risque même parfois, en voulant les atteindre, de léser les uretères. Aussi, voyons-nous des cliniciens tels que notre maître réserver cette manière de procéder pour les cas où, d'emblée, on voudrait faire une opération palliative en créant une fistule vésico-vaginale permanente, destinée à supprimer les fonctions du col de la vessie. Mais j'ajouterai que, même pour ces fistules, la taille vaginale est un procédé infidèle, en raison du *resserrement progressif de la plaie,* lequel, au bout de peu de temps, permet au col de reprendre ses fonctions tout au moins en partie. Un dernier reproche à l'adresse de cette opération, et il a son importance, c'est qu'on procède à travers un canal naturellement infecté, et dont la réinfection est fatale, quelque précaution antiseptique qu'on ait prise.

En définitive, ici comme pour la dilatation de l'urèthre, les écueils sont nombreux, les difficultés considérables. Ils ne sauraient être compensés par les seuls avantages, savoir d'éviter sûrement le cul-de-sac péritonéal, ainsi que l'infiltration d'urine. La gravité de l'opération est certainement moindre que celle de la *sectio alta* des anciens chirurgiens. Mais la taille hypogastrique, telle qu'on la pratique aujourd'hui, est aussi bénigne qne la taille vésico-vaginale.

Si j'ai insisté sur l'inutilité ou le peu d'avantages que présentent les opérations précitées, comparativement à leurs inconvénients, c'est que ces inconvénients constituent autant d'indications en faveur de la taille haute *modernisée*. Il suffira d'énumérer rapidement par la suite les avantages de cette dernière pour convaincre le lecteur qu'elle est la *seule* opération préliminaire (sans distinction de procédés) propre à mener à bonne fin l'extirpation des néoplasmes vésicaux. Rappelons que c'est grâce aux travaux de Guyon, de Bazy, de Pousson, de Günther, de Langenbuch, de Bruns, de Trendelenburg, de Dittel, de Frisch, etc., que la voie hypogastrique est presque universellement regardée aujourd'hui comme l'opération de choix pour aborder les tumeurs de la vessie.

Les considérations qui suivent sont applicables à tous les procédés de taille hypogastrique, depuis la taille longitudinale jusqu'à la résection du pubis et la symphyséotomie.

Deux accidents possibles ont de tout temps préoccupé les chirurgiens dans la taille haute, savoir : l'infiltration d'urine et la lésion du cul-de-sac péritonéal. Or, dans les cas ordinaires, cette lésion peut être sûrement évitée (à moins de maladresse opératoire) grâce à la manœuvre de refoulement, si bien étudiée par mon ami Duchastelet (*Ann. des org. g.-u.* 1885) sous l'inspiration de M. Guyon. Sans doute, il existe des cas où la séreuse descend très bas, où même le cul-de-sac peut être adhérent à la symphyse pubienne. Lotzbeck, Bruns, Bouley, etc, en ont rapporté des exemples. Mais Couvée a démontré que, même dans ces cas difficiles au point de vue opératoire, le péritoine peut encore être aisément décollé de la vessie, dans une étendue de 6 centimètres chez l'enfant, et de 8 centimètres chez l'adulte. D'ailleurs, n'avons-nous pas la possibilité, en recourant à la position de Trendelenburg, d'opérer sur la paroi antérieure de la vessie largement découverte?

Ainsi donc, même dans les cas exceptionnels, la lésion de la séreuse est à peu près impossible. D'ailleurs, eût-elle lieu par mégarde, *qu'elle ne présenterait aucun inconvénient avant l'ouverture de la vessie*; la suture y remédierait aussitôt.

Quant à l'infiltration urineuse, il suffit de considérer avec quelle perfection s'effectue le drainage de la vessie, pour se convaincre que l'urine, trouvant toujours un écoulement facile, n'aura aucune tendance à s'insinuer dans les mailles du tissu conjonctif. Plaie largement ouverte, plaie en partie suturée, et bien drainée, plaie entièrement suturée, soit dans sa partie vésicale, soit à la fois dans ses parties abdominale et vésicale, ce sont là autant de garanties contre l'infiltration. Et même se produisît-elle, que le retrait de quelques points de suture suffirait pour mettre un terme à son extension et amener la rétrocession des accidents phlegmoneux.

Un autre reproche encore a été fait à la taille haute, c'est de pouvoir donner lieu à une *hernie consécutive*. La chose est certainement possible ; j'en ai vu deux exemples à la suite de la cystotomie médiane, et on en a rapporté d'assez nombreux dans des cas de cystotomie transversale. Cependant, la suture, telle que la préconise M. Guyon, et telle que je l'ai décrite en collaboration avec M. Nourric, met à peu près à l'abri de cet accident opératoire. D'ailleurs, quand cette hernie accompagnerait nécessairement l'opération, l'inconvénient ne saurait être pris en considération, lorsqu'il s'agit d'une affection aussi grave que la néoplasie vésicale, et lorsque l'extirpation radicale est la seule chance de salut pour le malade.

On ne s'étonnera pas que, voulant préconiser la taille hypogastrique, je commence par en signaler les inconvénients. Il est bon de les bien connaître et savoir comment les combattre ; j'ajoute qu'on ne se trouvera que très rarement aux prises avec eux.

Les avantages de la taille haute sont nombreux et incontestables.

D'abord, avant l'ouverture de la vessie, on est toujours sûr, par cette voie, de faire une antisepsie rigoureuse du champ opératoire, aussi bien de la paroi abdominale, que de la région pré-vésicale. De plus, l'opération est facile à régler, en se basant uniquement sur des connaissances précises d'anatomie topographique. Nul besoin d'instruments spéciaux, conducteurs ou autres, pour guider l'incision des parties molles. La

vessie est abordée et ouverte par sa paroi la moins *dangereuse*, là où il y a peu de vaisseaux (V. *Résection*) ; si l'ouverture ne se trouve pas suffisante, l'opérateur peut se donner du jour, soit en prolongeant son incision longitudinale sur les parois vésicale et abdominale, soit en incisant transversalement les muscles droits à la manière de Guyon, de Bruns, soit enfin en recourant à l'incision transversale, ou bien à la résection pubienne.

M. Guyon compare la vessie affectée de néoplasme à une boîte, dont le couvercle est rarement atteint par le mal. C'est l'idée que j'ai cherché à rendre palpable, quand j'ai imaginé le diagramme de la vessie publié en 1885, et reproduit depuis par d'autres auteurs. Or, pour atteindre le contenu pathologique de cette boîte, presque toujours localisé sur le fond de cette dernière, n'est-il pas naturel d'en ouvrir le couvercle ? Aborder la cavité par un autre point, n'est-ce pas risquer de sectionner le néoplasme ? Sans compter que l'on s'expose ainsi, comme je l'ai montré plus haut, à léser d'autres organes importants, et que, de toute manière, les manœuvres deviennent incomparablement plus malaisées.

Par l'ouverture supérieure, au contraire, il est facile, avec un simple doigt, d'explorer soigneusement toute la cavité vésicale. Cette exploration est avantageusement corroborée par les indications que donne le doigt de l'autre main, introduit dans le rectum chez l'homme, dans la vessie chez la femme. On arrive de la sorte à une détermination beaucoup plus précise des lésions, en étendue et en profondeur, autrement dit à l'appréciation, dans la mesure du possible, de l'infiltration néoplasique. L'exploration digitale paraît-elle insuffisante, l'éclairage interne de la cavité permet à l'œil d'observer la tumeur sur tous ses points, de reconnaître ses rapports, ses particularités, l'implantation s'il y a lieu, de son pédicule, etc. Il devient relativement facile d'apercevoir les plus petites franges néoplasiques, de constater les lésions secondaires qui peuvent accompagner la tumeur. Cette seule considération de la multiplicité fréquente des néoplasmes bénins ou malins devrait sembler un argument décisif en faveur de la taille

haute. Aucune autre voie ne pourrait fournir des renseignements plus précis.

Est-il besoin d'ajouter que les instruments opérateurs seront commodément maniés à travers une large ouverture supérieure? ils sont constamment guidés par le doigt et par l'œil; ceux-ci suivent à mesure les progrès de l'extirpation, ils peuvent arrêter le travail dans les limites nécessaires, et cela sans manœuvres brutales, sans risque de perforation de la vessie ou de lésion des uretères. Bref, on pourrait ériger en principe que l'éradication et par suite la guérison définitive d'un néoplasme ne saurait être obtenue par aucun autre procédé, sauf peut-être par la cystotomie vaginale, et encore dans des limites restreintes.

La résection du dedans au dehors, ou du dehors au dedans, de la paroi vésicale, la suture de la plaie ainsi produite, comme celle de la cystotomie, ne peuvent être réalisées que par la taille haute.

En tant qu'opération palliative, elle ne le cède en rien à la dilatation de l'urèthre, ni à la boutonnière périnéale, ni même à la taille vésico-vaginale. La destruction partielle d'une tumeur est bien plus aisée par la voie hypogastrique, et la création d'une fistule urinaire « *cystotomie* » assure pour longtemps la suppression des fonctions du col de la vessie et par suite le repos complet de l'organe.

Les avantages de la taille haute, pour l'extirpation des tumeurs vésicales, ainsi mis hors de doute, quel est maintenant le meilleur procédé à suivre? Est-ce la cystotomie longitudinale, la taille transversale, la résection pubienne, la symphyséotomie ou enfin la fenêtre pubio-hypogastrique?

Indications particulières des divers procédés de taille hypogastrique. — Si la taille haute est incontestablement la meilleure voie pour atteindre les tumeurs vésicales, aucun des procédés opératoires qui la réalisent ne saurait, à mon avis, être recommandé à l'exclusion des autres. Celui de Guyon, celui de Trendelenburg, comme celui de Helferich, peuvent avoir leurs indications particulières, et c'est faire œuvre de

bon opérateur que de savoir, au besoin, tirer parti de tous trois dans un cas donné. Il faut être éclectique et chercher à combiner les procédés suivant les circonstances. Seules la symphyséotomie et la fenêtre hypogastrique doivent avoir des indications précises et seront entreprises d'emblée pour certaines tumeurs à localisation spéciale. J'ai discuté ce point ailleurs et j'y renvoie le lecteur (V. *Résection de la vessie*).

La résection temporaire, telle que la pratiquent Bramann et Nichans, peut encore trouver ses indications, dans des cas tout à fait exceptionnels. Toutefois, le procédé de Bramann est alors de beaucoup préférable. Je dirai même que si la pratique venait à démontrer la parfaite soudure avec le pubis des fragments osseux temporairement réséqués, ce procédé se trouverait assez fréquemment indiqué. A mon sens, l'opération préliminaire de Bramann réunit à la fois les avantages de la taille longitudinale, de la taille transversale et de la taille de Helferich. Mais cette opération doit subir une modification qui la rapprocherait alors de mon procédé. Le fragment moyen ne doit pas être sectionné sur le milieu, mais conservé intact.

Éliminant donc la résection temporaire, qui n'a pas encore reçu la consécration de la pratique, il nous reste à comparer la taille longitudinale, la taille transversale et la taille transpubienne. J'ai déjà fait ressortir leurs avantages et leurs inconvénients, lorsque j'ai considéré ces opérations à un point de vue général ; examinons maintenant chacune d'elles en particulier, en nous efforçant d'en préciser les indications.

La taille longitudinale faite à la manière de M. Guyon est une opération *inoffensive*. Je n'ai, pour ma part, jamais observé d'accident opératoire ou post-opératoire qui lui fût imputable. Nombre d'observations ont été publiées, toutes confirmatives de cette bénignité. Le procédé est bien réglé, d'une exécution facile. Grâce à l'étendue de l'incision abdominale et de l'incision vésicale, grâce aux incisions latérales, on a sous les yeux une grande partie de la cavité de la vessie et l'on

peut y opérer avec aisance. Les manœuvres sont rendues encore plus faciles par l'emploi du spéculum de Bazy et par la suspension de la vessie à l'aide des fils suivant la pratique de Guyon. Tous les néoplasmes vésicaux peuvent être attaqués par ce mode d'incision. Il faut cependant reconnaître que les manœuvres au niveau du col, derrière l'auvent pubien, sont plus difficiles; parfois même la symphyse peut constituer un obstacle presque insurmontable, derrière lequel se cache la néoplasie cervicale. La résection de la paroi supérieure, celle de chacune des parois latérales ou de la paroi postérieure, sont parfaitement possibles à travers l'ouverture longitudinale. Elle permet encore d'opérer, peut-être avec moins de facilité, au niveau du trigone et du bas-fond. Quant aux suites opératoires, elles sont d'une extrême simplicité. Le drainage de la vessie est généralement parfait; la suture, partielle ou totale, aisée à pratiquer; l'éventration consécutive est presque toujours prévenue.

D'une façon générale, on peut attaquer tous les néoplasmes de la vessie par ce procédé. Mais il est plus particulièrement indiqué lorsque la tumeur est petite ou de moyen volume, pédiculée ou non, et qu'elle siège soit sur le dôme de la vessie, soit sur sa paroi postérieure, soit sur l'une des parois latérales, dans la partie non cachée par le pubis. Il conviendra encore pour l'éradication des petits néoplasmes de la base (bas-fond et trigone), lorsque leur aire d'implantation n'est pas très étendue. A moins d'indications spéciales, mieux vaut ne pas y recourir pour les néoplasies du col et celles de la face pubienne de la vessie.

En raison de la simplicité de l'acte opératoire, de la facilité avec laquelle on peut maintenir béant l'orifice créé par la taille longitudinale, *on doit toujours lui donner la préférence, lorsqu'il s'agit de pratiquer une opération palliative* (grattage, cautérisation, cystotomie).

Eigenbrodt a très bien fait ressortir les avantages du procédé de Trendelenburg, et nettement posé ses indications. Le seul reproche qu'on puisse lui adresser est d'avoir trop généralisé son emploi.

L'opération de Trendelenburg est simple, facile à exécuter. Par suite de la position inclinée du sujet, la vessie se présente sur une plus grande surface et plus largement découverte dans sa portion extra-péritonéale. Le ballonnement rectal et la distension préalable de la vessie peuvent n'être que modérés, on peut même opérer sur la vessie vide, sans risquer de blesser le cul-de-sac de la séreuse, ni de s'égarer dans la recherche des points de repère. L'exécution du procédé n'exige qu'un appareil instrumental fort simple ; à la rigueur, un bistouri, des écarteurs et quelques pinces hémostatiques pourraient y suffire. L'accès dans la cavité vésicale est plus grand que dans l'opération de Guyon ; son éclairage, à la lumière solaire ou artificielle, est plus facile. Enfin, en donnant à l'incision une forme concave en haut, on peut éviter les piliers du canal inguinal.

Eigenbrodt ajoute qu'on peut, si les manœuvres intravésicales le nécessitent, adjoindre à l'incision transversale une autre faite longitudinalement. Je ferai remarquer qu'à ce compte, il est beaucoup plus naturel de commencer par l'incision longitudinale, puis de pratiquer, au besoin, l'incision transversale, c'est-à-dire de procéder du plus simple au plus compliqué, à mesure que l'exigent les circonstances.

Dans ce procédé, il est très facile d'obtenir un bon drainage consécutif, avec ou sans suture des parois vésicales ; l'infiltration y est évitée aussi sûrement que dans celui de Guyon. En somme, ses avantages sur ce dernier, à part un plus large accès dans la vessie, sont assez insignifiants. Mais où il l'emporte indubitablement, c'est dans les cas de péricystite, avec induration du tissu cellulaire pré-vésical, sus et rétro-symphysien et aussi dans les cas exceptionnels où le cul-de-sac péritonéal est très voisin ou même adhérent à la symphyse. Cette dernière circonstance est une sorte de *surprise* opératoire, il n'y a donc pas à s'en préoccuper autrement. Mais dans la péricystite avec gâteau pré-vésical, la taille longitudinale peut d'abord entraîner l'ouverture du cul-de-sac, puis se trouver elle-même insuffisante à réaliser le large accès nécessaire dans la vessie.

En considérant surtout avec quelle facilité on peut, dans le procédé de Trendelenburg, aborder toute la surface interne de l'organe, je pense qu'il trouvera ses principales indications dans les cas où la néoplasie siège à la base de la vessie ou sur sa paroi latérale, dans sa partie masquée par l'auvent pubien, et particulièrement lorsque son volume dépasse les dimensions moyennes. On peut encore y recourir pour l'extirpation des tumeurs du col, mais alors la résection du pubis, pratiquée d'emblée, est préférable.

On comprend que l'opération de Trendelenburg permettra d'exécuter très aisément la résection des parois vésicales et la suture de la plaie résultante.

Je dois cependant avertir que l'éventration consécutive est ici bien plus à craindre que dans l'opération de Guyon. J'ai indiqué le moyen de l'éviter (V. *Suture*).

Les indications particulières du procédé de Helferich sont fournies par l'insertion du néoplasme sur le col, la face rétropubienne de la vessie, et bien que je n'aie aucune expérience clinique de cette opération, j'avoue que le simple raisonnement m'empêche de partager l'avis de certains auteurs qui lui attribuent l'avantage de prévenir la production d'une hernie consécutive. Je ne vois pas comment le procédé d'Helferich peut mettre à l'abri de cet accident ; je crois, au contraire, qu'il est bien fait pour le favoriser.

Telles sont les indications particulières des trois procédés de taille haute applicables au traitement des tumeurs vésicales. Je l'ai déjà dit, un bon opérateur doit savoir non seulement choisir celui qui convient le mieux dans chaque cas, mais encore combiner au besoin les procédés, soit délibérément, soit à l'improviste, au cours d'une opération. C'est ainsi que le professeur Hendenreich, pratiquant une taille longitudinale, a dû recourir à la résection du pubis, inspiration dont le chirurgien n'eut qu'à se féliciter.

Je ne reviendrai pas ici sur les opérations de Bramann et de Nichans. Toute appréciation favorable ou non serait pré-

maturée à leur égard ; il convient d'attendre que la pratique ait prononcé sur elles définitivement.

OPÉRATIONS SUR LE NÉOPLASME

Nous avons établi que l'opération préliminaire pour aborder les tumeurs vésicales, devait être la taille haute transversale ou longitudinale, avec ou sans résection du pubis, suivant les indications spéciales. Il nous reste à étudier l'intervention dirigée contre le néoplasme lui-même. Cette intervention comprend deux parties : 1° l'exploration de la cavité vésicale ; 2° l'opération proprement dite. On verra par la suite que cette division n'est pas superflue, et qu'une exploration bien faite pourra conduire souvent à ne pas tenter la destruction radicale d'une tumeur, mais à se contenter d'une opération palliative, voire même à refermer la vessie sans autre traitement.

1° Exploration méthodique de la cavité vésicale. — Notre maître M. Guyon a résumé fort judicieusement, en quatre mots, ce qu'il faut faire pour faciliter l'exploration de la vessie : *soulever, écarter, déprimer, éclairer*. Pour soulever l'organe le plus simple est de se servir des fils suspenseurs, lesquels, convenablement placés, écartent du même coup les lèvres de la plaie au point de lui faire prendre une forme ovalaire, plus ou moins arrondie. Bazy a imaginé un instrument à valve courte, large et concave, que l'on place dans l'angle supérieur de l'ouverture (longitudinale) et à l'aide duquel on produit à la fois l'écartement de la plaie et le soulèvement de la vessie. Latéralement, on peut encore prendre la précaution de placer des écarteurs plats, à bec long, dont l'extrémité vient presser sur le fond de la vessie, permettant de tendre transversalement sa base et de faire ressortir les contours du néoplasme. Les écarteurs de M. Legueu remplissent cette indication (*Ann. des org. gén.-urin.*, 1892). On sera souvent obligé de manœuvrer

ces écarteurs, ou le spéculum de Bazy, en les inclinant d'un côté ou d'un autre de manière à les placer tout auprès du néoplasme. Ces diverses manœuvres n'ont qu'un but, *déplisser la paroi vésicale voisine de la tumeur*. On y parvient encore en déprimant le fond de la vessie soit avec le doigt, soit avec de petites éponges montées sur des pinces, etc., afin de démasquer la tumeur et la mettre en relief au milieu du champ opératoire. Pour l'éclairage de la vessie, on peut utiliser la lumière solaire, soit directement, soit en la réfléchissant à

Fig. 90.

VALVE DE LEGUEU

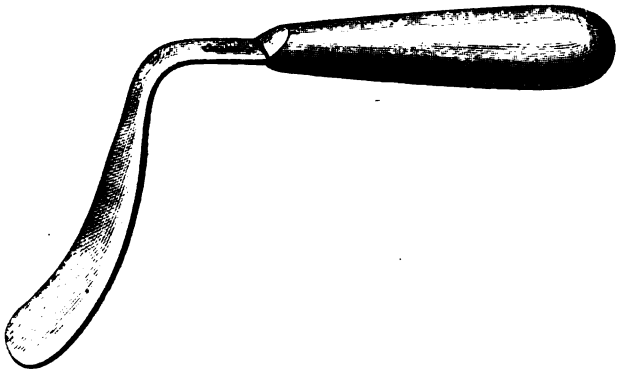

l'aide d'un miroir, et dirigeant successivement les rayons dans tous les coins de la cavité de l'organe. La position de Trendelenburg facilite beaucoup cet examen. M. Guyon a, l'un des premiers, employé l'éclairage électrique, universellement adopté aujourd'hui, et dont il est superflu de faire ressortir les avantages.

Je n'insisterai pas davantage sur tous ces détails; on comprend que la position à donner au malade, la manière d'éclairer la vessie et la façon d'y placer les instruments devront varier suivant les circonstances. Avec M. Guyon, je ferai seulement observer que l'éclairage intense de la cavité

vésicale est moins utile avant qu'après l'ablation totale ou partielle du néoplasme, alors qu'il importe de reconnaître ses connexions, de s'assurer de l'existence d'autres tumeurs, de houppes papillaires, de lésions quelconques de la vessie qui pourraient échapper à une inspection superficielle et même à la sensibilité de l'exploration digitale.

Lorsqu'il y avait hématurie au moment de l'intervention, on a vu que toute hémorrhagie cessait du fait même de l'ouverture de la vessie. La position de Trendelenburg grâce au ren-

Fig. 91.

SPÉCULUM ÉCLAIREUR DE LÜER

versement du sujet, est elle-même éminemment hémostatique. Si du sang épanché ou des caillots venaient à gêner l'inspection de la cavité, on y dirigerait une irrigation au sublimé (à 1/3000°), ou bien à l'eau boriquée.

Telle est la méthode d'exploration pré-opératoire de la vessie usitée en France; pratiquée avec un peu d'habitude et avec les précautions convenables, elle ne laisse échapper aucune lésion, aucune anomalie à la surface interne de l'organe. A l'étranger, on se sert encore de spéculums, de pinces munies de lampes à incandescence. L'emploi de ces instruments complique toujours les manœuvres. Ils peuvent être

utiles dans certaines circonstances; *ils ne sont pas indispensables*. En tout cas, il doit être absolument proscrit de se servir de pinces à griffes pour soulever le néoplasme, ce qui risquerait d'y produire des déchirures.

2° Attaque du néoplasme. — Avant de parler de l'opération elle-même, je passerai en revue les instruments avec lesquels on la pratique.

Instruments. — Avant tout autre doit figurer le *bistouri*. Toutes les fois que l'exérèse de la tumeur est possible avec cet instrument, on ne manquera pas de s'en servir. Même s'il y a doute sur l'indication de son emploi, il faudra toujours commencer l'extirpation au bistouri, quitte à la terminer autrement. On verra bientôt pourquoi j'insiste sur ce point. L'*anse galvanique*, instrument incommode, difficile à transporter, rend parfois de grands services pour l'ablation des parties saillantes de la tumeur. Le *thermo-cautère* peut également devenir nécessaire, le plus souvent pour terminer une opération, rarement pour la commencer. Mentionnons les *curettes tranchantes*, simples ou doubles. Les premières servent à pratiquer le curage du néoplasme, les secondes à son exérèse par morcellement. Elles sont encore utiles pour extirper l'encadrement de la tumeur. Les *ciseaux* longs et recourbés sur le plat, sont employés dans les mêmes circonstances que les curettes. On utilise encore le *serre-nœud*, mais les indications de cet instrument suranné me paraissent bien restreintes. Enfin M. Guyon et M. Farabeuf ont inventé des pinces spéciales dont l'extrémité est recourbée à angle droit suivant le plan de prise, et des *ténaculums* variés, tous instruments de première utilité pour faciliter l'attaque des néoplasmes vésicaux. Ai-je besoin d'ajouter que la pince à polypes, la pince de Museux, des pinces quelconques à forcipressure peuvent trouver leur emploi au cours de l'opération?

L'extirpation du néoplasme peut être radicale et faite en un seul temps; elle peut se pratiquer par morcellement; ou bien être obtenue par résection de la paroi vésicale; enfin on peut

se trouver forcé de ne procéder qu'à une extirpation partielle. Cette dernière doit toujours être considérée comme une opéra-

Fig. 92, 93.

PINCES DE GUYON

NOUVEAU MODÈLE POUR SAISIR LA TUMEUR A SA BASE



Fig. 94.

PINCE RECOURBÉE, DESTINÉE AU MÊME USAGE



Fig. 95, 96.

PINCES DESTINÉES A PRENDRE LE PÉDICULE APRÈS EXCISION DE LA PARTIE SAILLANTE DE LA TUMEUR



tion palliative, quelle que soit l'étendue en surface ou en profondeur de l'exérèse réalisée.

D'après ce qui a été pratiqué jusqu'ici, je diviserai les opérations dirigées contre les tumeurs de la vessie en trois caté-

gories : 1° éradication du néoplasme ; 2° destruction du néoplasme ; 3° opérations palliatives, avec ou sans destruction partielle du néoplasme. J'indiquerai à mesure les indications particulières de ces divers modes d'intervention.

A. *Éradication du néoplasme.* — Examinons d'abord les cas de néoplasie dans lesquels l'acte opératoire vise la *guérison radicale*. L'extirpation totale doit être tentée pour les tumeurs pédiculées, quelle que soit leur nature histologique. L'opéra-

Fig. 97.

ATTAQUE D'UNE TUMEUR PÉDICULÉE

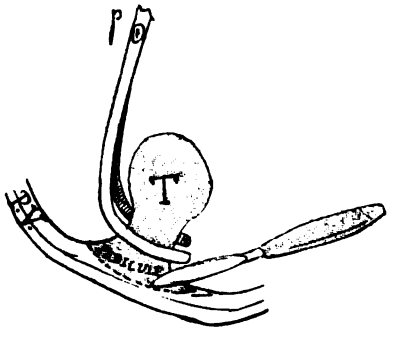

Le bistouri sectionne la paroi vésicale sous le pédicule, circulairement, suivant la ligne pointillée.
PV. Paroi vésicale. — T. Tumeur. — p. Pince passée sur le pédicule et exerçant des tractions. (Dessin de Lyot.)

tion sera entreprise avec certitude de succès définitif pour les polypes bénins, mais avec moins de chances de non-récidive pour les tumeurs malignes munies d'un pédicule. L'indication dans les deux cas est formelle : il faut, en un seul temps, et autant que possible au bistouri, *déraciner* le néoplasme. J'insiste sur le mot déraciner, car il importe non pas seulement de supprimer tout ce qui fait saillie, mais attaquer le point d'implantation et réséquer au pourtour la muqueuse vésicale et les couches sous-jacentes en ce point. Il est bien entendu que s'il s'agit d'une néoplasie d'origine épithéliale, on devra rechercher

avec soin la portion indurée de la muqueuse, afin de l'extirper jusqu'aux couches profondes, en passant en dehors de la zone qui paraît infiltrée. Pour cette extirpation, on s'aidera autant que possible de la vue, mais surtout du toucher; ou bien, si le siège de la tumeur le permet, on utilisera le toucher rectal ou vaginal pour limiter en profondeur les manœuvres de résection.

Les petites tumeurs sessiles et simplement « implantées » dans la paroi, seront opérées de la même façon, en cherchant par un artifice à les *pédiculiser* momentanément. La muqueuse

Fig. 98.

PÉDICULISATION ARTIFICIELLE DE LA TUMEUR

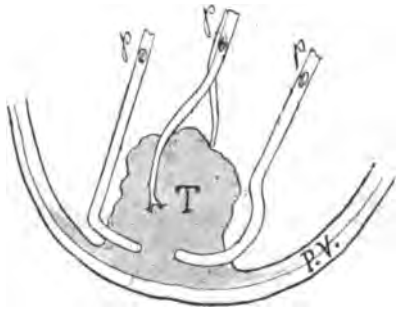

Façon de poser les pinces à la base du néoplasme.
PV. Paroi vésicale. — T. Tumeur. — ppp. Pinces. (Dessin de Lyot.)

avoisinante peut, en effet, glisser plus ou moins facilement, et, se laisse étirer de manière à constituer un pédicule au néoplasme. Pour cela, on tâche de saisir la tumeur tout près de sa base avec le pouce, l'index et le médius recourbés en crochet. En cas d'impossibilité, on peut recourir à une pince prenante. On attire alors la tumeur en haut, et lorsque la muqueuse a cédé par glissement, on place une pince coudée à angle droit, pince de Guyon, sur le pédicule artificiel.

Dans cette catégorie de tumeurs pédiculées ou pédiculisables rentrent des fibromes, des myomes, de petits épithéliomas, certains adénomes, etc.

Si le pédicule est trop large, on se contente de placer une première pince sur ce qu'on peut prendre, puis, se servant d'elle comme agent de traction, on en glisse une autre au-dessous pour saisir tout le pédicule. Si la chose est impossible, on place, sans désemparer, une autre pince du côté opposé du néoplasme, en regard de la première. Le néoplasme se trouve ainsi isolé au-dessus des pinces, et l'on a chance, au-dessous de celles-ci, d'opérer sur des tissus sains. Inclinant la pince

Fig. 99.

ATTAQUE DU PÉDICULE DE LA TUMEUR

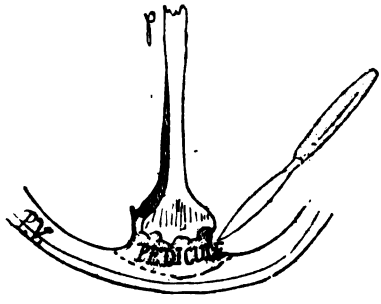

La partie végétante de la tumeur a été réséquée. Une pince p. est posée sur le restant du pédicule et exerce des tractions. Le bistouri sectionne la paroi vésicale sous le pédicule suivant la ligne pointillée.
PV. Paroi vésicale. — p. Pince. (Dessin de Lyot.)

d'un côté, on démasque le pédicule, et on le sectionne au bistouri, aussi loin qu'il est possible; inclinant alors la tumeur du côté opposé, on procède de même, en poursuivant l'incision jusqu'à ce qu'elle rejoigne la première. Le néoplasme se trouve ainsi extirpé; il reste une plaie nette, en forme d'excavation, facile à suturer. Dans certains cas, pour faciliter la dissection, il faudra prendre la tumeur et les pinces dans la paume de la main gauche et charger son point d'implantation sur l'index de la même main.

M. Guyon conseille une manœuvre très utile. Lorsque la partie saillante de la tumeur vient à s'effriter, loin de se décourager, il faut saisir ce qui reste du pédicule avec une pince à polypes, exercer sur lui une certaine traction de manière à augmenter sa longueur, puis placer la pince coudée transversalement au-dessous de la première pince. On peut du reste supprimer, de propos délibéré, la partie saillante de la tumeur lorsqu'elle gêne par son volume, et exercer les mêmes manœuvres sur son pédicule.

Dans ces derniers temps, M. Guyon s'est servi avantageusement d'un ou deux ténaculums, avec lesquels il traverse la base du néoplasme au voisinage des parties saines et, soulevant celui-ci, il dissèque au-dessous d'eux ou bien il enserre sa base dans une anse galvanique.

Si la base d'implantation du néoplasme est trop large pour qu'on parvienne à le pédiculiser artificiellement, il est préférable de remplacer le bistouri par le couteau de thermo-cautère, en manœuvrant prudemment au-dessous de la tumeur. Dans ces conditions, en effet, on est vraisemblablement en présence d'une néoplasie d'origine épithéliale, avec plus ou moins d'infiltration périphérique de la paroi; la section au thermo-cautère offre une garantie de plus, par l'action caustique exercée sur les parties molles qu'elle traverse. Pour ces cas, on peut se servir encore de l'anse galvanique; mais avec cet instrument, on sectionne un peu à l'aveugle. Le bistouri et le thermo-cautère lui sont bien préférables.

Lorsque l'opération est pratiquée au bistouri, la suture de la plaie met fin à l'hémorrhagie opératoire; mais il est possible qu'on soit obligé de pincer et de lier un ou deux vaisseaux. Avec le thermo-cautère, l'opération peut être absolument exsangue. De toute manière, la perte de sang est toujours insignifiante.

B. *Destruction du néoplasme.* — Passons maintenant à une seconde catégorie de cas ; ceux dans lesquels le volume et la configuration de la tumeur sont tels qu'il devient impossible d'obtenir ce que j'ai appelé la « pédiculisation artificielle ». Il

s'agit le plus souvent de néoplasmes délimités, quoique sessiles, de grosseur moyenne, variant entre celle d'une petite noix et celle d'une mandarine. Dans ces conditions, il faut chercher à enlever la tumeur par *énucléation*. Celle-ci peut être obtenue *d'un seul bloc* ou bien par *morcellement*. M. Guyon a parfaitement posé les règles de cette manière d'opérer; je le suivrai dans ma description. Le néoplasme peut être encore interstitiel,

Fig. 100.

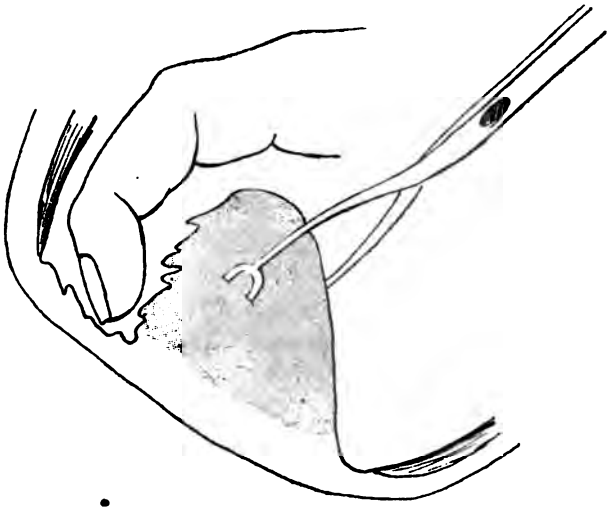

Résections du dedans au dehors. Procédé d'énucléation. (Dessin de Lyot.)

avec faible saillie à l'intérieur de la vessie; ou bien tout à fait saillant dans la cavité, mais largement implanté. Il peut être d'origine *épithéliale* ou de nature bénigne (fibrome ou myxome). L'énucléation devient alors une « *véritable résection du dedans au dehors* ».

On procède d'abord à une incision « *limitante* » comprenant une partie de la circonférence de la tumeur ou bien sa totalité, suivant les besoins. On cherche alors, avec le doigt insinué sous la tumeur, à en faire l'énucléation. Lorsqu'elle est suffi-

samment consistante, on arrive ainsi à la séparer des couches profondes et à l'extraire d'un seul bloc ; dans le cas contraire, on peut arriver au même résultat en la morcelant. Il est, en général, plus prudent de se servir du doigt ou des ciseaux pour ces manœuvres, de manière à éviter une perforation de la vessie, accident qui serait dangereux dans la région péritonéale de l'organe, et surtout à sa base, au voisinage des uretères. Toutefois, le bistouri reste encore l'instrument de choix pour les néoplasmes peu volumineux et non trop profondément

Fig. 101, 102, 103, 104.

PINCE A EMPORTE-PIÈCE

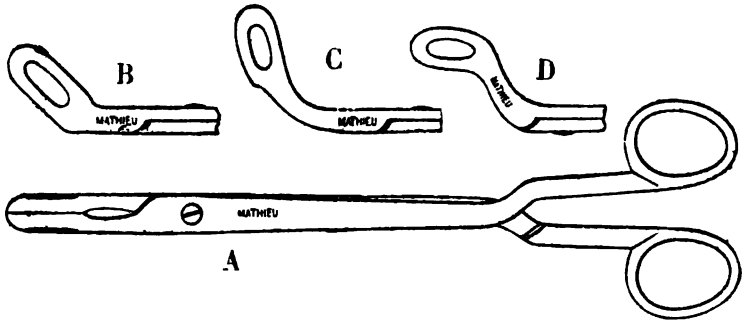

A. Pince droite. — B, C, D. Pinces coudées.

engagés dans la paroi vésicale. On peut, dans ces conditions, en se guidant par le toucher et par la vue, et incisant couche par couche, à petits coups, obtenir une énucléation parfaite. On profite de la sorte de l'avantage qu'offrent les plaies faites par l'instrument tranchant de pouvoir être suturées et réunies, presque à coup sûr, par première intention.

J'ai signalé en 1886 l'existence autour des néoplasmes vésicaux, notamment ceux de nature épithéliale, d'une *couche graisseuse,* qui tend à la limiter en quelque sorte dans sa marche envahissante, à l'isoler des parties périphériques. Cette couche graisseuse, dont j'ai montré des préparations macroscopiques

et microscopiques, mesure parfois jusqu'à 1 centimètre d'épaisseur. M. Guyon lui donne le nom de couche graisseuse isolante de Clado. Lorsque, au cours d'une opération, on a la chance de la rencontrer, elle permet d'énucléer, pour ainsi dire, le néoplasme, sans crainte de léser les parties normales qui l'entourent. Dans un cas qu'il m'a été donné d'observer, M. Guyon a pu extirper un épithélioma du volume d'une mandarine avec les doigts et des instruments mousses en se guidant sur elle.

Il ne faudrait pas se méprendre sur ma pensée, comme certains auteurs l'ont déjà fait, au sujet de cette couche graisseuse. Je n'ai jamais prétendu qu'elle fût constante ; encore moins qu'elle fût obligatoire dans l'évolution des tumeurs vésicales. J'ai même soutenu, avec faits à l'appui, à la Société Anatomique, cette théorie que la couche enveloppante en question était le fait d'une véritable dégénérescence pouvant accompagner, non seulement les néoplasies malignes, mais encore les anciens foyers inflammatoires. Il suffit de considérer la dégénérescence graisseuse qui entoure certaines tumeurs du sein, et certaines atrophies du rein d'ordre irritatif pour se convaincre qu'il s'agit d'un même processus pathologique.

M. Guyon conseille, l'énucléation faite, d'exciser les portions de la paroi qui bordaient le néoplasme, et de cautériser le fond de la plaie avec la plaque du thermo-cautère. En cas d'épithélioma, il faut toujours, dans l'intérêt du malade, procéder de la sorte. Si l'opération n'est point rendue ainsi très brillante au point de vue opératoire, par contre, les chances de récidive sont diminuées, grâce à l'action du thermo-cautère détruisant, dans la mesure des prévisions, l'infiltration larvée de la paroi. Lorsqu'il s'agit simplement d'un fibrome ou d'un myome, et qu'on est certain de l'avoir énucléé dans sa totalité, on se contente de régulariser, avec les ciseaux courbes, le bord ou le fond de la plaie, et l'on procède à sa suture totale, s'il est possible. Dans le cas contraire, *il faut toujours suturer ce qu'on peut,* de manière à rétrécir la surface de la plaie, laquelle constitue, parfois, « une véritable vessie supplémentaire » (Guyon).

Dans certains cas, l'énucléation du néoplasme est absolument impossible, soit qu'il soit trop volumineux ou trop infiltré, soit que, même sans atteindre un volume considérable, il ne se laisse pas saisir et s'effrite à mesure. Vainement, on cherche à le mordre avec la pince prenante ; vainement, on essaie de le traverser avec un gros fil ou un ténaculum, pour essayer de le soulever, de le détacher de la paroi ; toujours il échappe, en se déchirant. De telles tumeurs reconnaissent plus particulièrement une origine épithéliale (cancers, épithéliomas, papillomes, adénomes, etc.). Au point de vue opératoire, elles rentrent dans le même cadre et ne sont justiciables, sauf dans des cas tout à fait exceptionnels, que d'une opération palliative. Dans les cas *les plus favorables,* on peut tenter la fermeture immédiate ou tardive de la vessie, mais avec la certitude que le néoplasme récidivera. Ma conviction est faite à cet égard. Je déclare, pour mon compte, n'avoir jamais vu une opération de ce genre non suivie de récidive, quelquefois éloignée, ordinairement à bref délai. C'est ce qui m'a fait dire, en 1886, que les gros papillomes de la vessie ne le cèdent en rien aux cancers, au point de vue de la malignité. Depuis, la pratique m'a donné raison.

Quoi qu'il en soit, et quelque conduite qu'on adopte, fermant ou non la vessie après l'opération, *la destruction du néoplasme doit toujours être aussi complète que possible.* A cette règle générale, il y a cependant des exceptions, tirées de l'état général du malade, de l'étendue en profondeur de l'infiltration néoplasique. J'y reviendrai dans un instant.

Dans cette catégorie de faits, il faut commencer par détruire la partie saillante de la tumeur, en la morcelant avec le bistouri, les ciseaux, les curettes tranchantes simples ou doubles. Dans un cas semblable, que nous avons opéré avec le professeur Verneuil, en traversant de part en part la base d'implantation avec une aiguille courbe, il nous fut possible de conduire une double anse de serre-nœud, enserrer de chaque côté le point d'implantation et sectionner de la sorte les parties saillantes d'une énorme tumeur.

Une fois la partie saillante abrasée, soit à l'aide d'un seul

instrument, soit en combinant, au besoin, les moyens de destruction, il faut procéder à une nouvelle exploration de la vessie. Après avoir détergé le champ opératoire, on reconnaîtra, par la vue et le toucher, l'étendue, la consistance de la base de la tumeur, on se rendra compte de la saillie de ses bords, de son encadrement, comme dit M. Guyon, en un mot de ses connexions avec la paroi vésicale. Le doigt explorateur sera aidé par le toucher rectal, qui permettra de juger dans quelles limites en profondeur on *doit* ou *on peut* détruire

Fig. 105.

CURETTE

Fig. 106.

PINCE COUPANTE DE GUYON



le néoplasme. On cherchera à apprécier, sur toute l'étendue de la surface de ce dernier, la distance qui sépare les deux doigts explorateurs; on essaiera de faire glisser l'induration néoplasique sur les couches profondes de la paroi vésicale, ou sur la paroi rectale. Toutes les données ainsi obtenues sont de première importance, et permettent de poursuivre un morcellement de la tumeur aussi complet que possible, sans crainte de perforer la vessie ou le rectum.

Les instruments à utiliser pour cette seconde partie de l'opération sont les mêmes que pour la première. Cependant,

la curette double est l'instrument de choix. On terminera par la régularisation de la plaie et sa cautérisation au thermo-cautère. Cette cautérisation constitue un temps de l'opération fort important. Elle doit être pratiquée point par point, en empiétant même sur la région de la muqueuse qui avoisine le néoplasme et paraît absolument normale à la vue et au toucher. Rarement on est obligé de procéder à la ligature d'un ou deux vaisseaux; le thermo-cautère maintenu au rouge sombre suffit à arrêter l'hémorrhagie. En cas d'insuccès, on peut du reste, à l'exemple de M. Guyon, laisser dans la cavité vésicale une ou deux pinces à forcipressure, qu'on retire le lendemain.

C'est de cette manière qu'il faut concevoir la *destruction* d'un néoplasme lorsque son éradication est impraticable. On peut résumer en deux mots : énucléer lorsque la chose est possible; sinon, extirper successivement les parties saillantes et infiltrantes de la tumeur, et cautériser le point d'implantation. Est-il besoin de répéter que cette extirpation de l'infiltration devra être complète; quelle que soit l'opération que l'on dirige contre le néoplasme, il faut s'efforcer autant qu'on peut de se rapprocher d'une cure radicale; tout au moins on arrivera ainsi à créer des conditions de récidive *aussi tardive que possible*. Il faut toujours se rappeler, en effet, que l'opération la plus parfaite peut être suivie de récidive, et qu'en particulier il ne faut attendre de la *destruction des néoplasmes* qu'une survie plus ou moins longue, mais non une guérison définitive.

Je traiterai plus loin de la suture de la plaie due à l'opération préliminaire, ainsi que de la création d'une cystostomie.

Jusqu'à présent, je n'ai pas parlé des uretères, dont la lésion est à craindre au cours des manœuvres opératoires, puisque les néoplasmes siègent le plus souvent à la base de l'organe.

Pour cette région, les règles posées plus haut restent applicables, au même titre que pour le reste de la surface interne de la vessie ou du col. Cependant, le voisinage de l'uretère entraîne quelques modifications aussi bien dans le manuel opératoire que dans le procédé d'extirpation du néoplasme. Les plus grands ménagements devront être apportés lorsqu'il

s'implante sur le conduit même, ou à son pourtour, ou bien sur son trajet intra-vésical. On commencera par introduire dans l'uretère un stylet de trousse ou une sonde cannelée ; on pourra se servir encore d'une sonde fine. Grâce à cette précaution, on pourra se guider sur la tige rigide, pour éviter la perforation du conduit. Il est bon de procéder en morcelant d'abord la tumeur de chaque côté de l'uretère soudé, puis

Fig. 107, 108, 109.

PINCE DE THOMPSON

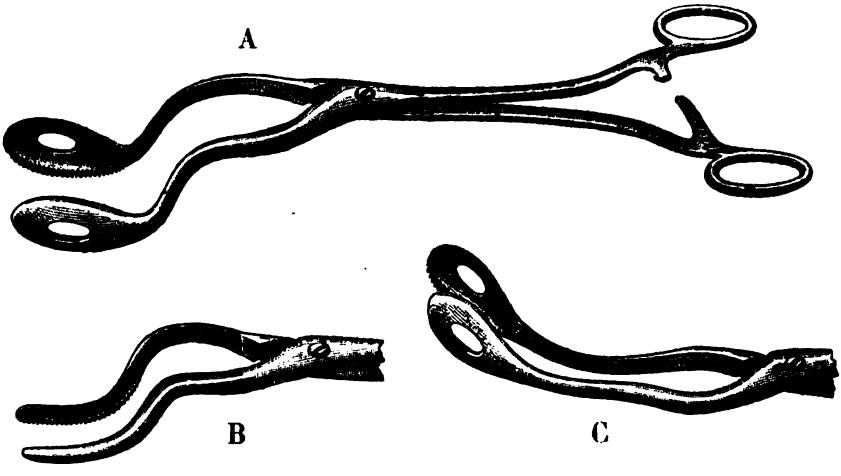

A. Pince coudée. — B. Pince en baïonnette. — C. Pince courbe.

au-dessus de lui. Je ne pourrais entrer ici dans plus de détails pour le traitement de l'uretère sans empiéter sur le chapitre spécialement consacré à la résection et à la transplantation de ce conduit; mais j'insiste sur la nécessité de se préoccuper de sa présence au cours des manœuvres intra-vésicales que réclament les divers procédés d'extirpation, à cause de l'extrême gravité du pronostic que comporte sa blessure.

Les cas de tumeurs multiples ne présentent pas d'indications particulières ; on se rappellera seulement que c'est plutôt l'opération palliative qui s'impose dans ces conditions.

La destruction du néoplasme une fois terminée, il faut de nouveau déterger la cavité vésicale et examiner, à l'aide d'un fort éclairage, sa surface interne, afin de ne pas laisser passer inaperçues de petites tumeurs ou des végétations papillaires. On s'assurera ensuite que l'hémostase est bien faite. Je ferai remarquer, à ce propos, qu'un écoulement sanguin peu abondant et en nappe n'est point dangereux, et s'arrête presque toujours spontanément deux ou trois heures après l'opération. On s'assurera enfin du bon fonctionnement des uretères; il suffit pour cela de diriger le faisceau lumineux sur leur orifice intravésical, et d'attendre l'apparition de l'urine. On peut en favoriser l'arrivée à l'orifice en exerçant des massages profonds, le long du trajet intra-abdominal du conduit.

On terminera l'opération par un grand lavage de la vessie à l'eau boriquée, ou bien avec la solution de sublimé au 1/3 000e.

En résumé, l'attaque du néoplasme vise *sa guérison radicale*, lorsqu'il est pédiculé ou pédiculisable, et s'opère en un seul temps. Pour les faits qui ne rentrent pas dans cette catégorie, la guérison radicale est encore possible; elle est obtenue par l'énucléation de la tumeur d'un seul bloc ou par morcellement et destruction sur place, avec l'instrument tranchant et le thermocautère, de tout ce qui peut rester.

c. *Opération palliative.* — En dehors des cas qui viennent d'être spécifiés, on doit se contenter d'une opération palliative. Les néoplasmes passibles d'une telle intervention sont, naturellement, tous ceux dont la destruction complète est impraticable. Il importe de bien savoir les reconnaître à l'avance pour ne pas s'illusionner sur les résultats de l'intervention. Dans cette catégorie rentrent : 1° Les tumeurs très volumineuses, remplissant la plus grande partie ou la totalité de la vessie, celles, notamment, qui occupent simultanément le col et une portion considérable des parois vésicales. 2° Les tumeurs qui infiltrent ces parois, en augmentant beaucoup leur épaisseur et déterminant leur induration, sans faire elles-mêmes grande saillie à l'intérieur de la cavité. Dans certains cas, cette infiltration est générale; dans d'autres, elle n'occupe qu'une partie de la

vessie, notamment sa base. 3° Les cas où les deux formes précédentes se combinent, avec plus ou moins de prédominance pour l'une d'elles. 4° Les tumeurs qui ont dépassé la limite des couches vésicales, et ont contracté des adhérences avec les organes voisins, notamment le rectum. 5° Enfin, les néoplasmes qui s'accompagnent de fistules vésicales.

Pour tous ces cas, l'opération *palliative* est seule commandée, et j'ajoute que la fermeture post-opératoire de la vessie est contre-indiquée, sous peine de voir aussitôt réapparaître les symptômes qui ont requis l'intervention, et notamment la douleur. *La cystostomie est de règle*, dans ces conditions. Elle rend souvent des services considérables en supprimant des phénomènes graves, tels que l'hématurie et la douleur; elle prolonge parfois assez longtemps la vie du malade. En tous cas, les jours de survie s'écoulent dans un calme relatif, et contrastent avec ceux qui ont précédé l'ouverture de la vessie.

L'opération palliative peut se borner à la suppression du fonctionnement de l'organe, autrement dit à la cystotomie; mais elle peut aussi comporter la destruction d'une partie du néoplasme (raclage, cautérisation, excision, etc.) La conduite à tenir dépend de l'intensité des symptômes, et surtout du degré d'infection résultant de la putréfaction du néoplasme, enfin de l'état général du malade. La douleur et l'hématurie disparaissent ordinairement aussitôt la vessie ouverte. Lorsque les phénomènes d'infection dominent, il est rationnel de détruire la partie saillante du néoplasme, plus ou moins putréfiée, de niveler, pour ainsi dire, les anfractuosités de façon à supprimer autant que possible les clapiers où s'élaborent les produits septiques. Mais il faut aussi tenir grand cas de l'état de faiblesse et d'anémie du malade, c'est-à-dire de son degré de résistance, et savoir se contenter de l'ouverture simple de la vessie, réduisant de la sorte l'acte opératoire à sa plus simple expression.

Avant de clore ce chapitre, je dois ajouter encore un mot : Les progrès thérapeutiques réalisés dans ces derniers temps

sont tels qu'à l'heure actuelle, pour les trois premières catégories des néoplasmes passibles d'une opération palliative, je conseillerais l'extirpation totale du réservoir urinaire ou cystectomie (V. les pages suivantes).

Résultats opératoires.

Il est à peu près impossible de se prononcer aujourd'hui d'une façon catégorique sur ce point de la thérapeutique des tumeurs de la vessie. La question, comme je l'ai déjà dit, n'est entrée dans sa phase opératoire que depuis quelques années seulement. Et la perfection de la technique opératoire est encore plus récente. Il en résulte que les cas pouvant composer une statistique plus ou moins probante (car une statistique est toujours imparfaite), ne datent que de six à huit ans; comme parmi ces cas il s'en trouve un grand nombre qui remontent à peine à deux ou trois ans, il en résulte que l'observation des suites opératoires est fatalement incomplète. Un autre point rend la statistique défectueuse. La plupart des cas portés, avec mention de guérison, sont publiés dans les premiers mois qui suivent l'opération. Comment établir des statistiques sérieuses dans ces conditions! Ces remarques s'appliquent surtout à la *récidive*. Il n'est donc permis de tirer des conclusions qu'en ce qui concerne surtout l'acte opératoire.

TABLEAU X

STATISTIQUE DE M. ALBARRAN

TUMEURS	BÉNIGNES	MALIGNES
Guérison	36	23
Récidive	9	31
Mort.	3	43
Nombre des cas.	48	97

Je donne d'abord sous forme de tableau la statistique de M. Albarran que je complète avec un certain nombre de cas recueillis dans différentes publications en faisant observer que ces cas additionnels ne datent que de 1891-92-93 et 1894.

TABLEAU XI

TUMEURS	BÉNIGNES	MALIGNES
Guérison	49	28
Récidive	9	34
Mort.	4	49
Nombre des cas.	62	111

Les conclusions générales à tirer de ce tableau sont les suivantes :

1° L'opération préliminaire jointe à celle dirigée contre le néoplasme, autrement dit l'intervention dans le néoplasme de la vessie, constitue un acte d'une gravité notoire.

2° L'intervention fournit une mortalité de 6,4 0/0 dans les tumeurs bénignes et de plus de 44 0/0 dans les tumeurs malignes. Elle est donc infiniment plus grave dans cette dernière catégorie de tumeurs.

3° La récidive est très fréquente dans les tumeurs de la vessie ; elle s'élève à 14,6 0/0 pour les cas de néoplasmes bénins, à 30,7 0/0 pour les néoplasmes malins.

Cette proportion énorme des récidives n'a rien qui doive nous étonner en ce qui concerne les tumeurs malignes. Par contre, elle est remarquablement anormale pour les tumeurs bénignes. Il en résulte qu'au point de vue thérapeutique, l'opération de la tumeur bénigne ne doit le céder en rien, ni comme étendue ni comme profondeur, à celle dirigée contre la néoplasie maligne. Dans les deux cas, il faut qu'elle soit aussi complète que possible.

J'ai fait d'autre part une statistique pour établir la gravité relative de la taille périnéale et de la taille hypogastrique en tant qu'opérations préliminaires pour tumeurs de la vessie.

En ramenant les proportions à 100, on obtient les schémas suivants :

TABLEAU XII

Taille périnéale 33,3 °/. de morts.



Taille sus-pubienne 27,5 °/o de morts.



On voit donc que la taille haute est bien moins grave. Ce sera toujours à elle qu'il faudra donner la préférence dans l'attaque des tumeurs de la vessie. Il va sans dire que dans l'établissement de ces graphiques, l'opération s'adressait indistinctement à des néoplasmes bénins ou malins.

Tableau XIII. — TUMEURS BÉNIGNES

	Moins d'un an.	Années depuis le début.															
		1	2	3	4	5	6	7	8	9	10	11	12	13	14	15	16
OPÉRATION RADICALE	o	o	o	o	o	o	o		o	o			o				
	o	o	o	o	o	o											
		o	o	o	o	o											
		o			o												
		o			o												
		o			o												
					o												
					o												
		◆	◆	◆	◆				◆								
		◆	◆		◆												
		◆			◆												
							+										
DESTRUCTION	o		o														
		◆															◆

SURVIE

Moins d'un jour. . . . . +

Moins d'un an. . . . . ◆

Plus d'un an . . . . . o

Tableau XIV. — TUMEURS MALIGNES

	Moins d'un an.	Années depuis le début.																															
		1	2	3	4	5	6	7	8	9	10	11	12	13	14	15	16	17	18	19	20	21	22	23	24	25	26	27	28	29	30	31	32
Opération radicale	○	○	○	○	○			○																									
	○	○		○																													
	○	○																															
	◆	◆		◆	◆	◆																											
	◆																																
	◆																																
			+	+				+						+																			
Destruction de la tumeur		○	○	○				○	○	○																							
		○	○	○					○																								
		◆	○																														
			○																														
			◆	◆	◆	◆			◆		◆																						◆
			◆																														
			◆																														
				+																						+							
				+																													
Opération palliative	○	○		○																													
	◆	◆	◆	◆					◆																								
	◆	◆																															
	◆																																
	◆																																
	◆																																

Toujours au point de vue des résultats opératoires, j'avais dressé, d'après les observations les mieux détaillées, des tableaux destinés à mettre en évidence la proportion de succès ou d'échecs opératoires, à la fois suivant l'âge des tumeurs et le genre d'intervention.

Évidemment le nombre des cas est encore trop restreint pour qu'on puisse tirer des conclusions générales de ces tableaux. Je les reproduis ici à titre de cadres où viendront se grouper à mesure les faits ultérieurs. Nul doute que la comparaison des divers groupes de cas ne fournisse, plus tard, des indications précieuses pour la pratique. Dès à présent, il ressort de ces tableaux que :

1° Dans les tumeurs bénignes l'état des lésions anatomiques permet d'intervenir radicalement, même plusieurs années après leur début. L'intervention est généralement suivie de succès.

2° Pour les tumeurs malignes, l'opération radicale est surtout possible dans la première année; plus tard, les conditions opératoires conduisent de plus en plus les chirurgiens à se contenter de la destruction du néoplasme.

3° L'éradication comme la destruction des néoplasmes malins donnent des résultats d'autant plus satisfaisants qu'elles sont plus précoces.

Comparant, en bloc, ces opérations pratiquées avant ou après la troisième année, on voit que dans le premier cas, le nombre des succès l'emporte sur celui des revers; l'inverse a lieu dans le second.

4° La récidive est un peu plus fréquente à la suite de la destruction du néoplasme qu'à la suite de son éradication.

5° L'opération palliative donne des résultats peu satisfaisants.

On s'efforcera donc de limiter autant que possible les indications de l'opération palliative, à laquelle on recourra seulement pour les tumeurs malignes ayant franchi la paroi vésicale, ou bien lorsqu'un état général trop défavorable contre-indique toute opération sérieuse.

En définitive, c'est à l'éradication, ou à la cystectomie (V. plus loin) qu'il faudra toujours donner la préférence.

RÉSECTION DE LA VESSIE POUR TUMEURS

Les documents relatifs à la résection de la vessie ne sont, jusqu'à présent, ni bien nombreux ni bien concluants. Tous ceux qui ont tenté de tracer une ligne de conduite pour cette opération, ont dû suppléer par le raisonnement ou par l'expérimentation à la pénurie des faits cliniques. Toutefois, si les observations de résection faite, de propos délibéré, pour une néoplasie vésicale, sont aussi rares que peu édifiantes, par contre, un certain nombre de notions précises nous sont fournies par des cas heureux, en quelque sorte fortuits, où la section de *nécessité* a donné des résultats encourageants.

Laissant de côté, pour le moment, la manière de voir de mes devanciers, j'exposerai comment je comprends la résection de la vessie, et quelles en sont les indications. Je baserai ma discussion en partie sur l'expérimentation, en partie sur des faits d'intervention à la suite de blessures ou de résections accidentellement faites au cours de certaines laparotomies; j'utiliserai, enfin, dans la mesure du possible, toutes les observations qui me sont connues de résections pratiquées pour néoplasmes.

J'étudierai successivement l'opération partielle, dans les deux sexes, puis, la résection totale.

1° Résection partielle de la Vessie.

Pour la clarté du sujet, il convient d'envisager successivement l'opération pratiquée sur chacune des parois vésicales, puis

sur les régions limitrophes, ce qui conduit à étudier la résection :

1° De la paroi antéro-supérieure ;
2° Des parois latérales ;
3° Du col de la vessie ;
4° De la face postérieure ou péritonéale ;
5° De la base (avec le traitement de l'uretère) ;
6° Des régions limitrophes.

C'est là une division naturelle, qui dépend du siège régional du néoplasme. En pratique, elle se réduit, comme on le verra, à trois cas, en distinguant simplement la résection : 1° extra-péritonéale ; 2° péritonéale ; 3° du dedans au dehors.

En ce qui concerne les tumeurs de la vessie, l'idéal pour la résection consiste : 1° à enlever le néoplasme et toute la partie circonférencielle de la paroi vésicale, assez loin de l'aire d'implantation, pour n'avoir plus à craindre d'infiltration néoplasique ; 2° à enlever la totalité de l'épaisseur de cette paroi, ce que je désignerai, par la suite, sous le nom de *résection complète* ou *cystectomie partielle ;* 3° à pratiquer toutes ces manœuvres de façon à éviter toute chance d'infecter les régions péri-vésicales voisines, soit le tissu cellulaire, soit, *surtout,* le péritoine.

Dire que je ne comprends la résection que lorsqu'elle porte sur toute l'épaisseur de la paroi de la vessie, c'est dire que je repousse d'une manière absolue le décollement *forcé* du péritoine, autrement dit la résection sous-péritonéale par décollement ; je réserve pour les cas où elle est seule possible, la résection du dedans au dehors. On saisira, au cours de ma description, les raisons qui justifient cette manière de voir.

I.

RÉSECTION PARTIELLE DE LA VESSIE

CHEZ L'HOMME

A l'aide de certaines manœuvres que j'indiquerai bientôt, on peut, je n'hésite pas à l'affirmer, extirper toute la vessie, sauf sa paroi *recto-prostatique*, autrement dit tout le trigone et les 2 centimètres environ de la base qui confinent au muscle inter-urétéral. Cette région de la base, ayant une longueur antéro-postérieure d'à peu près 5 à 6 centimètres, ne peut être réséquée que par la face interne de la vessie, *du dedans au dehors*. Quand on essaie de décoller, en ces points, la vessie d'avec le rectum, on y parvient en partie, mais au prix de grandes difficultés. De plus, il existe entre les deux organes un paquet veineux, de direction principalement longitudinale, et qui, sur le vivant, constituerait un réel danger dans l'opération du décollement. Je pose donc en principe que, jusqu'à plus ample informé, dans les cas de tumeur, cette région de la vessie doit être réséquée du dedans au dehors.

J'examinerai successivement la résection partielle extra-péritonéale, la résection partielle de la paroi péritonéale de la vessie et enfin la résection des parties limitrophes.

A. Résection partielle extra-péritonéale.

Certaines régions de la vessie peuvent être réséquées sans ouverture du péritoine ; la base, depuis le cul-de-sac vésico-

rectal jusqu'à l'urèthre, une grande partie des faces latérales, et la face antérieure, depuis l'urèthre jusqu'à un point variable suivant l'adhérence de la séreuse à ce niveau. Cette région, pour peu qu'on arrive à décoller le péritoine et à le refouler en arrière, devient extra-péritonéale, sur une hauteur de 6 à 10 centimètres. Le col de la vessie, situé à l'union de la base et de la paroi antérieure, est également en dehors de la séreuse.

J'envisagerai successivement la résection pratiquée dans ces diverses régions, car elle diffère beaucoup de l'une à l'autre, tant au point de vue opératoire, qu'au point de vue des résultats.

a. Paroi antéro-supérieure de la vessie. — Nous possédons quelques observations de résection sous-péritonéale de la paroi antéro-supérieure, publiées notamment par von Antal, Czerny, Guyon, Helferich, Bardenhauer, Gussenbauer.

Le premier cas, qui appartient à von Antal (*Centr. f. Chir.*, 1885), et celui de Czerny sont assez analogues. Dans les deux, la tumeur était située au sommet de la vessie; le péritoine put être décollé et la résection donna lieu à un succès opératoire. Le malade de von Antal a vu sa récidive se produire au bout de six mois; il est mort un an après l'opération. Celui de Czerny mourut au bout de deux mois, cachectique et atteint d'abcès péri-uréthral. Pour ce dernier cas, la relation de l'autopsie n'ayant pas été publiée, le champ reste ouvert à toutes les hypothèses.

L'observation de M. Guyon n'est pas comparable aux précédentes ; la tumeur occupait, outre la paroi antéro-supérieure, toute la paroi latérale, et empiétait même sur la base de la vessie. Aussi, notre éminent maître s'est-il borné à une tentative de résection sous-péritonéale ; il fut obligé de limiter son intervention à la destruction du néoplasme. Les observations, ainsi que les procédés opératoires de Bardenhauer et de Gussenbauer trouveront leur place plus loin. Pour le moment, je m'occuperai des faits que je viens d'analyser sommairement.

Il serait, sans doute, téméraire de conclure, d'après ces trois observations, en faveur ou contre la résection sous-péritonéale. Je ferai, cependant, observer que si l'opération, dans trois de ces cas, a été suivie de succès opératoire, la mort n'en a pas moins été la terminaison, et notamment par récidive. En somme, quand on réfléchit sur la valeur du décollement du péritoine, en vue de la cure radicale des néoplasies vésicales, on arrive à se convaincre qu'il s'agit là d'une manœuvre dangereuse, à cause de l'infection possible du péritoine, et infidèle, par suite de l'inoculation cancéreuse possible de la plaie sous-péritonéale même. Sans doute, le décollement bien réussi, met à l'abri de l'infection péritonéale, mais la séreuse est facile à déchirer pendant les manipulations. Je rapporterai plus loin des exemples probants de déchirure opératoire. De plus, j'ai montré que les manœuvres du décollement peuvent déterminer une greffe épithéliomateuse sur la cicatrice. Qu'ont-ils gagné, les trois malades dont je parle plus haut? Réséqués par décollement de la séreuse, ils ont vu la récidive survenir aussi vite qu'après une opération incomplète.

Certes, lorsque la tumeur est petite, et siège *derrière le pubis, dans la partie extra-péritonéale* de la vessie, ou même plus haut, en un point où la séreuse peut être *facilement* décollée, l'hésitation n'est pas permise. Il faut récliner le péritoine, au besoin le décoller un peu, attaquer à coups de ciseaux toute l'épaisseur de la paroi vésicale, et la réséquer à 1 centimètre en dehors de la partie infiltrée. La séreuse une fois hors de cause, le succès devient probable, et l'opération reste certainement bénigne. Et ce n'est pas là une conclusion *à priori;* de nombreux faits plaident en faveur de la bénignité. Les observations de cystotomie sus-pubienne, par ses différents procédés, les cas de plaie accidentelle de la face antérieure de la vessie, de blessure ou déchirure de l'organe survenues au cours des laparotomies, démontrent surabondamment la presque innocuité des plaies extra-péritonéales de la paroi vésicale. Ce n'est pas la résection d'une portion de cette paroi, dans la même région, qui pourrait aggraver le pronostic.

J'ai observé un cas de résection complète de la paroi anté-

rieure de la vessie suivi de succès. M. Legueu vient d'en publier un autre (*Ann. des org. gén.-urin.*, août 1894). Il s'agissait d'une tumeur du volume d'une pièce de 5 francs. La vessie a été suturée après résection complète ; opération suivie de succès complet.

Mais, lorsque, au contraire, le néoplasme est situé à un niveau où le péritoine est adhérent à la vessie, le mieux, à mon avis, *si l'on ne se décide à suivre la pratique que je recommande plus loin*, est de pratiquer la résection *du dedans au dehors* (procédé de Guyon), en portant l'incision, à petits coups, jusqu'au tissu cellulaire péri-vésical. La pratique a démontré qu'on obtient ainsi des succès satisfaisants et durables.

b. Col de la vessie. — Je ne connais aucune observation de résection isolée du col vésical. Cependant, elle est assez facile à exécuter sur le cadavre, et, le cas échéant, on pourrait y recourir, en cherchant à suturer ensuite la muqueuse vésicale à l'urèthre. Si cette suture était impossible, il serait peut-être bon de placer une sonde à demeure, après avoir rétréci la plaie par quelques points ; on laisserait ainsi tout le tissu conjonctif faire les frais de la réparation, tout en maintenant la vessie largement ouverte par l'hypogastre, pour éviter l'infiltration d'urine. Les faits de fausses routes ayant déterminé la formation d'un urèthre accidentel à côté du canal normal, prouvent la parfaite possibilité de ce mode de réparation. En cas d'insuccès de la restauration vésico-uréthrale, il reste encore, comme ressource ultime, la cystotomie palliative ; il faut alors supprimer la fonction uréthrale, en détournant le cours de l'urine vers l'hypogastre, à l'aide de sutures appropriées.

c. Parois latérales. — Contrairement à ce que l'anatomie descriptive nous enseigne, mes recherches sur le cadavre m'ont appris qu'au point de vue chirurgical, *toute la paroi latérale de la vessie peut être rendue extra-péritonéale*. Je dis rendue, car le péritoine qui la recouvre, nous dit-on, dans sa

moitié supérieure, à l'état de dilatation moyenne, y est en réalité si faiblement adhérent, qu'on l'en détache avec la plus grande facilité. Bien plus, en procédant au décollement de la séreuse, on voit qu'on peut l'écarter, sans manœuvres forcées, depuis le sommet de la vessie jusqu'à sa base et, par conséquent, réséquer, en dehors du péritoine, toute la face antérieure, toute l'étendue des faces latérales, jusqu'au trigone et au bas-fond ; et même dans cette dernière région, on parvient à décoller, sur une petite étendue, la vessie du rectum. Il va sans dire que la vessie, n'adhérant que par un tissu cellulaire lâche au releveur de l'anus, s'en détache à la moindre traction. En définitive, il n'y a, je le répète, que deux régions de la vessie qu'il est impossible d'isoler sans violence des tissus limitrophes. D'une part, la base (trigone et bas-fond) qui adhère au rectum et à la prostate ; d'autre part, toute la face postérieure *qui adhère au péritoine*.

Ainsi donc, dans les cas de néoplasie des faces latérales, il est très facile de faire la résection complète de la paroi vésicale, aussi étendue que les lésions le commandent, et de procéder à une suture parfaite, en opérant par la partie externe de la vessie.

Procédé de mobilisation de la vessie. — Voici quel sera le manuel opératoire : Après reconnaissance exacte de la tumeur, on se reportera sur le plan antérieur de la vessie ; on insinue alors le doigt derrière le pubis et on détache la paroi vésicale d'avec la paroi pelvienne et le releveur de l'anus, puis d'avec le péritoine. On a *libéré* de la sorte presque toute la face latérale de la vessie qui se rapproche de la ligne médiane ; elle est flottante. Prenant alors des ciseaux courbes, on attaque la vessie par sa face externe ; après y avoir pratiqué un orifice pour le passage des ciseaux, on circonscrit le néoplasme en coupant la paroi vésicale en dehors des limites probables de l'infiltration néoplasique. Dans quelles limites la résection de la face latérale peut-elle être faite ? Si les circonstances s'y prêtent, on peut l'extirper toute entière. Les observations montrent que la résection de cette face n'est pas très dange-

reuse. Il ne faudrait donc pas se laisser arrêter par une tumeur de grand volume et, si on le juge nécessaire, on doit sacrifier toute la paroi latérale.

La vessie ainsi réséquée avec des ciseaux saigne peu. Si néanmoins l'hémorrhagie est quelque peu abondante et que l'hémostase devienne nécessaire, elle s'effectuera rapidement, à l'aide de pinces placées seulement sur les vaisseaux d'une certaine importance; quant au léger saignement qui peut résulter de la section, il est vite arrêté par les sutures de la paroi vésicale. Cette suture sera faite soit dans le sens vertical, soit dans le sens antéro-postérieur, suivant que le commandent la configuration de la plaie ou la mobilité plus ou moins grande de la paroi. En général, il est préférable de suturer dans le sens antéro-postérieur, c'est-à-dire en donnant à la future cicatrice une direction d'avant en arrière. On profite ainsi, pour amener au contact les bords de la plaie, de la mobilité plus grande qu'offre la paroi vésicale dans le sens vertical.

d. Base de la vessie, trigone et bas-fond. — Je comprends, ai-je dit, sous le nom de *base de la vessie* la région qui s'étend depuis le bord postérieur du trigone jusqu'au cul-de-sac péritonéal. Cette partie est adhérante à la prostate en avant, au rectum en arrière, et il est extrêmement difficile de la séparer de ces deux organes. Dans le tissu conjonctif qui compose la *cloison prostato-recto-vésicale,* rampent une série de veines volumineuses, à direction principalement antéro-postérieure, qui peuvent constituer un véritable danger dans les manœuvres de la séparation. Dans toute cette région, la résection n'est possible pratiquement que *du dedans au dehors*, suivant le procédé de Guyon. Certes, avec des efforts suffisants, en passant le doigt ou des instruments mousses sous la vessie, on peut arriver à la décoller du rectum et plus difficilement de la prostate et la soulever en forme de pont, mais ce résultat n'est obtenu qu'au prix de tractions énergiques, conduisant souvent à la déchirure. Ce qui rend encore plus malaisée la résection totale de cette partie de la paroi, c'est la présence des uretères.

Je pose en principe *qu'avant d'entreprendre une action quelconque sur le néoplasme placé dans cette région, il faut toujours cathétériser les uretères avec des sondes en gomme suffisamment rigides*. Grâce à cette précaution, il sera possible de reconnaître ces conduits, qu'on manœuvre par la paroi externe de la vessie ou par sa cavité.

A part donc les cas où la mobilisation de la vessie est facile, la résection de la base doit être entreprise du dedans au dehors à la manière de M. Guyon.

Le manuel opératoire de la résection du dedans au dehors est bien connu; je n'en rappellerai, à propos de son application à la base, que les points principaux, et j'insisterai surtout sur la manière de se comporter vis-à-vis de l'uretère. Les difficultés et le danger sont là.

Si l'uretère n'est pas intéressé par l'implantation de la tumeur, la résection de celle-ci est simple et facile. Une incision circulaire est tout d'abord pratiquée autour et à une distance suffisante du néoplasme; puis, s'aidant du toucher et de la vue, on cherche autant que possible à déraciner ce dernier en passant sous sa base et aussi profondément qu'on peut. Le bistouri, les ciseaux, les instruments mousses peuvent servir tour à tour. La résection en profondeur doit autant que possible atteindre la paroi rectale sans l'intéresser. Le lambeau de vessie enlevé comprend la tumeur à son centre. Lorsque cette dernière est saillante ou végétante, il faut, pour se donner du jour, abraser d'abord sa superficie, puis extirper ses racines par la dissection.

Lorsqu'on opère au travers de l'ouverture de la taille longitudinale ou transversale, on peut accrocher la vessie avec deux ténaculums, comme le conseille M. Guyon, l'attirer en avant et disséquer la tumeur sous l'instrument. Grâce à la traction opérée par le ténaculum, la suture du point d'implantation est rendue plus aisée. Quand on opère à travers une brèche osseuse cette précaution est inutile, le champ d'action est vaste, la traction superflue.

Lorsque le néoplasme intéresse l'uretère, la conduite à tenir est tout autre. La résection de la base de la vessie restant la

même, c'est le traitement du conduit vecteur qui domine l'acte opératoire et réclame une intervention spéciale.

Traitement de l'uretère. — Différents auteurs en réséquant la base de la vessie se sont trouvés aux prises avec cette question des uretères et ont suivi une conduite particulière. L'expérimentation sur les animaux est venue aussi nous apporter son contingent. Il est donc naturel de résumer d'abord les notions acquises jusqu'ici pour en tirer des conclusions avantageuses, applicables à la clinique, et d'exposer ensuite ce que l'expérimentation cadavérique m'a permis de découvrir.

Les observations que je résume brièvement ne sont pas toutes relatives à des tumeurs de la vessie, mais il convient d'en tenir compte et de les mettre à profit dans cette question du traitement de l'uretère, encore à l'étude.

L'uretère a été déplacé un certain nombre de fois de son insertion normale pour : 1° être transplanté dans la cavité de la vessie, près ou loin de l'urèthre; 2° dans le rectum; 3° dans le gros intestin; 4° dans le vagin; 5° à la peau de l'abdomen ou de la région lombaire; 6° lié et réduit dans l'abdomen.

1° *Greffe vésicale de l'uretère.* — Sonnenburg, cité par Albarran, a pu plusieurs fois extirper la vessie *extrophiée,* et suturer, avec succès, les uretères à l'urèthre. La greffe uréthrale de l'uretère est donc possible. Mais les conditions étaient dans ces cas tout autres que dans ceux de néoplasie vésicale, car on pouvait décoller le conduit vecteur avec un lambeau de vessie et la suture devenait dès lors très facile. La situation superficielle du réservoir de l'urine permettait d'opérer tout à l'aise, à ciel ouvert. En outre, pour des raisons que l'on devine, on pouvait amener bien plus facilement l'uretère à l'urèthre que s'il se fût agi d'une vessie atteinte de néoplasme. Enfin on opérait sur des enfants, ce qui rend les manœuvres plus simples, grâce à la situation anatomique de l'organe, et le recollement plus prompt, grâce à la vitabilité plus grande des tissus.

Bardenheuer, au dernier congrès allemand de chirurgie (séance du 3 avril), se montre partisan de la suture uréthrale de l'uretère même dans les cas de néoplasie. Pour ma part, dans dix expériences sur le cadavre, en appliquant le procédé que je décris plus loin, j'ai pu amener l'uretère à l'urèthre et l'y suturer. Tout en maintenant les restrictions faites plus haut, on peut donc considérer la suture uréthro-urétérale comme possible. Mais je dois ajouter qu'il n'existe pas, à ma connaissance, d'exemple de greffe uréthrale de l'uretère pratiquée à l'occasion d'une tumeur vésicale.

Bardenheuer conseille d'aller à la recherche de l'uretère par l'extérieur de la paroi vésicale, de la sectionner à son entrée dans la vessie, puis de faire la résection de la tumeur de dehors en dedans. Pour des raisons que je développerai plus loin, ce procédé me paraît d'une exécution difficile; de plus, il nécessite un grand décollement de la vessie sur son côté externe et postérieur.

Tout récemment, M. Bazy, dont l'habileté opératoire est bien connue, a eu l'occasion d'intervenir pour rétablir la continuité d'un uretère resté fistuleux à la suite d'une laparotomie pour fibrome. Délibérément, il ouvrit le péritoine, chercha le conduit malade et l'aboucha à la vessie en pratiquant dans celle-ci un orifice d'arrière en avant. En cas de tumeur de la vessie, si la recherche de l'uretère échoue, il sera légitime d'imiter M. Bazy et, après avoir opéré le néoplasme, de pratiquer ce qu'il appelle l'*urétéro-néo-cystotomie*. (*Acad. de méd.*, déc. 1893.)

Dans un mémoire inséré dans les *Annales des organes génito-urinaires* (juillet 1894), M. Bazy est revenu sur la question en publiant deux nouveaux cas qu'il a opérés avec succès. Le procédé opératoire conseillé par l'auteur est le suivant : 1° laparotomie et reconnaissance de l'uretère (dilaté et flexueux dans ces circonstances et partant aisément reconnaissable); 2° ponction et évacuation de son contenu; 3° incision de la vessie sur un cathéter qui fait saillir la paroi postérieure de l'organe; 4° incision et suture de l'uretère à la vessie (*urétéro-néo-cystostomie*).

Trois points m'ont particulièrement frappé : 1° la facilité de l'opération; 2° l'absence d'accidents péritonéaux, malgré (dans un cas) l'épanchement de quelques gouttes d'urine dans la séreuse; 3° la réussite de l'opération, malgré l'urétéro-pyélite manifeste dans les deux cas.

Ce dernier point a une grande importance à mes yeux. Il nous enseigne que l'infection ascendante de l'uretère, secondaire à une infection chronique de la vessie, et la néphrite concomitante, loin de constituer une contre-indication opératoire, réclament au contraire, comme traitement, l'abouchement vésical de l'uretère.

Je ne m'attarderai donc pas à discuter la néphrectomie conseillée et pratiquée dans des cas analogues. Les observations de M. Bazy prouvent qu'il faut conserver le rein, même légèrement altéré. Ultérieurement l'organe se répare. Sur ce point comme sur tant d'autres l'habile opérateur a réalisé un progrès important.

Pour en revenir à la question de l'uretère, je dirai que, en somme, les observations cliniques plaident en faveur du maintien de son orifice dans la cavité vésicale; l'expérimentation sur les chiens nous a appris, d'autre part, que c'était là le seul procédé, à peu près, qui permît à ces animaux de survivre à la résection de la vessie. Chez eux l'uretère transplanté ailleurs que dans la vessie a été suivi de près par l'infection du conduit (urétéro-pyélite ascendante), et par la mort.

L'uretère a été dans trois cas laissé au milieu de l'excavation créée par l'extirpation de la tumeur. Le conduit déversait l'urine directement dans cette excavation. La plaie fut tamponnée avec de la gaze. La mort a été le résultat constant de cette pratique. Deux des malades ont succombé à bref délai (Israel, *cité par Albarran*, p. 313 et *tableaux*) ; le troisième n'a survécu qu'un mois. Ce dernier cas appartient à Bazy. M. Albarran rapporte encore une observation de Bazy (V. *tableaux*) où un néoplasme *petit* siégeant *au milieu* (?) *de l'uretère* gauche, a été traité par la résection totale. L'observation est trop incomplète et trop brièvement exposée pour qu'on puisse

en tirer aucune conclusion. Je dirai seulement que, même en tenant compte de ce succès, on peut considérer l'indifférence vis-à-vis d'un uretère ainsi laissé, sans autres égards, au milieu de la plaie, comme devant avoir des conséquences extrêmement graves sinon toujours mortelles. Je rejette donc formellement cette manière de procéder.

Jusqu'ici j'ai étudié les cas où on s'est efforcé de conserver l'uretère en rapport avec la vessie. Dans les faits qui suivent on a cherché à détourner le cours des urines par une autre voie.

2° *Abouchement rectal.* — Les expériences faites sur des chiens ont démontré la gravité excessive de la greffe urétéro-rectale. Les tentatives des auteurs que j'ai cités plus haut (V. *Résection expérimentale*) ont toutes été suivies de mort à délai plus ou moins éloigné. M. Morestin, dans un travail communiqué à la *Société Anatomique* (23 décembre 1893), a rapporté vingt-quatre expériences sur des chiens ; les résultats ont été déplorables. Les animaux meurent de péritonite, d'infection ascendante ou d'hydronéphrose passive par compression du conduit à travers les fibres musculaires du rectum. Aussi M. Morestin conclut en ces termes : « L'abouchement bilatéral doit être rejeté ; dans des cas rares, on pourra essayer l'abouchement unilatéral. » M. Harvey Reed (*Medical Record*, 2 juillet 1892) était arrivé aux mêmes conclusions. D'après cet auteur, le séjour de l'urine dans le rectum n'irriterait pas trop cet organe qui semble au contraire offrir une assez rapide accoutumance. M. Tuffier fait observer que l'infection ascendante peut être évitée par la « greffe du méat urétéral au rectum », ce méat ne laissant descendre l'urine que par intermittence et empêchant en quelque sorte l'ascension des microbes dans l'uretère greffé. Dans l'espèce, il serait irrationnel de conserver un méat sur lequel s'implante un néoplasme. Ce serait greffer le cancer de la vessie dans la paroi rectale.

Chez l'homme, la greffe rectale pour tumeurs, pratiquée surtout en Allemagne, n'a donné que des insuccès. Malgré les deux succès récents, obtenus pour d'autres affections et non

pour des tumeurs de la vessie, par M. Chaput (*Soc. Anat.*, déc. 1893), je crois que c'est là une pratique qu'il faut abandonner, en ce qui concerne les tumeurs de la vessie. On peut, en effet, mieux faire, en cas de tumeur tout au moins, et ne pas aller au-devant d'un échec en mettant l'uretère en rapport avec une cavité normalement habitée par un grand nombre de bactéries, et en particulier par le microbe que j'ai découvert et décrit le premier, en 1884 d'abord (*Soc. de Biologie*), puis dans ma thèse inaugurale (*Bactérie septique de la vessie*).

Indépendamment de la greffe rectale, je dois encore signaler la greffe de l'uretère dans le côlon. M. Chaput (communication orale) a obtenu deux succès en abouchant l'uretère droit dans le cœcum et le gauche dans l'ω du côlon descendant. Il opère par laparotomie. Maydl, au dernier congrès de Rome (1894), a rapporté deux observations *d'extrophie de la vessie* dans lesquelles il pratiqua l'abouchement des conduits dans le côlon, avec plein succès. L'habile chirurgien fit une laparotomie, disséqua la vessie, réséqua la paroi vésicale autour de l'ostium urétéral, et aboucha les uretères en continuité avec le lambeau vésical à travers une incision du côlon. Ces quatre succès modifient le pronostic de l'urétéro-intestino-stomie, et nous enseignent qu'il faut greffer le conduit loin du rectum, dans le gros intestin. Pour ce qui est du cancer ayant envahi l'ostium, la réserve que je formulais plus haut conserve toute sa valeur.

3° *Abouchement dans le vagin.* — On trouvera plus loin la relation d'une cystotomie totale avec abouchement préalable des uretères dans le vagin. Elle appartient à Pawlick, de Prague. C'est là une excellente opération qui doit être acceptée pour certains cas spéciaux. (V. *Résection totale de la vessie.*) Rose aussi l'a pratiquée avec succès pour un épithéliuma de l'orifice de l'urèthre, et tout récemment Kossinsky lui a dû un succès.

4° *Abouchement cutané.* — La greffe abdominale a été faite avec succès récemment par M. Le Dentu (*Aff. des reins*, 1889)

pour un cas de compression cancéreuse intra-abdominale. La malade mourut cachectique, mais la greffe était parfaite. Un seul uretère fut déplacé; l'uretère gauche non comprimé avait été laissé dans sa situation normale.

M. Pozzi, au cours d'une laparotomie (*Ann. des org. gén.-ur.*, 1891), ayant déchiré un uretère, fixa le bout central à travers une incision faite à la région lombaire. La malade a été néphrectomisée ultérieurement et elle continue à vivre avec un seul rein.

Je ferai remarquer que dans ces deux cas, non seulement la fonction du rein dont on détourne l'uretère n'était pas supprimée du premier coup, mais encore l'autre rein fonctionnait normalement, autrement dit il n'y a pas eu suppression brusque de la fonction excrétoire de l'uretère.

A priori, la greffe cutanée est acceptable. Les enfants atteints d'extrophie de la vessie ne vivent-ils pas assez bien pourvu que certaines précautions soient observées? Les deux observations que je cite prouvent que la greffe cutanée de l'uretère peut réussir et que le rein continue alors sa fonction. En serait-il de même en cas de tumeur vésicale? Il est permis d'en douter. Dans les faits précédents la vessie était normale, le rein non infecté. Mais en cas de néoplasie vésicale il est habituel de voir un certain degré d'infection ascendante, et en particulier lorsque le néoplasme siège sur l'uretère, fait pour lequel la transplantation est indiquée. Malgré tout, la greffe cutanée, tout en étant un pis-aller, constitue dans certains cas une ressource ultime qu'il faut savoir utiliser.

5° *Uretère lié et réduit dans l'abdomen.* — MM. Guyon et Albarran ont pratiqué sur le chien une expérience qu'ils seraient disposés à appliquer à l'homme le cas échéant. Après avoir lié l'un des uretères, ils l'ont sectionné et abandonné dans le ventre. L'animal survécut à l'opération sans que rien ne trahît la suppression de la fonction urinaire d'un côté. (Albarran, *Tum. de la vessie*, p. 369). Comme M. Albarran le fait remarquer, il est évident qu'on pourrait suivre une conduite semblable chez l'homme, à condition que l'uretère com-

primé par la tumeur ne fût pas déjà infecté, ce qu'on reconnaîtrait en observant la qualité de l'urine qui s'en écoule. Mais il faudrait au préalable pouvoir sonder l'uretère qu'on se propose d'abandonner dans l'abdomen; or, mes expériences démontrent qu'en pareil cas on peut *toujours le ramener dans la vessie*. A l'appui des vues de MM. Guyon et Albarran, je dois citer les expériences de ce dernier et de M. Legueu, relatives à l'hydronéphrose. Ces deux auteurs ont démontré expérimentalement que la ligature de l'urèthre chez l'animal amène un léger degré d'hydronéphrose en même temps qu'une atrophie rapide du rein correspondant. La suppléance de la fonction urinaire paraît se faire rapidement et d'une façon satisfaisante par le rein qui reste intact. Le conseil de MM. Guyon et Albarran est bon à retenir, car il simplifie considérablement l'acte opératoire par la rapidité et la facilité de son exécution.

En résumé, si la clinique venait à démontrer que la suppression brusque de la fonction d'un rein normal n'amène pas d'accidents chez l'homme, on peut imiter la conduite préconisée par MM. Guyon et Albarran, du moins toutes les fois qu'une nouvelle implantation du conduit dans la vessie n'est pas praticable.

Si nous laissons de côté le point de vue expérimental et ne tenons compte que des faits cliniques connus, nous voyons que le déplacement de l'uretère donne de satisfaisants résultats dans deux conditions : 1° dans la greffe vésicale qu'on pourrait appeler, comme M. Bazy, urétéro-néo-cystostomie; 2° dans le greffe intestinale.

Les cas de greffe intestinale paraissent être suivis de succès surtout lorsque l'*orifice urétéral a été conservé* et transplanté avec l'uretère dans l'intestin. L'ostium urétéral, garni d'un muscle orbiculaire, laisse passer l'urine *par intermittence* dans la nouvelle cavité où l'organe a été greffé. Dans l'intervalle de l' « éjaculation urinaire », le sphincter fait office de barrière et empêche l'ascension des bactéries de l'intestin dans la cavité de l'uretère.

Malheureusement, dans les tumeurs de la vessie, les conditions ne sont plus les mêmes, le sphincter urétéral

ne peut être conservé à aucun prix. Les cas, en effet, pour lesquels il devient nécessaire de déplacer l'uretère sont précisément ceux où la tumeur a envahi son orifice ou tout au moins siège à son voisinage, de telle façon qu'il est impossible de le conserver intact. Il est donc nécessaire de faire une résection suffisante du bout vésical de l'uretère pour greffer une portion d'organe sain et, par conséquent, d'établir l'anastomose en se passant du sphincter urétéral. Dans ces conditions, l'uretère n'est plus fermé, il est en libre communication avec la cavité intestinale, son infection est facile. En ce qui concerne la greffe rectale, l'expérimentation sur les chiens aussi bien que les interventions chez l'homme plaident dans ce sens.

La greffe vaginale est une bonne opération, mais elle ne doit être tentée qu'après la ménopause ou peut-être après hystérectomie vaginale.

Il reste donc comme opération de choix l'urétéro-néo-cystotomie.

Conclusions. — L'enseignement qui ressort de l'étude sommaire de toutes ces observations est le suivant :

1° L'abandon pur et simple de l'uretère dans la cavité créée par l'éradication du néoplasme constitue une pratique de la plus haute gravité ;

2° La greffe rectale du conduit doit être considérée comme presque toujours mortelle ;

3° La greffe *colique* est moins grave que la précédente. Elle a donné jusqu'ici quatre succès.

4° La greffe abdominale, justifiée par des succès, ne doit pas être regardée comme un procédé de choix dans les tumeurs de la vessie, mais comme une ressource ultime ;

5° La transposition de l'uretère dans la cavité même de la vessie, ou son anastomose avec l'urèthre, sont les deux solutions qui offrent cliniquement le moins de gravité.

L'étude de ces observations cliniques, corroborée d'ailleurs par l'expérimentation sur le chien, m'a convaincu de la nécessité d'un procédé qui permît d'abord d'isoler l'uretère en opé-

rant par la cavité vésicale, puis après la résection de la vessie d'aboucher le conduit sur la paroi même du réservoir urinaire ou sur l'urèthre.

Je n'ai pas encore eu l'occasion d'opérer radicalement des tumeurs insérées sur l'uretère, mais je me suis livré à un certain nombre d'expériences cadavériques qui m'ont permis d'apporter à cette épineuse question une contribution que je crois utile.

Le procédé que je vais décrire consiste : 1° à dégager complètement l'uretère de ses connexions vésicales ; 2° à réséquer la base de la vessie ; 3° à suturer le conduit sur la paroi vésicale ou à l'urèthre.

Procédé personnel. — *1er Temps. — Dégagement de l'uretère.* — Après avoir introduit très avant dans l'uretère une bougie suffisamment rigide et assez volumineuse, on pince les parois de l'ostium en même temps que la bougie dans les mors d'une pince à pression continue. Ceci fait, il est possible, en s'aidant du toucher, de pratiquer de chaque côté une incision qui dégage ce conduit latéralement sans l'intéresser. La pince est aussitôt placée plus avant sur l'orifice de l'uretère, et serre entre ses mors à la fois la sonde et le conduit. Tenant la pince de la main gauche on conduit la dissection d'abord au-dessous, puis tout autour de l'uretère, en la poussant, à petits coups, aussi loin qu'il est nécessaire pour le dégager de ses connexions vésicales. Cela fait, on élargit l'orifice vésical qui lui donnait passage, de façon à se rendre maître du conduit. On peut alors le manier à volonté au milieu du large orifice créé aux dépens de la vessie, le déplacer latéralement ou le réduire avec l'extrémité de la pince dans le tissu cellulaire péri-vésical de façon à en débarrasser le champ opératoire où doit porter la résection; grâce à la présence de la sonde dans la cavité, on peut encore le tirer en avant d'une longueur de 5 centimètres et plus, sans craindre de le déchirer. Il suffit de se rappeler ses rapports anatomiques pour comprendre comment on arrive, en redressant ses courbures, à l'attirer sans peine dans la vessie.

Les avantages du dégagement de l'uretère sont manifestes. Il est possible de pratiquer une large résection à la paroi sans l'intéresser. On peut encore l'amener jusqu'à l'urèthre et l'y suturer.

Fig. 110.

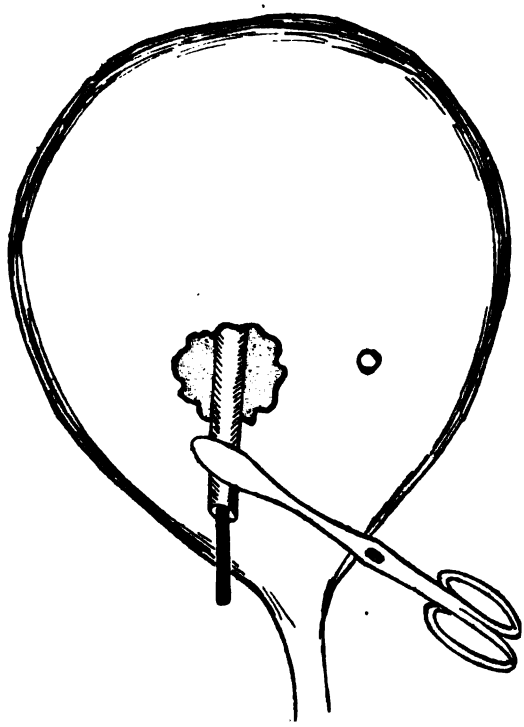

Dégagement de l'uretère.
La pince est placée sur le canal chargé de la sonde. (Dessin de Lyot.)

2° *Temps.* — *Résection de la vessie.* — On refoule la sonde (par conséquent l'uretère) et le bout de la pince dans l'orifice créé autour du conduit, de façon à dégager le champ opératoire, et l'on procède à la résection vésicale. Grâce à cette manœuvre préliminaire, on peut réséquer la paroi, sans crainte de léser l'uretère, dans l'étendue nécessaire, aussi bien laté-

ralement qu'en avant ou en arrière. Une fois la résection de la vessie terminée et la plaie ainsi produite suturée, on ménage, à travers la paroi, un orifice suffisamment large sur lequel on vient coudre l'extrémité de l'uretère par quatre ou cinq points de suture.

3e Temps. — Greffe de l'uretère. — Voici comment on procédera à cette troisième partie de l'opération. La pince maintenant toujours la sonde et le conduit, on pratique sur ce dernier une fente longitudinale de 1 centimètre ou un peu plus. La paroi de l'uretère s'entr'ouvre, et l'on peut aussitôt passer un fil à l'angle supérieur et deux fils latéraux sur les bords de la fente longitudinale. La résistance de la sonde facilite singulièrement le passage des fils à travers la paroi urétérale et ceux-ci peuvent être posés très exactement sur le point voulu. Les trois fils sont ainsi passés sur les parties correspondantes de l'orifice ménagé à cet effet dans la paroi vésicale. On les noue (la sonde toujours en place) et, la suture faite, on achève de fendre l'uretère en bas; retirant alors la sonde, l'on pose un dernier fil. Grâce à la présence de la sonde et à la fente ainsi pratiquée, la suture de l'uretère, considérée jusqu'ici comme très difficile, devient extrêmement simple.

Ces sutures seront faites au catgut.

L'uretère n'est qu'exceptionnellement intéressé par la néoplasie dans sa cavité, au-delà de son orifice ; mais, le fût-il, que la manœuvre que j'indique permettrait toujours d'en réséquer au moins 5 centimètres. Il y a, du reste, avantage à se débarrasser de la partie intra-vésicale du conduit, en en réséquant un petit bout, car sa partie extra-vésicale est à la fois plus large et plus épaisse et partant plus aisément *suturable*.

Sans doute, un grave danger de la suture de l'uretère est son rétrécissement ultérieur ; on le trouve noté dans quelques observations, notamment par Pawlick, qui a été obligé de pratiquer des séances de dilatation. On le trouve aussi noté dans les observations d'expériences faites sur les animaux notamment par Rüdinger (*Win. med. Woch.*, n° 10, 1844)

Mais rien n'empêche, par mesure de précaution, de laisser dans le conduit une sonde fine et simple à demeure qu'on ramène soit à travers la plaie hypogastrique, soit, mieux encore, eu égard à la déclivité, à travers l'urèthre, dans l'intérieur ou à côté de la sonde uréthrale.

Si la large brèche pratiquée par l'extirpation du néoplasme n'a pu être suturée, il est toujours facile de ménager sur un des angles de la plaie vésicale, un orifice que traversera l'uretère et sur lequel il sera cousu comme précédemment.

Je recommande particulièrement d'éviter de donner à l'uretère une direction telle qu'il en résulte une coudure dans la partie extra-vésicale. Il m'est arrivé, en suturant des uretères un peu haut sur la paroi vésicale postérieure ou latérale, de constater, en injectant de l'eau par le bout rénal, que celle-ci éprouvait des difficultés pour arriver dans la vessie. Il se forme une sorte d'anse à concavité supérieure, prenant, dans la dilatation de la vessie, la forme d'un coude, qui s'oppose à l'écoulement libre de l'urine dans la vessie. C'est donc de préférence du côté de la base qu'il faut anastomoser l'uretère avec la vessie pour éviter la coudure.

Si la plaie non suturée a été traitée par la cautérisation, une fente pratiquée un peu plus loin avec des ciseaux reçoit l'organe et lui sert de point d'abouchement. En cas de bilatéralité d'envahissement, les deux uretères seront traités de la même façon.

Les observations ont démontré que de toutes les greffes de l'uretère, celle à la vessie était la moins meurtrière; c'est à elle qu'on donnera toujours la préférence. Toutefois, dans les résections très étendues ou même totales, il est possible d'amener les deux conduits jusqu'à l'urèthre, mais leur suture en ce point est difficilement praticable, tout au moins en tant que suture circonférentielle.

Tels sont les résultats des expériences que j'ai pratiquées sur le cadavre. Elles ont été nombreuses et jusqu'ici, pour ce qui concerne la greffe vésicale, jamais je n'ai rencontré de sérieuses difficultés. Le dégagement du conduit a toujours été possible, la suture toujours praticable.

Voyons maintenant comment les cas peuvent se présenter en pratique.

Une première difficulté est la recherche de l'ostium. Les observations que j'ai analysées et celles qui me sont personnelles montrent avec évidence que jamais l'orifice du conduit n'est entièrement oblitéré. Cet orifice est souvent facile à reconnaître; mais quelquefois il se trouve caché au milieu des anfractuosités du néoplasme ou masqué par les villosités papillaires. Avant d'entamer la tumeur, il faut le rechercher avec patience, en observant notamment le point où s'écoule l'urine en jet, lorsqu'on pratique quelques massages à travers l'abdomen, le long du parcours de l'uretère. En cas d'échec, on peut abraser le néoplasme, et poursuivre les mêmes recherches sur la nouvelle surface. Quand on a réussi à introduire la bougie, on abrase la tumeur assez profondément sur la direction présumée de l'uretère, pour qu'on puisse, à travers ce qui reste de sa base, sentir nettement la bougie. L'opération du dégagement se termine alors facilement par la dissection pratiquée comme il a été dit plus haut.

Lorsque le cathétérisme ne réussit pas, peut-on tenter, comme le conseillent Bardenheuer et Albarran, d'aller par la face externe de la vessie à la recherche de l'uretère? Je dois dire que, sans la présence d'une sonde à l'intérieur du conduit, lui donnant de la rigidité, il est difficile de le découvrir. J'ajouterai qu'en agissant à l'aveugle, hors de la vessie, on s'expose à des mécomptes, et qu'on risque de charger le canal déférent à la place de l'uretère. Admettant enfin qu'on le découvre par cette voie, on pratiquera une incision intravésicale pour le ramener dans la vessie et terminer l'opération comme il a été indiqué.

Kuester, dans un cas de cystectomie, pour dégager l'uretère, s'est servi d'un procédé compliqué, comportant des manœuvres hypogastriques et périnéales, sur lequel je crois inutile d'insister.

B. Résection partielle de la paroi péritonéale de la vessie.

Lorsqu'on étudie les cas publiés de résection intra-péritonéale de la vessie pour tumeurs chez l'homme, les résultats de cette opération ne paraissent d'abord pas bien encourageants. Analysons rapidement ces observations.

Le premier cas appartient à Sonnemberg (*Centr. f. chir.*, 1885, p. 86). La malade, âgée de 60 ans, souffrait de troubles vésicaux fort anciens; six mois avant l'opération elle urinait du sang. L'exploration digitale faite par l'urèthre donna des renseignements inexacts, car en pratiquant la cystotomie par la voie sus-pubienne, on trouva une tumeur étendue, laquelle nécessita la résection du dôme de la vessie, de sa paroi postérieure et de ses parois latérales. Cette résection fut faite du dehors au dedans, après ouverture de la cavité péritonéale. Le péritoine suturé, on draina à la fois par l'urèthre et par l'hypogastre. Bien que la malade n'ait survécu que cinq semaines à l'opération, celle-ci doit être considérée comme un succès opératoire. En effet, à l'autopsie on put constater que la vessie, réduite, était reconstituée aux dépens du péritoine en haut, aux dépens du trigone et d'une partie du bas-fond, en bas; la grande séreuse était normale. Nul doute que la malade aurait vécu si elle avait été plus jeune et plus robuste. Elle succomba épuisée principalement par les souffrances antérieures à l'opération et par une hématurie datant de six mois.

Il existe à ma connaissance trois autres cas de résection intra-péritonéale terminés par la mort. Deux des trois malades sont morts de *péritonite* au bout, l'un de deux jours, l'autre de sept. Le premier cas appartient à Bruce Clarke (*Sej.*, vol. III, 1888), l'autre à Dittel (*Wien. Klin. Woch.*, 1890, p. 23). Il est à remarquer que dans tous deux, dans le but de pratiquer une résection sous-séreuse, les chirurgiens se sont livrés à des manœuvres plus ou moins longues et pénibles pour décoller le péritoine d'avec la vessie, manœuvres pendant lesquelles la séreuse a été très probablement déchirée. Ces efforts de décol-

lement étant restés sans résultats, on se décida à ouvrir le péritoine pour pratiquer la résection. Dans les deux cas, l'opération, assez limitée, comprenait le péritoine dans la partie correspondante de la paroi vésicale réséquée.

Ne paraît-il pas rationnel d'admettre que la séreuse a été infectée pendant les tentatives de décollement, puisque les accidents infectieux ont éclaté peu de jours après l'opération ? Ce qui prouve qu'il doit en avoir été ainsi, c'est que, dans les deux cas, *la suture de la vessie n'avait cédé sur aucun point,* et que par conséquent l'infection péritonéale n'a pas éclaté par suite du relâchement des sutures, et du passage des produits septiques de la vessie dans le péritoine.

Dans un troisième cas, dû à Marsh (*The Lancet*, 1890, t. II, p. 20), on a réséqué à travers le péritoine, un lambeau de 7 centimètres sur 5 de la paroi vésicale, péritoine compris. Le malade est mort d'*hémorrhagie*, au bout de deux jours ; à l'autopsie, *les sutures étaient en parfait état, et le péritoine non infecté.*

En résumé, ces quatre observations nous montrent : 1° que la vessie, réséquée à travers le péritoine et bien suturée, peut se réunir sans qu'il y ait danger d'infection — après la suture — pour la séreuse péritonéale ; 2° que cette infection, nettement constatée dans deux cas sur quatre, était contemporaine à l'acte opératoire et non post-opératoire ; très vraisemblablement elle était due, je le répète, aux manœuvres plus ou moins longues pratiquées pour décoller le péritoine d'avec la vessie.

A l'appui de l'infection péritonéale primitive par manœuvres intra-vésicales, je puis encore citer un cas de Kuester qui est très démonstratif. Ce chirurgien, en cherchant à énucléer la vessie, déchira à deux reprises le péritoine. Le malade mourut de péritonite purulente. L'observation est rapportée plus loin avec plus de détails.

Par contre, le fait de Sonnenburg où, malgré l'étendue de la résection, celle-ci fut suivie d'un bon résultat, et dans lequel le chirurgien, sans tâtonner, ouvrit délibérément le péritoine et pratiqua la résection trans-péritonéale, prouve que cette opération peut être couronnée de succès. De nombreux faits cli-

niques et les expériences faites sur les animaux militent en faveur de la résection trans-péritonéale.

Au cours des laparotomies nécessitées par des opérations à pratiquer sur les organes génitaux de la femme, il est arrivé d'ouvrir accidentellement la vessie ou de réséquer une partie de sa paroi. Jackson a pu réunir jusqu'à soixante-sept cas de ce genre. Or, chaque fois que la plaie vésicale aussitôt reconnue a été immédiatement suturée, la réunion heureuse a été constante. Atlee Bœckel, Eustache, Hourano, Gaillard-Thomas, Billroth, Vincent, etc., pour ne citer que les premiers, ont publié des faits de blessures intra-péritonéales de la vessie guéries par la suture. Pozzi relate même un cas suivi de guérison où la plaie mesurait 20 centimètres de longueur. Enfin, Dittel rapporte deux observations récentes de résection accidentelles heureusement terminées par la suture intra-péritonéale de la vessie. (*Wien. Med. Woch.*, 1893.)

Il est remarquable de constater avec quelle facilité la réparation de l'organe lésé s'effectue, même avec des pertes de substances très étendues, et combien le déversement d'un peu d'urine dans la cavité péritonéale paraît présenter peu de gravité. En 1885, pendant mon séjour à Berlin, j'ai vu au cours d'une myomectomie, sectionner complètement l'uretère droit, qui fut suturé sur une sonde dont l'extrémité, traversant la vessie, venait ressortir par l'urèthre ; le malade guérit, malgré la souillure du péritoine par l'urine.

D'autre part, de nombreuses expériences sur des chiens, entreprises depuis 1881, ont mis ces trois points hors de doute : 1° que la résection partielle de la vessie est une opération bénigne ; 2° que la résection totale est presque toujours suivie d'insuccès ; 3° que la fixation des uretères ailleurs qu'à la vessie conduirait à des échecs opératoires. (Auteurs : Vincent, de Lyon, Gluck et Zell, Fischer, Snamenski, Novaro, Bardenheuer, Tuffier, Poggi, Paoli et Busachi, etc). En ce qui concerne la résection péritonéale, on peut rapprocher ces expériences des blessures accidentelles de la vessie survenant au cours des laparotomies chez la femme (pour kystes de l'ovaire, corps fibreux adhérents, cancers utérins, collections

péri-utérines, etc.). La vessie chez le chien est, en effet, entièrement intra-péritonéale ; sa résection comprend toujours la séreuse. Au cours des laparotomies chez la femme, la vessie a été souvent lésée dans sa partie intra-péritonéale. Dans l'un et l'autre cas, l'urine s'épanche nécessairement — en petite quantité, il est vrai — dans la cavité de la séreuse, mais la toilette du péritoine et la suture rapide de la vessie conjurent la péritonite.

Il est donc permis de conclure de ces faits expérimentaux comme des faits cliniques : 1° que la plaie intra-péritonéale de la vessie n'est pas mortelle ; 2° que l'épanchement d'urine dans la séreuse n'est pas fatalement suivi de péritonite septique ; 3° que dans ces conditions la suture de la vessie faite après un nettoyage soigné du péritoine réussit très souvent. Je dois seulement faire remarquer qu'il s'agit ici de vessies généralement saines, non infectées, et que la résection a une étendue limitée.

Si maintenant on compare les cas fournis par l'expérimentation et par les plaies ou résections trans-péritonéales avec ceux où la résection a eu pour objet l'extirpation de tumeurs de la vessie, on reconnaîtra que le danger pour la séreuse provient uniquement de l'infection préexistante du réservoir urinaire. Si, dans les premiers cas, la résection est bénigne et suivie de succès, si le passage momentané d'une urine physiologique dans la cavité péritonéale n'entraîne aucune suite fâcheuse, par contre, dans les résections pratiquées sur des vessies néoplasiques, presque toujours atteintes de cystite, l'infection de la séreuse sera d'autant plus probable que les *manœuvres et manipulations auront été plus pénibles et plus longues,* et les dégâts plus étendus, mais l'infection à part ; dans les deux catégories de faits, la suture bien faite tient parfaitement, et la contamination *ultérieure du péritoine, par relâchement de la suture, peut être évitée.*

La conclusion pratique à tirer de cette discussion est évidente : il faut prévenir à tout prix le contact plus ou moins prolongé de la grande cavité séreuse avec le contenu du réservoir urinaire, ou bien avec les doigts qui s'y sont infectés.

Pour cela, trois conditions sont nécessaires : 1° une antisepsie soignée de la vessie ; 2° le nettoyage à nouveau des mains du chirurgien avant l'ouverture du péritoine ; 3° la rapidité dans l'exécution de l'opération.

Il est évident que c'est principalement sur l'état des lésions qu'on devra se guider dans le choix du genre de résection à adopter. Il est cependant une règle de conduite dont il ne faudra jamais se départir : si, à l'ouverture de la vessie par la taille haute, on juge que la résection sous-péritonéale n'est pas possible, que le décollement du péritoine offrira la moindre difficulté, il faut se décider hardiment pour la résection trans-péritonéale, et ne point perdre de temps en manœuvres inutiles pour décoller la séreuse, manœuvres qui peuvent amener sa déchirure et son infection immédiate.

Frappé à la fois des avantages, des nombreuses indications de la résection trans-péritonéale et de ses dangers, pénétré de la nécessité d'éviter toute possibilité de communication entre les deux cavités séreuse et vésicale, j'ai cherché à réaliser leur ouverture *successive*, c'est-à-dire à éviter qu'elles se trouvassent simultanément ouvertes à un moment quelconque de l'opération. Me fondant sur un certain nombre d'expériences cadavériques faites sur des vessies néoplasiques ou normales, j'ai imaginé et exécuté une quarantaine de fois sur le cadavre, un procédé que j'appellerai *résection péritonéo-vésicale par manœuvres combinées.*

Par ce procédé, qui comporte une combinaison de manœuvres intra-vésicales et intra-péritonéales successives, on peut réséquer des portions considérables de la paroi de la vessie, péritoine compris, sans danger possible d'infecter la séreuse. Il consiste : 1° à isoler le néoplasme dans la cavité vésicale en provoquant l'adossement du péritoine en arrière ; 2° quittant celle-ci, à ouvrir et suturer la séreuse adossée de manière à l'isoler dans la vessie ; 3° à revenir dans cette dernière pour réséquer la tumeur et suturer à son tour la vessie.

Procédé personnel. — La cystotomie sus-pubienne opérée, et la nécessité de la résection trans-péritonéale reconnue, on

commence par laver la cavité vésicale avec une solution de sublimé à 1/2000.

1er *Temps.* — *Pédiculisation et isolement du néoplasme de la vessie.* — Si la tumeur n'est pas très volumineuse, si la paroi

Fig. 111.

RÉSECTION PÉRITONÉO-VÉSICALE PAR MANŒUVRES COMBINÉES

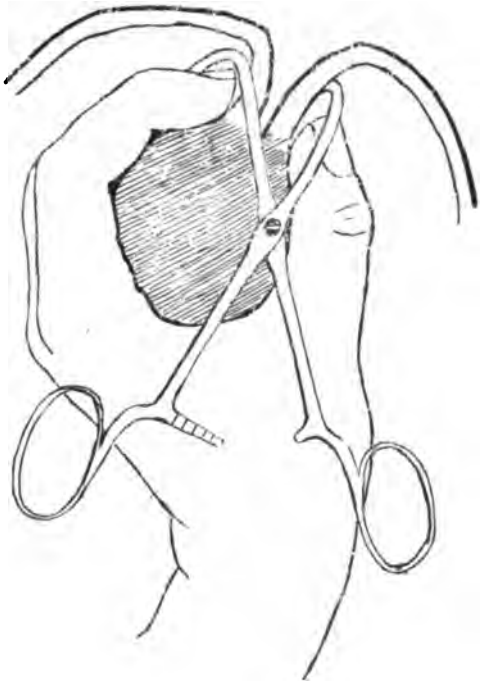

Pédiculisation de la tumeur.
Adossement du péritoine en arrière, façon de poser la pince. (Dessin de Lyot.)

vésicale reste souple dans les parties circonvoisines, les manœuvres porteront sur cette paroi ; le néoplasme ne sera pas attaqué directement. On reconnaîtra la souplesse de la vessie en cherchant, avec les doigts insinués derrière la tumeur, à produire une plicature de sa paroi de manière à mettre en

contact les points de la surface péritonéale qui correspondent au pourtour de l'induration néoplasique, autrement dit, là où devra porter la résection. La tumeur se trouve de la sorte comme pédiculée sur la partie saillante du pli, et du même coup reportée vers le centre de la cavité vésicale, tandis que, en arrière, du côté de la grande cavité séreuse, le péritoine est adossé à lui-même. On cherche alors à passer de haut en bas, derrière la tumeur, une *grande pince courbe* de façon à comprendre entre ses mors la portion de la paroi vésicale serrée par les doigts. Si l'on y parvient, l'isolement de la tumeur se trouve du coup réalisé.

De la mise en place de la pince dépend le succès de l'opération. L'extrémité de l'instrument doit apparaître en bas, au-delà du pédicule artificiel de la tumeur. Si une première pince ne suffit pas à tout saisir, il faut, derrière elle, en glisser une seconde ; celle-ci, grâce à la traction qu'on peut exercer sur la première, arrivera mieux à dépasser la partie inférieure du néoplasme. Lorsque la pince est bien placée, la séreuse se trouve complètement adossée à elle-même en arrière. Il est bien entendu que les mors de l'instrument ne doivent enserrer aucun tissu néoplasique, mais bien *la paroi vésicale* saine, là où elle sera ultérieurement sectionnée. Si l'on juge que la portion de la vessie isolée par la pince n'est pas suffisamment étendue, si l'on craint la moindre infiltration néoplasique au-delà, il est facile derrière la seconde pince d'en glisser une troisième délimitant une plus large zone de sécurité autour de l'implantation du néoplasme. On peut ainsi, du moins sur le cadavre, arriver progressivement à comprendre en deçà de la pince *toute la face postérieure de la vessie avec la partie du péritoine qui lui correspond.*

Il va sans dire que, suivant le siège ou la configuration de la tumeur, la pince pourra être placée obliquement ou transversalement ; mais, en général, la position verticale est plus commode et doit être préférée quand on peut facilement la donner à l'instrument. Les premières pinces placées sont retirées à mesure, la dernière seule devant rester en place. Au moment de fixer les mors de chacune d'elles, un aide devra

introduire un doigt dans le rectum et s'assurer que l'intestin n'a pas été pincé.

Le parfait isolement du néoplasme ainsi réalisé, on tamponne avec de la gaze antiseptique la cavité vésicale, et par

Fig. 112.

RÉSECTION PÉRITONÉO-VÉSICALE PAR MANŒUVRES COMBINÉES

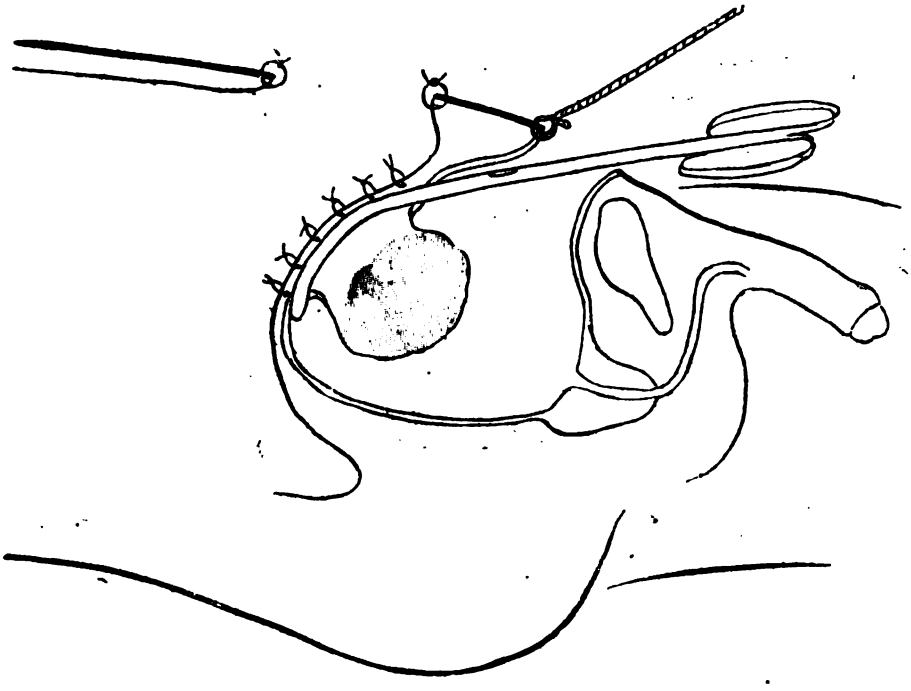

Tumeur pédiculisée. — Laparotomie. — Suture du péritoine. (Dessin de Lyot.)

quelques points de suture temporaire, on ferme en partie la plaie de la cystotomie. Le premier temps de la résection combinée est terminé.

2e Temps. — Laparotomie et suture du péritoine adossé. — Après une nouvelle désinfection de ses mains et du champ

opératoire, le chirurgien saisit avec une pince à dents le cul-de-sac péritonéal antérieur et l'attire vers la symphyse, de manière à recouvrir la vessie. Le cul-de-sac ainsi rabattu est maintenu en place et recouvert de compresses aseptiques. Cela fait, on écarte les muscles droits, et l'on ouvre la grande séreuse sur la ligne médiane. On procède alors à travers l'ouverture de la laparotomie à la suture de la partie du péritoine adossée à elle-même sous l'action de la pince courbe. Un premier plan de sutures faites avec du fort catgut pénétrant dans la paroi de la vessie *sans passer à travers la muqueuse*, fixe la première plicature ; un second plan est placé plus superficiellement de manière à repousser le premier en dedans, et, si c'est possible, on en place un troisième, comme l'a fait Pozzi pour les plaies opératoires de la vessie. C'est là une sorte de suture à la manière de Lembert, destinée à adosser largement la surface péritonéale. Le surjet convient ici parfaitement et sera d'une exécution rapide. Je dois signaler une petite manœuvre qui facilite singulièrement le placement de ces sutures ; un aide fait basculer en avant l'extrémité de la pince courbe, en prenant le pubis comme point d'appui, et la partie à suturer se trouve amenée presque à fleur de la plaie de la laparotomie.

Cette suture solide porte ainsi sur une séreuse non infectée, et à aucun moment le réservoir de l'urine n'a communiqué avec la cavité péritonéale. Les deux opérations de cystotomie pour l'isolement du néoplasme, et de laparotomie pour la suture péritonéo-vésicale ont été effectuées indépendamment l'une de l'autre.

Après avoir placé sur cette suture une petite quantité de poudre d'iodoforme, le ventre est refermé en suturant solidement la séreuse et les muscles. On protège alors la plaie de la laparotomie par des compresses antiseptiques et l'on revient à la cavité de la vessie.

3e Temps. — Résection du néoplasme et de la paroi péritonéo-vésicale. — Les sutures temporaires de la plaie cystotomique sont retirées, et la partie de la paroi vésicale qui porte le

néoplasme est réséquée derrière la pince. La plaie explorée, on y place une suture en surjet, de haut en bas, de façon à faire affronter les bords de la muqueuse. C'est la suture hémostatique par excellence. Si cependant cela semblait utile, on n'hésiterait pas à placer un fil de catgut ou deux sur les vaisseaux qui donnent, et même, en cas de difficulté, à laisser une pince à demeure.

Lorsque la tumeur est relativement trop volumineuse ou la paroi vésicale pas assez souple pour permettre la plicature en arrière, on peut fendre la tumeur suivant son plus grand diamètre, au moyen du couteau du thermo-cautère, en prenant garde de ne pas aller trop loin, de peur d'ouvrir le péritoine. Cette section linéaire amène un effondrement de la tumeur qui permet aux parties péri-néoplasiques de la paroi vésicale de venir s'adosser en arrière. Si enfin cette manœuvre échoue encore, on peut abraser la partie saillante de la tumeur, l'extirper avec l'anse galvanique jusqu'à ce que l'on obtienne assez de souplesse et de mobilité pour placer la pince courbe qui fixe l'adossement. L'opération se continue alors comme il a été dit précédemment.

Il ne faut pas craindre de réduire, autant que les manœuvres pour la résection peuvent le commander, la cavité du réservoir urinaire. Au point de vue de l'excrétion de l'urine, tant que les uretères n'ont pas été atteints, la capacité vésicale importe peu.

L'opération de la *résection combinée*, telle que je l'ai conçue, me paraît mettre sûrement à l'abri de toute infection primitive du péritoine. Quant à l'infection consécutive au relâchement des sutures, sa possibilité commande ici de maintenir la vessie dans le repos absolu; c'est pourquoi je conseille de ne pas pratiquer la suture totale de la taille haute, mais de se contenter d'une suture partielle, avec mise en place des tubes-siphons combinée à un bon drainage uréthral. Il faut, en effet, empêcher à tout prix la vessie de se distendre ou de se contracter, par l'effet de la réplétion, ce qui pourrait faire céder les sutures péritonéo-vésicales.

L'étendue de paroi vésicale qu'on peut arriver ainsi à résé-

quer en arrière est importante à connaître pour l'application clinique du procédé. J'ai pu facilement réséquer des portions de paroi variant entre la grandeur d'une pièce de cinq francs et celle de la paume de la main. J'ai fait mieux : j'ai extirpé *toute la face péritonéale de la vessie et une partie des faces latérales,* sans trop de difficulté. On juge, d'après cela, du volume considérable que les tumeurs pourraient présenter sans cesser d'être extirpables par la résection combinée.

Particularités à noter. — Le malade devra être placé, ai-je dit, dans la position Morand-Trendelenburg, laquelle, par la chute de la masse intestinale vers le thorax, tend à dégager la face postérieure de la vessie. Cependant, j'ai souvent opéré sur des sujets placés horizontalement, *sans jamais pincer l'intestin.* J'ai pratiqué l'opération après insufflation d'air dans l'intestin, et la résection combinée n'en a été que plus facile ; dans ces conditions, l'intestin ballonné semble fuir la pince. La sécurité est alors à peu près parfaite.

Le procédé que je viens de décrire réussit toujours sur le cadavre. Je l'ai exécuté sur nombre de vessies saines et une fois sur une vessie atteinte de cancer de la face postérieure, toujours avec un égal succès. Après avoir suturé la plaie hypogastrique de la vessie, j'ai distendu modérément avec un liquide coloré la cavité vésicale, et, à ma grande satisfaction, j'ai pu constater que le liquide ne franchissait pas la plaie vésico-péritonéale suturée. Le procédé me paraît donc offrir toute garantie contre l'infection primitive ou secondaire de la séreuse.

Est-il nécessaire d'insister encore sur l'extrême propreté qui doit présider à la partie de l'opération s'adressant au péritoine? On ne devra donc employer de ce côté que des instruments *n'ayant pas touché à la vessie,* et, pour plus de sûreté, on les disposera d'avance dans un plateau spécial.

Une dernière question reste à examiner relativement à la résection péritonéale de la vessie. Supposons que mon procédé ne soit pas applicable, en raison soit du volume exagéré de la tumeur, soit du défaut de souplesse d'une paroi vésicale très

altérée. Que faire dans ce cas? Ma réponse est simple et catégorique : après avoir bourré la vessie avec la gaze antiseptique, il faut ouvrir la cavité péritonéale et réséquer le néoplasme en attaquant la vessie par ce côté et en cherchant à placer les fils de haut en bas, à mesure qu'on la sectionne. En aucun cas il ne faudra tenter la résection dite sous-péritonéale, pour les raisons que j'ai exposées plus haut. A mon avis, il faut pouvoir réséquer complètement, ou bien s'abstenir et se contenter de la résection du dedans au dehors, de la destruction ou d'une opération palliative. Est-ce qu'on recule devant la résection en chirurgie stomacale ou intestinale, opère-t-on sur des cavités moins infectées que la vessie? Assurément non.

Je ferai observer en terminant que toutes les fois que la résection par la voie trans-péritonéale est possible, avec suture de la vessie, elle l'est également par mon procédé, puisque dans le premier cas comme dans le second la mobilité de la paroi vésicale est indispensable pour l'affrontement. Ainsi donc, cherchez toujours à placer la pince derrière la tumeur ou bien n'ouvrez pas la cavité péritonéale. Que ce soit en avant ou en arrière, les difficultés sont les mêmes.

C. — Néoplasmes limitrophes des parois

Il peut se faire, et en réalité cela arrive bien souvent, qu'un néoplasme de la vessie se trouve, soit par suite de son extension progressive, soit du fait même de son implantation primitive, situé à cheval sur deux régions intra-vésicales voisines; on peut encore avoir affaire à deux tumeurs placées sur des parois différentes. Dans ce dernier cas, il n'y a pas d'hésitation possible; on pratiquera deux résections successives, d'après les indications données plus haut. Mais lorsque la tumeur est limitrophe, empiétant plus ou moins sur deux parois, la résection pourra offrir quelques difficultés que l'on surmontera, en combinant les manœuvres respectivement indiquées pour chaque paroi.

Bardenheuer conseille de faire des résections aussi complètes qu'il est nécessaire, tout en conservant le plus possible de paroi vésicale, notamment à la base. Sa manière de comprendre la résection constitue un progrès et mérite de nous arrêter un instant. Frappé sans doute du danger de l'infection péritonéale, il conseille : 1° de faire une taille hypogastrique transversale très large, qui facilite le chemin jusqu'à l'uretère; 2° ne pas ouvrir la vessie, mais de la décoller du péritoine autant qu'il est nécessaire pour l'étendue de la résection en arrière; de la décoller aussi sur les parties latérales et en avant; 3° de ne pas attaquer en ce moment la vessie, mais de bourrer l'espace péri-vésical, ainsi créé, avec la gaze iodoformée pendant huit jours; 4° après ce laps de temps, faire la résection du réservoire urinaire et rabattre vers le bas ce qui reste de vessie pour contribuer à la formation de la future cavité vésicale.

Ainsi donc Bardenheuer conseille de faire une opération en deux temps, ce qui, évidemment, met à l'abri de l'infection péritonéale; car, pendant les huit jours d'intervalle, le péritoine, même déchiré, peut, à l'abri du bourrage, se cicatriser antiseptiquement.

Il est certain que le procédé du chirurgien de Cologne est très défendable, mais ses inconvénients sont aussi évidents. Il faut recommencer une opération au milieu de tissus en voie de granulation, ce qui pourrait causer de sérieuses difficultés, notamment pour la recherche des uretères; de plus, il faut, pour reconnaître la situation du néoplasme, se guider, d'après l'auteur, sur la vascularité des parois de la vessie, ce qui est évidemment infidèle. Puisque, par mon procédé, on peut en une seule séance tout faire à la fois, je crois qu'il faut lui donner la préférence. A mon avis, ma manière de faire met à l'abri de l'infection péritonéale plus sûrement que ce procédé de décollement et, de plus, elle permet avec certitude de tout enlever sans risque de laisser des cellules épithéliales dans le lambeau du péritoine décollé, et voir recommencer *in situ* une nouvelle prolifération néoplasique. Il est certain que je raisonne en ce moment, en m'appuyant surtout sur mes opé-

rations cadavériques, mais je ferai observer que l'auteur ne rapporte pas un seul fait probant destiné à faire pencher la balance en sa faveur.

Le problème de la résection des parties limitrophes est surtout ardu pour les tumeurs postéro-inférieures et postéro-latérales. Je me suis toutefois assuré que sur le cadavre, leur résection est toujours possible, à l'aide de manœuvres combinées.

Tout ce qui est extra-péritonéal est réséqué d'abord, puis on attaque le reste par la face interne de la vessie. Les cancers postéro-latéraux peuvent même être avantageusement traités par la résection combinée, car la vessie, dans sa partie postérieure, comme dans ses parties latérales, se laisse facilement prendre entre les mors de la pince.

Au dernier congrès des chirurgiens allemands (3 avril 1891), une discussion s'est élevée entre Küster, Bardenheuer et Gussenbauer, de Prague. Ces trois auteurs sont partisans de la résection avec quelques différences dans la façon d'opérer et Gussenbauer, à propos de l'observation communiquée par Küster, dont je résume le procédé plus loin, défend la résection partielle complète (en profondeur) de la paroi vésicale, notamment pour la base de la vessie.

II

RÉSECTION PARTIELLE DE LA VESSIE

CHEZ LA FEMME

Pour compléter l'étude de la résection de la vessie, j'ajouterai quelques mots relativement à l'exécution de cette opération sur la femme. Chez elle, grâce aux rapports anatomiques de

l'organe, toutes les manœuvres intra ou extra-vésicales deviennent, on le comprend, plus faciles. La portion de la vessie que recouvre le péritoine est moins étendue que chez l'homme, d'où la possibilité d'une plus large résection extra-péritonéale de sa paroi. Quant à la paroi antérieure et au col vésical, ils s'offrent en d'excellentes conditions à la résection complète. La base de la vessie mérite de nous arrêter un peu plus longuement. J'ai entrepris une série d'expériences qui montrent que chez la femme l'extirpation de cette région peut être totale et s'effectuer sans trop de difficultés. Je considérerai la base vésicale comme étant comprise entre l'insertion du cul-de-sac vésico-utérin en arrière, le col de la vessie en avant. Trois procédés opératoires permettent d'atteindre le résultat cherché : 1° la résection du dedans au dehors ; 2° la résection du dehors au dedans ; 3° la résection vésico-vaginale.

1° Procédé de résection de la base de la vessie du dedans au dehors. — Sur le cadavre, il s'exécute avec la plus grande facilité. Une fente transversale est pratiquée jusqu'à la paroi vaginale antérieure qu'on reconnaît très bien par la direction des fibres musculaires, par l'existence de vaisseaux longitudinaux et surtout par la présence d'un tissu conjonctif mince, blanc, mêlé de quelques lobules adipeux. On parvient sans difficulté, en disséquant sous la vessie, à décoller toute la base aussi bien en avant qu'en arrière. Un immense avantage de la résection du dedans au dehors particulièrement appréciable chez la femme, c'est la sécurité avec laquelle on opère, la facilité avec laquelle on peut limiter, à volonté, l'incision circonférentielle embrassant le néoplasme, et cela sans production de décollements préalables. Mais sur le vivant, les choses ne se passent pas aussi simplement, car on est aveuglé par le sang qu'il faut éponger sans cesse ; seules des tractions exercées sur la base de la vessie, de bas en haut, à l'aide d'un ténaculum ou de la pince de Museux, arrivent à arrêter en partie, et momentanément, l'écoulement sanguin et permettent de conduire la dissection tant bien que mal jusqu'au bout. La gêne apportée par l'hémorrhagie est réellement considérable,

et quiconque a opéré ou vu opérer dans cette région comprendra que je me sois préoccupé de trouver un autre procédé de résection de la base vésicale.

Un inconvénient que présente encore la marche du dedans au dehors, c'est la difficulté qu'on éprouve, — en cas de néoplasme, — dans la constatation des lésions en profondeur. On attaque au dessous de la tumeur la paroi vésicale qui la supporte, mais il est impossible, ou à peu près, de bien savoir si l'on a traversé toute l'épaisseur de cette paroi, si l'on travaille réellement dans la cloison vésico-vaginale, ou bien si ce n'est pas la vessie qu'on dédouble. La vérité est qu'on ne peut être certain d'avoir énucléé toute l'infiltration néoplasique qu'après l'examen microscopique du fragment réséqué, c'est-à-dire une fois l'opération terminée.

Le procédé suivant a l'inconvénient d'être souvent difficile à exécuter (une fois sur quatre d'après mes expériences) ; en outre, il nécessite le décollement préalable de toute la paroi latérale de la vessie, d'un côté ou des deux côtés à la fois. Par contre, il met à l'abri de l'hémorrhagie pendant la première partie de l'opération et permet de séparer les deux cavités au niveau de la cloison et, par conséquent, de réséquer complètement la vessie en profondeur.

2° Résection de la base par décollement préalable. — L'expérimentation sur le cadavre, répétée nombre de fois, nous apprend qu'avec un peu de patience il est toujours possible de décoller, en procédant par la paroi externe, le vagin de la vessie dans presque la totalité de leur adhérence normale. Il est donc également possible, en cas de néoplasie de la base, d'obtenir, sans toucher à la paroi vaginale, un décollement de cette base et de relever en quelque sorte un pont vésical comprenant le néoplasme et les uretères. Ce pont peut être suffisamment large pour dépasser partout l'insertion de la tumeur et réaliser ainsi des conditions avantageuses au point de vue des suites de la résection. En d'autres termes, il permettra de faire une résection assez étendue pour mettre à l'abri de la récidive, du moins dans la mesure des probabilités. Voici maintenant la manière de procéder.

Manuel opératoire. — Ayant reconnu que la néoplasie, unique ou multiple, a pour siège la base de la vessie, ou la base et ses confins, on pratique, en s'aidant du cystoscope de Leiter, le cathétérisme des uretères avec deux bougies fines qu'on laisse en place après les avoir poussées assez loin dans les conduits. Pour aborder la vessie, il est nécessaire de pratiquer une large opération préliminaire. La résection osseuse par mon procédé convient ici parfaitement. La voie une fois ouverte, on introduit dans le vagin une certaine quantité de gaze iodoformée de façon à tendre sa paroi, sans toutefois la faire trop saillir en haut. Il suffit d'obtenir une paroi vaginale supérieure assez résistante pour guider les manœuvres et fournir un appui au doigt opérant le décollement.

1er Temps. — On décolle la paroi vésicale externe d'avec les parois correspondantes de la cavité pelvienne, puis, insinuant le doigt entre la vessie et le vagin, on cherche à pousser le décollement jusqu'à ce qu'on ne sente plus de résistance du côté opposé, ce qui indique qu'on a dépassé les limites de l'adhérence vaginale. Sil est impossible d'arriver à ce résultat, on attaque de la même façon la vessie du côté opposé, toujours jusqu'à ce qu'on parvienne à soulever la paroi vésicale sur une certaine étendue. On poursuit enfin le décollement en avant et en arrière en dépassant suffisamment l'aire d'implantation du néoplasme.

Grâce à la présence de la gaze iodoformée, il est possible, du moins sur le cadavre, d'arriver à désunir le vagin de la vessie sans provoquer la déchirure de cette dernière. A cet effet, on dirigera les manœuvres plutôt du côté de la paroi vaginale que du côté de la cavité urinaire. Une fois sur quatre, cependant, l'adhérence entre les deux organes est telle qu'il est nécessaire de se servir du bistouri ou des ciseaux pour obtenir leur séparation.

Le cathétérisme des uretères est indispensable, car à chaque instant les conduits se trouvent sous le doigt; mais grâce à la rigidité de la sonde il est facile d'éviter leur déchirure. Dans ce premier temps la vessie n'a pas été ouverte.

2° *Temps.* — *Résection.* — La vessie distendue est ouverte sur la ligne médiane. On *dégage* les uretères, déjà cathétérisés par le procédé que j'ai indiqué plus haut. On les maintient avec leur sonde à demeure, à l'aide de pinces posées près de leur orifice, et on les récline en haut, latéralement, ou mieux on les réduit dans l'orifice derrière la vessie et le champ opératoire. Avec une pince de Museux, on saisit alors, non la tumeur même qu'il faut éviter de déchirer, mais un point de la paroi immédiatement voisin, et l'on sectionne la vessie tout autour de l'aire d'implantation en ayant soin de dépasser les limites probables de l'infiltration. Il est bon de pratiquer d'abord sur le côté un orifice suffisamment large pour qu'on puisse y insinuer des ciseaux courbes avec lesquels on résèque ensuite circulairement. Si l'on se trouvait gêné par la tumeur, trop saillante ou trop étalée, il faudrait commencer par abraser sa portion superficielle. Grâce au décollement préalable de la vessie et du vagin, il est facile d'obtenir une résection aussi étendue qu'on voudra, avec cette restriction de ne pas ouvrir le cul-de-sac péritonéal en arrière.

Ce que les expériences sur le cadavre m'ont appris relativement au décollement de la base de la vessie, se trouve confirmé par certains faits cliniques, ceux notamment publiés par Pawlick, Bardenheuer, Küster, etc. Ces opérateurs, poursuivant l'extirpation totale de la vessie, sont parvenus, en effet, à décoller la base de l'organe d'avec le vagin ou le rectum.

La résection une fois terminée, il faut se préoccuper de la transplantation des uretères. Une fente sera pratiquée dans la paroi vésicale, de chaque côté de la ligne médiane, pour le passage du conduit correspondant, avant de procéder à la suture de la perte de substance. Autant que possible, l'uretère sera fixé à une certaine distance de la plaie de la base, dont la rétraction cicatricielle ne pourra ainsi agir sur lui.

3° *Temps.* — *Suture.* — Le même procédé de suture convient aux deux modes de résection. Pour combler la perte de substance il faut mettre à profit la mobilité du vagin et de l'utérus, comme celle des parois latérales de la vessie.

Sans toucher au corps de cette dernière, on soulève la lèvre de la plaie qui correspond au col utérin ou à l'extrémité postérieure du vagin, et l'on traverse largement l'un de ces organes avec un ou deux fils de *soie* forte. Cela fait, on revient à la lèvre antérieure de la plaie qu'on soulève de même pour

Fig. 113.

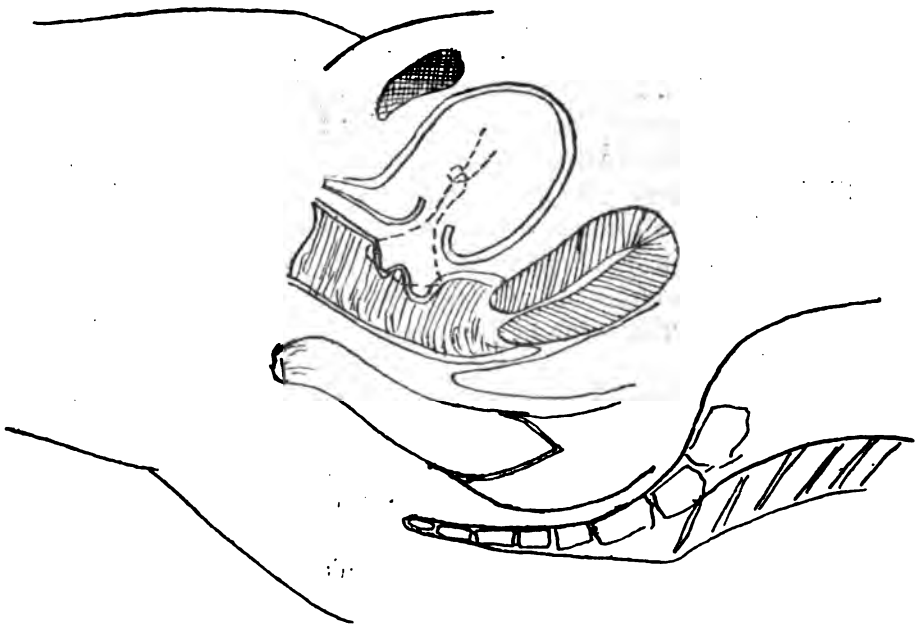

Tranche vaginale. — Plicature de la paroi antérieure intacte. — Suture.
(Dessin de Lyot.)

accrocher le vagin au-dessous de l'urèthre et y passer les fils de suture déjà placés en arrière. Il est bon à ce moment de mettre une pince sur le museau de tanche, et de faire exercer par un aide une traction sur le col de l'utérus de manière à l'amener près de la valve; de la sorte on noue plus facilement les fils précédemment placés. On détermine ainsi du côté du vagin la formation d'une plicature transversale, d'un adossement

de la paroi vaginale qui fournira un solide point d'appui à la suture de la vessie et contribuera en même temps à la nutrition vasculaire des tissus nouveaux. La suture du vagin doit être faite à la soie ; elle est extra-vésicale. Grâce à la plicature de la partie antérieure du vagin, les parois de la vessie se rapprochent d'elles-mêmes ; les deux lèvres de la plaie prennent une direction transversale, et il est facile de les suturer par un surjet au *catgut*.

Remarques. — Si le cathétérisme préalable des uretères est rendu impraticable par le fait de la présence de la tumeur, il faut pratiquer la *taille vésicale* avant de procéder à la manœuvre de décollement, et chercher alors à cathétériser les deux conduits directement, sans cystoscope, en recourant aux diverses manœuvres que j'ai indiquées à propos de la résection chez l'homme. Je considère, je le répète, le cathétérisme des uretères comme *indispensable* dans toutes les opérations de résection pratiquées sur la base de la vessie.

Le décollement de la vessie d'avec le vagin peut, dans certains cas, devenir impossible, soit parce que les deux organes sont intimement unis entre eux, soit parce que la vessie est trop friable et menace de se déchirer, ou se déchire en effet, pendant les manœuvres ; soit enfin parce que le néoplasme, contre toutes les prévisions d'un diagnostic même minutieusement établi, se trouve avoir infiltré quelque peu la paroi antérieure du vagin et contracté des adhérences qu'il serait inutile et nuisible de rompre. Dans ces conditions il faut procéder à la résection complète de la paroi vésico-vaginale.

3° Résection vésico-vaginale. — Cette opération ne doit être pratiquée que sous deux réserves expresses : 1° que le vagin soit *cliniquement* indemne d'infiltration cancéreuse ; 2° que le néoplasme ne dépasse pas trop en arrière le niveau du col de l'utérus.

Contre une tumeur, en effet, qui a manifestement franchi l'épaisseur de la paroi vésicale, toute opération devient inutile, car elle est suivie de récidive à bref délai ; d'autre part,

si le néoplasme dépasse le col utérin en arrière, le péritoine peut d'abord se trouver intéressé; de plus, il y a chance pour que les uretères, plus ou moins compromis, ne puissent être transplantés au voisinage du réservoir urinaire. Dans ce dernier cas, la conduite à tenir est toute différente.

Le manuel opératoire de la résection vésico-vaginale est très simple. La tumeur est opérée par la cavité vésicale. Dans un premier temps, on dégage les deux uretères et on les réduit dans l'orifice artificiel à l'aide de la pince placée sur chacun d'eux en même temps que sur la sonde qui le traverse. Saisissant alors la base de la vessie avec une pince de Museux, on la soulève par sa partie médiane et l'on y pratique deux fentes transversales, comprenant entre elles le néoplasme, l'une immédiatement derrière le sphincter uréthral, l'autre au niveau du col utérin ou au-devant, suivant l'étendue que comporte la résection. Je recommande particulièrement de ne pas inciser en arrière trop haut sur le col, de peur d'entamer le cul-de-sac péritonéal; mieux vaut, après la résection, soulevant l'angle postérieur de la plaie et y insinuant un doigt, aller décoller encore une portion de vessie et réséquer à nouveau que de s'exposer à ouvrir la grande séreuse.

Les deux fentes, l'une en avant, l'autre en arrière de la tumeur, doivent être pratiquées en un seul temps, en incisant à fond, vessie et vagin du premier coup. La communication entre les deux cavités ainsi établie, on réunit par deux sections horizontales, faites avec les ciseaux, les extrémités des fentes transversales. L'énorme fragment réséqué doit comprendre toute la tumeur.

On comprend fort bien que si les parois latérales sont envahies par le néoplasme, on pourra sans trop de difficulté, arriver à le circonscrire par l'incision, en passant au-dessus de lui. Le procédé opératoire ne diffère que par l'étendue, dans ce cas de la résection latérale, laquelle est facilitée par la faible adhérence de la partie de ce côté.

Je suis arrivé à extirper, chez la femme, toute la base de la vessie, avec la partie correspondante du vagin, sans ouvrir le péritoine et sans toucher aux uretères maintenus réduits pen-

dant l'opération. Les fragments que j'ai pu enlever de la sorte mesuraient, d'avant en arrière, de 4 à 8 centimètres. Latéralement, il ne m'a pas été trop difficile d'extirper la paroi antérieure du vagin dans toute sa largeur, avec la portion correspondante de la vessie. Comme je viens de le dire, il est facile

Fig. 114.

RÉSECTION VÉSICO-VAGINALE

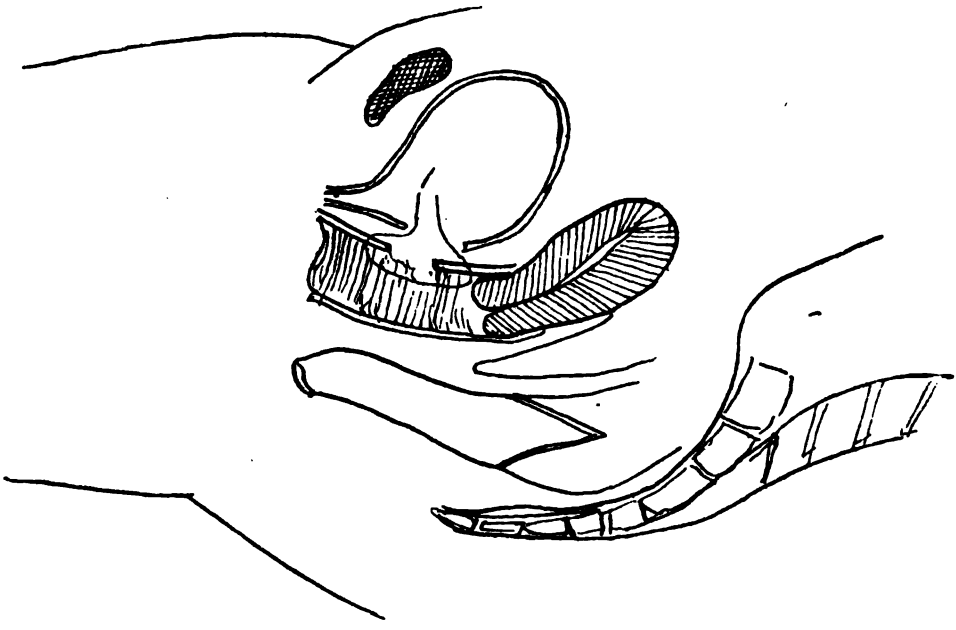

Façon de poser le fil pour la suture profonde extra-vésicale. (Dessin de Lyot.)

de comprendre dans la résection de la base de la vessie une grande partie de sa paroi latérale ; mais l'étendue de cette extension possible de la résection doit être évidemment subordonnée à la nécessité de reconstituer la cavité vésicale. On aura donc à tenir compte, en vue de la suture, de la mobilité et de l'extensibilité des parois latérales. D'après mes expériences, la réfection du réservoir urinaire serait encore pos-

sible après l'extirpation de toute la base de la vessie et de la moitié inférieure de l'une de ses parois latérales.

Sutures. — Ici encore, la mobilité de l'utérus facilite la reconstitution de la vessie. Le col utérin étant attiré jusqu'à la vulve, le vagin est suturé d'abord aussi solidement que possible, puis la vessie est suturée à son tour. Les points de

Fig. 115, 116, 117, 118.

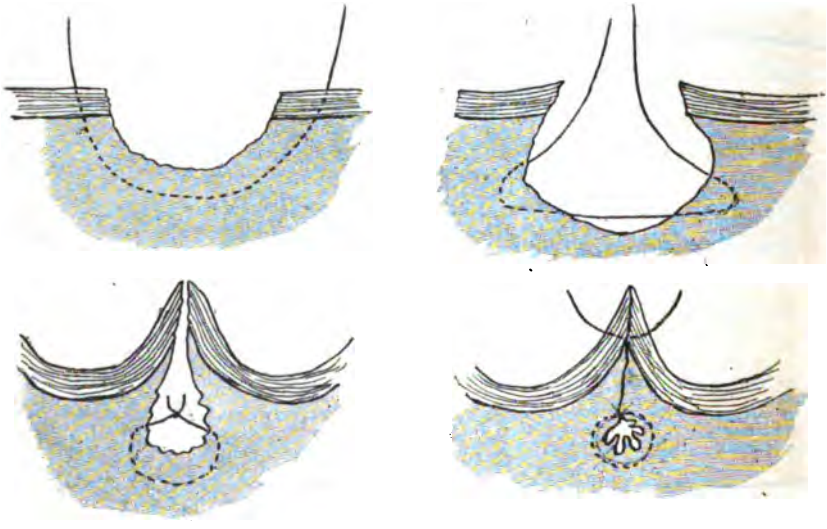

Différents modes de suture.

suture entre le vagin et le col doivent être faits avec de la grosse soie, à travers la brèche vésico-vaginale, et par le procédé que j'ai indiqué plus haut. La vessie sera suturée ensuite au catgut, en opérant par sa cavité, soit transversalement partout, soit transversalement au milieu et longitudinalement sur les côtés — dans le cas où la paroi latérale aurait été intéressée — bref, suivant qu'il semblera plus commode.

Je ne reviendrai pas ici sur le traitement des uretères, lequel ne diffère en rien de ce que j'ai déjà posé.

En définitive, on voit que, contrairement à ce que nous avons vu chez l'homme, la résection de la base de la vessie peut être complète et totale chez la femme, grâce à la disposition anatomique de la région, et que grâce à la mobilité de l'utérus et des parois latérales de la vessie, la suture de la plaie et la reconstitution du réservoir urinaire sont possibles, même après une perte de substance très étendue.

La mobilité de l'utérus constitue donc une des principales indications de ce mode de résection et je ne saurais trop engager le lecteur, le cas échéant, à bien s'assurer, avant de décider l'opération, si le col peut être facilement abaissé jusqu'à la vulve. Lorsque cet abaissement est impraticable, il est à craindre que la suture ne vienne à céder à un moment donné et que la réunion de la plaie vésicale ne soit compromise. Cet accident n'intéresserait, il est vrai, que le succès de la cicatrisation, non celui de l'opération même; il persisterait sans doute une fistule vésico-vaginale, mais cette infirmité ne compromettrait pas du moins, comme le néoplasme, l'existence du malade.

En terminant ce qui concerne la résection de la base, je rappellerai que toute la gravité de cette opération tient à la présence des uretères. Le dégagement de ces conduits me semble devoir atténuer beaucoup cette gravité. J'espère que l'avenir me donnera raison et que l'application à la clinique de mes procédés opératoires modifiera le pronostic jusqu'ici assez sombre de cette opération.

2° Résection totale de la vessie.

Jusqu'ici je me suis occupé de la résection partielle de la vessie. Il est facile, en jetant un coup d'œil rétrospectif, d'apprécier dans quelle mesure la résection totale de l'organe est possible et quels résultats on doit en attendre.

Cette opération a été faite en Allemagne par Bardenheuer, Gussenbauer, Küster, Pawlick et tout récemment par Kümmel et par Kosinsky. Les observations publiées jusqu'ici démontrent bien la possibilité de l'extirpation totale de la vessie, en tant qu'opération ; mais chaque fois qu'elle a été entreprise *chez l'homme*, elle a été suivie de près par la mort. A quoi est due cette mortalité? Sans doute à ce que les cas traités étaient précisément les plus mauvais au point de vue clinique et anatomo-pathologique. Il s'agissait de tumeurs très étendues ou multiples, toujours de nature maligne, lesquelles, pour arriver à ce degré d'extension, ont mis un temps fort long, pendant lequel les malades ont eu à subir l'évolution plus ou moins grave des symptômes cliniques, hématuries, douleurs, rétention, infection urinaire, etc. En d'autres termes, l'opération a été entreprise au milieu d'un état général mauvais, plus ou moins voisin de la cachexie. Or, l'extirpation de la vessie dans sa totalité constitue par elle-même une opération des plus graves au point de vue du traumatisme, des plus difficiles, des plus compliquées et des plus longues au point de vue de son exécution. Qu'y a-t-il d'extraordinaire alors que l'acte opératoire soit suivi de la mort à bref délai? Jusqu'à présent, du reste, en fait de résection totale, il s'est agi plutôt de tendances opératoires que d'opérations bien réglées et dont on aurait attendu des résultats en rapport avec l'entreprise.

Chez la femme, l'opération a donné deux remarquables succès entre les mains de Pawlick et de Kosinsky, mais je tiens à relever certaines particularités, qui doivent entrer en ligne de compte dans l'appréciation du résultat.

La malade de Pawlick souffrait d'hématuries depuis deux ans. Une première opération pratiquée par le vagin lui permit de retrouver pendant huit mois *une santé parfaite*. La récidive se fit au bout de ce laps de temps et la malade fut opérée pour la deuxième fois, trois mois après la réapparition de l'hématurie. Autrement dit, elle était dans des conditions d'état général qui lui permettaient de supporter un grand traumatisme. Il y a plus, l'opération se fit en deux temps. Dans un premier temps on fit la vagino-urétéro stomie ;

et ce n'est que vingt-trois jours après qu'on extirpa le réservoir urinaire et qu'on refit la vessie aux dépens du vagin. L'avantage de cette manière de procéder saute aux yeux. Non seulement le traumatisme de l'extirpation est réduit d'autant, mais, l'opération est pratiquée sur une vessie déshabitée par l'urine et partant facile à désinfecter. Chez la femme, du reste, la résection totale de la vessie est beaucoup plus facile en raison des rapports anatomiques de l'organe et de son adhérence moins intime avec le vagin que ne l'est celle de la vessie et du rectum, chez l'homme.

Kosinsky a fait la vagino-urétérostomie après une hystérectomie vaginale, puis l'extirpation de la vessie. Il a été conduit à faire cette double extirpation parce que la malade était atteinte de cancer de l'utérus propagé à la vessie. Je rappelle que dans mon mémoire sur la résection de la vessie (*Arch. g.*, 1894) j'avais déjà conseillé cette opération (V. n° 24 sept.).

Le procédé de Pawlick constitue une opération bien réglée, et me paraît devoir être suivi à la lettre; quant à l'extirpation de la vessie chez l'homme, je me bornerai à décrire ici ce qui a été fait par ceux qui l'ont entreprise, en laissant au lecteur la latitude de la réflexion et du choix.

A. — PROCÉDÉ DE CYSTECTOMIE CHEZ L'HOMME

Procédé de Bardenheuer. — Taille transversale énorme. Incision au-dessus du pubis recourbée en croisant de chaque côté, et dont les extrémités arrivent à la partie moyenne du pli de l'aine, au-dessus de chacun des canaux inguinaux. Section de tous les muscles sous-jacents; décollement de la vessie jusqu'aux uretères. Section de l'uretère droit à son entrée dans la vessie. L'uretère gauche n'a pu être retrouvé. Décollement de la vessie d'avec le rectum et section du col vésical au-devant de la prostate. L'uretère est laissé dans la nouvelle cavité limitée par le péritoine en arrière, par le tissu conjonctif en avant.

Tamponnement de la plaie avec des éponges antiseptiques. Le malade meurt d'urémie, au quatorzième jour.

J'ai déjà dit plus haut que l'un des uretères n'a pu être retrouvé. Si l'on avait pris la précaution, comme je le conseille, de faire le cathétérisme préalable, il eût été plus facile de procéder à sa recherche. Par bonheur l'organe était complètement oblitéré et il n'en est résulté aucun accident fâcheux, ainsi que le démontra l'autopsie. La plaie était cicatrisée le quatorzième jour, sans trace d'inflammation.

Le malade, âgé de cinquante-sept ans, était atteint d'un cancer du bas-fond de la vessie.

Procédé de Kuester. — Cystotomie exploratrice par la taille d'Helferich. Fermeture de la vessie et distension avec un liquide pour faciliter les manœuvres d'énucléation. — *Premier temps.* On libère la vessie sur les parties latérales et l'on cherche à détacher le péritoine, qui se déchire à deux reprises. Suture des points déchirés. — *Deuxième temps.* La vessie libérée du péritoine sur sa face postérieure, et des parois du bassin sur ses faces latérales, est attaquée par le périnée au moyen d'une incision médiane de 8 centimètres. Section de l'urèthre en avant de la prostate ; décollement de la vessie et de la prostate d'avec les aponévroses latérales et le tissu conjonctif. Le rectum est récliné en arrière. Section des ligaments antérieurs de la vessie. — *Troisième temps.* On retourne à l'hypogastre et l'on sectionne obliquement les uretères ; puis on enlève la vessie ainsi libérée de toutes parts. — *Quatrième temps.* Fixation des uretères au rectum, muqueuse contre muqueuse.

Le malade est mort, le cinquième jour, de péritonite purulente. Il existait en même temps de la pyélo-néphrite ascendante.

Il s'agissait d'un homme de cinquante-trois ans, atteint de cancer de la prostate, cancer volumineux, irrégulier, saillant dans la vessie, dont il avait envahi le trigone.

On voit, en somme, que ces deux observations de résection totale de la vessie n'ont pas été heureuses ; aussi le professeur

Bardenheuer, un des promoteurs de la résection totale (1887), arrive à cette conclusion qu'il faut réséquer le moins possible de vessie, conserver toujours ce qu'on peut et rabattre le tout du côté de l'urèthre. Suivant le même auteur, il est toujours possible, après la résection partielle de la vessie, de mobiliser suffisamment la paroi voisine pour obtenir la suture des bords de la plaie. Il conseille, en outre, contrairement à Kuester, de suturer les uretères soit à ce qui reste de la paroi de la vessie, soit même à l'urèthre. (*XX*e *Congress. d. Ch.* Ao. 91.)

B. — PROCÉDÉ DE CYSTECTOMIE CHEZ LA FEMME

Du premier coup le professeur Pawlick, de Prague, a atteint la perfection au point de vue opératoire, le succès décisif au point de vue du résultat. Je ne saurais mieux faire que de traduire à peu près textuellement la relation donnée par l'auteur de cette brillante opération. (*X*e *Congrès international. Gynécologie*).

« *Extirpation de la vessie. — Sa réfection aux dépens du vagin.* — Il s'agit d'une femme âgée de cinquante-sept ans, qui se plaignait de douleurs pendant la miction. Ses urines contenaient toujours du sang.

On a pu constater dans la vessie un polype. Une fois ce polype enlevé, la malade alla mieux pendant quelque temps, mais des récidives d'hématurie s'étant montrées plusieurs fois, elle revint nous voir. Ayant reconnu la présence de formations papillaires au fond de la vessie, j'en résolus l'extirpation totale.

Mon dessein était d'abord d'incorporer les uretères dans le vagin et de faire de celui-ci une vessie nouvelle. Comme la malade était âgée, la perte du vagin ne présentait pour elle aucun inconvénient et, d'un autre côté, la ménopause étant survenue depuis quelque temps, des troubles de ce côté n'étaient plus à redouter.

Le 3 août 1889 je fis cette première partie de l'opération.

Après avoir introduit un spéculum de Simon, je fis une incision sur la sonde préalablement introduite dans l'uretère. Une partie de ce dernier disséquée, je l'ai entouré d'un fil de soie et incisé suivant sa longueur. Les lèvres de la plaie vaginale et de celle de l'uretère furent suturées ensemble à leur partie supérieure.

J'ai bien serré ensuite le fil posé autour de l'uretère, et coupé ce dernier au-dessous du nœud, puis j'ai continué l'incorporation complète de l'uretère dans la paroi antérieure du vagin.

Par les fistules urétéro-vaginales qui résultèrent de cette incorporation, j'ai introduit dans les uretères des sondes dont je plongeai les extrémités dans une bouteille contenant de l'acide phénique. Le vagin fut bourré avec de la gaze iodoformée.

Les plaies ont bien guéri.

De la vessie s'écoulait, au commencement, un liquide muqueux, brun, épais ; plus tard, rien que des mucosités.

Vingt-quatre jours après, le 27 août 1889, j'ai extirpé la vessie.

Le champ opératoire préparé, je fis remplir la vessie avec une émulsion d'iodoforme, et introduire dans les uretères, par le vagin, des sondes élastiques avec mandrins, pour bien marquer les uretères.

J'ai fait alors sur la ligne blanche une incision de 10 centimètres jusqu'à la symphyse. Sans léser le péritoine, j'ai doucement détaché la vessie, laquelle, bien dilatée, présentait partout des contours nets. Seule la cicatrice résultant de la fistule artificielle présentait quelques difficultés ; à l'aide de ciseaux, je l'ai détachée sans léser le vagin. Comme cette partie saignait beaucoup, elle fut bien tamponnée avec de la gaze iodoformée, une fois la vessie détachée partout jusqu'à l'urèthre. J'ai recouvert ensuite la plaie abdominale pour continuer l'opération par le vagin.

Sur la paroi antérieure du vagin, j'ai fait une incision immédiatement au-dessus du bulbe uréthral. Par cette ouverture

transversale et assez étendue, j'ai attiré la vessie vidée et l'ai détachée au niveau de l'orifice interne de l'urèthre. Comme il existait à cet endroit des formations papillaires, j'ai dû détacher la muqueuse profondément jusque dans l'urèthre.

Pendant cette partie de l'opération, le pouls devenait petit, filiforme, et ce n'est qu'après une injection hypodermique de 300 centimètres cubes d'une solution chaude de sel marin que ce symptôme disparut. Il est évident que dans des conditions pareilles, il fallait terminer l'opération le plus tôt possible.

La plaie uréthrale fut tournée vers le vagin et le rebord antérieur de cette plaie suturé avec l'incision transversale pratiquée sur la paroi antérieure du vagin. Le rebord supérieur de la plaie uréthrale et le reste du rebord vaginal (après l'avoir avivé tout autour) servirent pour faire une occlusion vaginale transverse.

Avant de fermer complètement les sutures vaginales, j'ai introduit par le vagin dans les uretères, deux sondes dont je fis sortir les bouts par l'urèthre dilaté ; de même le fil de suture. La plaie abdominale a bien guéri jusqu'à son extrémité inférieure, par où sortaient les mèches de gaze iodoformée. Au lieu de ces mèches, j'ai introduit plus tard un drain qui permettait un écoulement plus facile. L'ouverture au niveau du drain a été longue à se fermer ; de même une fistule derrière l'urèthre.

Il y a eu à un certain moment, obstruction de l'uretère droit par des mucosités. L'uretère en fut débarrassé et de l'urine en quantité s'en écoula.

La malade sent très bien quand la nouvelle vessie est remplie d'urine et peut aisément la vider.

D'après les observations faites, il est très probable que cette nouvelle vessie aura une contenance suffisante. »

Je ferai remarquer en terminant que la cystotomie totale avec réfection de la vessie aux dépens du vagin, n'est possible que chez la femme ayant dépassé la ménopause. Avant cet âge, il faudrait commencer par pratiquer l'hystérotomie vaginale.

Du choix de l'opération préliminaire en vue de la résection totale ou partielle de la vessie.

Dans un précédent chapitre, j'ai discuté les différents procédés de taille, mais non au point de vue de la résection complète de la vessie, point de vue auquel je vais me placer ici exclusivement. Toutefois, le lecteur trouvera dans le présent chapitre plus d'un renseignement applicable aux cas de résection du dedans au dehors, et même aux cas d'extirpation simple des néoplasmes, sans résection.

Avant tout, il faut considérer que le traumatisme nécessaire pour aborder la vessie est un acte opératoire surajouté à la résection. Il importe donc de le réduire au minimum et choisir, parmi les opérations préliminaires, la plus facile, la plus rapide et celle qui entraîne le moins de trauma. J'ajoute de suite que, sous prétexte de faire une opération préliminaire économique, il ne faut pas risquer de se trouver, à un moment donné, gêné dans les manœuvres et obligé de recourir à une combinaison nouvelle, c'est-à-dire à de nouveaux dégâts. Mieux vaut poser de suite les indications, et, dès l'abord, se décider pour telle ou telle voie.

J'ai longuement exposé plus haut les opérations dont nous disposons actuellement pour aborder la vessie et la réséquer. Les voici énumérées, avec les noms des principaux auteurs qui les préconisent :

Taille sus-pubienne médiane, avec ou sans incision des insertions des droits (Guyon).

Taille transversale, intéressant les droits surtout (Trendelenburg).

Taille transversale énorme, intéressant aussi les obliques (Bardenheuer).

Taille trans-pubienne (Helferich, Bramann, Kœberlé).

Volet latéral osseux (NICHANS).
Taille trans-pubienne combinée à la taille périnéale (KUESTER).
Symphyséotomie (TUFFIER, ALBARRAN, GUYON).
Fenêtre pubio-hypogastrique (CLADO).

Ces différents procédés étant connus, il reste à déterminer lequel est particulièrement indiqué pour faciliter la résection de la vessie dans les néoplasies de cet organe.

Je considérerai successivement : 1° la résection totale ou extirpation du réservoir urinaire ; 2° la résection partielle et complète, ce terme *complète* s'appliquant ici à la résection de toute l'épaisseur de la paroi vésicale. J'ai déjà posé les indications de la résection du dedans au dehors ; j'y renvoie le lecteur.

1° RÉSECTION TOTALE OU CYSTECTOMIE. — Il ne saurait être question ici, ni de la taille transversale, ni de la taille longitudinale. L'une et l'autre sont insuffisantes. Sans doute, il est facile par ces deux procédés de manœuvrer sur la face postérieure et les faces latérales, mais on est horriblement gêné lorsqu'il s'agit d'attaquer la paroi inférieure profondément située, la paroi antérieure cachée par la symphyse, et le col, qui se trouve sous l'arcade pubienne. Bardenheuer se sert de la taille transversale, mais il a été obligé de faire une énorme incision qui arrivait de chaque côté jusqu'à la partie moyenne du ligament de Poupart. A part son issue fatale, je ne connais pas les détails de cette intervention, et une lettre que j'ai adressée à ce sujet à l'auteur est restée sans réponse. Sur le cadavre, il m'a été à peu près impossible d'arriver avec la rapidité voulue et d'une façon réglée et bien entendue, à extirper la vessie par cette taille énorme. On est surtout gêné par le pubis.

Chez l'homme, il est à peu impossible d'extirper toute la vessie par cette voie préliminaire, et c'est ce qui nous explique pourquoi Kuester a attaqué l'organe à la fois par la taille d'Helferich et par le périnée. Traumatisme énorme qui fut suivi d'ailleurs d'une péritonite purulente mortelle. De la lecture attentive de cette observation il résulte que, non seulement

l'extirpation de la vessie par la taille d'Helferich combinée à la taille périnéale est une opération pénible, mais que les manœuvres laborieuses et peu réglées aboutissent à des modifications de rapports telles, qu'il est difficile de reconnaître, à un moment donné, les organes qu'on doit respecter, en particulier les uretères. De plus, les mêmes manœuvres peuvent donner lieu à des déchirures comme celles qui se sont produites à deux reprises dans le cas de Kuester. Le procédé suivi par cet auteur me paraît devoir être abandonné comme dangereux et infidèle.

Chez la femme, à la rigueur, l'opération d'Helferich constituerait un procédé assez commode. La symphyse, en effet, est chez elle presque horizontale. Une fois réséquée de moitié, elle ne masque presque plus le champ opératoire. En refoulant de bas en haut le col de l'utérus, à l'aide d'une pince engagée par le vagin, on arrive à amener la vessie à travers la brèche osseuse avec assez de facilité ; mais les manœuvres de l'extirpation, il faut bien le dire, sont gênées par le peu d'espace que laisse cette brèche osseuse. On est souvent obligé de se servir surtout du toucher et non de la vue. De plus, comme on agit à certains moments (et surtout lorsqu'on extirpe la base) un peu à l'aveugle, le danger de blessure des uretères persiste toujours. Aussi, leur abouchement préalable dans le vagin me paraît indispensable dans le cas où la taille d'Helferich serait choisie comme opération préliminaire en vue de l'extirpation de la vessie. C'est ce que Pawlick a fait avec succès. En résumé, par la taille transpubienne on peut pratiquer la résection de la vessie chez la femme, à la condition d'assurer au préalable le sort des uretères. — Mais nous avons mieux.

Pour extirper le réservoir urinaire dans sa totalité, il importe d'abord de voir la totalité de l'organe. Il faut pouvoir suivre *de visu* le travail des instruments ou des doigts, le décollement de la vessie, sa séparation des organes voisins, et ne pas risquer, en opérant à l'aveugle, de léser le péritoine ou les uretères pour ne citer que les organes les plus communément en cause.

Seuls deux procédés, la *symphyséotomie* et *la fenêtre pubio-hypogastrique*, peuvent rivaliser comme opérations préliminaires à la résection totale. Tous deux se proposent d'attaquer la vessie d'abord par sa face antérieure, et offrent ce caractère d'ouvrir une large voie jusqu'à l'organe. Tous deux permettent de le découvrir totalement, de voir aussi bien ses faces latérales et son sommet que sa face antérieure. Aucun autre procédé ne leur est comparable pour la facilité des manœuvres qu'exige l'extirpation de la base et du col. Dans l'un comme dans l'autre, la brèche peut être *rendue* assez large pour qu'on y introduise plusieurs doigts ou la main tout entière. Bref, ce sont les seuls procédés qui permettent d'opérer véritablement à ciel ouvert, sous le contrôle de la vue.

Pour décider dans le cas d'extirpation totale de la vessie, aussi bien que pour *certaines* résections partielles, auquel des deux procédés il convient de donner la préférence, nous sommes donc conduits à établir un parallèle entre eux. Dans cette discussion, j'envisagerai successivement : 1° la voie ouverte au chirurgien pour l'attaque de la vessie ; 2° la manière dont se présente l'organe ; 3° les inconvénients inhérents à chacun des procédés.

1° *Voie ouverte au chirurgien.* — Dans la symphyséotomie, Albarran et Duplessis (*Th. m.* 1892) conseillent d'écarter la symphyse de 4 centimètres à 4 centimètres et demi, afin de produire le minimum de lésions à distance. L'organe est donc découvert d'autant par sa face antérieure, c'est-à-dire largement. Dans le sens vertical, la symphyséotomie permet d'arriver jusqu'au col inclusivement, et même jusqu'à la portion membraneuse de l'urèthre (Duplessis), ce qui est inutile. En haut, l'incision médiane peut être prolongée à volonté jusqu'à découvrir le sommet de la vessie et au-delà. L'ensemble de la plaie a une forme triangulaire à base inférieure, et si ses bords supérieurs tendent à masquer un peu le champ opératoire, il est facile d'y placer des écarteurs. Grâce à la taille longitudinale préliminaire, le cul-de-sac péritonéal est sûrement évité. M. Duplessis nous dit que les ligaments de la vessie s'insèrent à

l'union du 1/3 moyen avec le 1/3 inférieur de la symphyse, mais alors comment peut-on glisser l'écarteur jusque sous la symphyse comme on le conseille et comme en effet il est indispensable de le faire, sans tout au moins tirailler ces ligaments? Comme ils s'insèrent sur la ligne médiane, comment est-il permis d'écarter la symphyse sans la déchirer? Les sectionner vaut certainement mieux et cela dès les premières phases de l'opération.

L'écartement de la symphyse est quelquefois très difficile, sinon impossible à obtenir chez le vivant (Guyon, *Communication orale*).

Dans mon procédé de la fenêtre pubio-hypogastrique, tous les avantages de la symphyséotomie se retrouvent, et même plus accusés. En effet, la brèche osseuse mesure transversalement 5 centimètres chez l'homme, et 5 à 6 centimètres et demi chez la femme; verticalement, la face antérieure de la vessie est découverte dans sa presque totalité. La brèche établie, on peut en réclinant la vessie, découvrir ses ligaments antérieurs, indemnes de toute lésion opératoire. Si besoin est, on peut encore découvrir l'urèthre, une fois ces ligaments sectionnés. Est-il nécessaire d'ajouter que le plexus veineux de Santorini, le ligament de Carcassone et la portion membraneuse de l'urèthre restent, dans l'exécution de mon procédé, à l'abri de toute lésion? Bref, le pont osseux à peine élevé d'un travers de doigt, que je laisse subsister au niveau de la symphyse, ne gêne nullement pour extirper *toute la face antérieure* à partir de la prostate. Donc sur ce petit point qui semble à l'avantage de la symphyséotomie, il est clair que la fenêtre pubio-hypogastrique ne présente aucune espèce d'infériorité.

Du côté de l'abdomen, grâce à l'incision bilatérale, on découvre aisément et sans tractions, le sommet de la vessie. On a encore la facilité de pouvoir prolonger cette incision sans risquer de toucher au péritoine, ce qui permet avec 4 centimètres de section musculaire, de démasquer à la fois toute la face vésicale antérieure et les faces latérales. Ai-je besoin de démontrer que la possibilité d'éviter le cul-de-sac péritonéal est au moins aussi grande que dans la symphyséotomie? Dans

mon procédé, en effet, on refoule d'abord ce qu'on voit, pour sectionner ensuite ce qu'on veut. Quant aux ligaments antérieurs de la vessie, lorsque leur sectionnement n'est pas jugé nécessaire, on est sûr au moins, ici, de les garder absolument intacts. Je rappelle enfin que, grâce à la position de Trendelenburg donnée au malade, l'intestin n'a aucune tendance à envahir le champ opératoire malgré l'étendue de la brèche ouverte (8 centimètres de haut sur 5 ou 6 de large).

La discussion qui précède établit que la vessie peut être abordée par sa face antérieure aussi facilement et presque aussi largement par les deux procédés. Cependant, le mien présente en plus quelques menus avantages ; ainsi dans la symphyséotomie il est nécessaire de ballonner la vessie et le rectum, puisque l'opération comporte, comme premier acte opératoire, la taille longitudinale. — Cependant, Tuffier, dans un cas de symphyséotomie, et fort judicieusement à mon avis, a renoncé au ballonnement rectal. — Dans mon procédé, le rectum et la vessie doivent rester au repos, l'un et l'autre vides et vierges de tout ballonnement. Une des conditions de la réussite opératoire est précisément l'évacuation préalable de la vessie. On sectionne dans ces conditions la symphyse sans aucun risque de blesser la vessie. De là une économie de manœuvres et de temps, suppression de toute excitation du rectum par le ballon, et certitude de ne pas déchirer la vessie en cas d'altération de ses parois.

2° *Manière dont la vessie se présente.* — Par la symphyséotomie la vessie apparaît sur la ligne médiane, aussi bien que par la fenêtre pubio-hypogastrique, mais dans cette dernière on peut se contenter, s'il y a lieu, de ce qui se présente, c'est-à-dire de la face antérieure dans une portion plus ou moins grande à volonté, sans qu'il y ait d'autres décollements forcés. Par la symphyséotomie, au contraire, la vessie demeurant immuable sur la ligne médiane, l'écartement forcé de la symphyse amène nécessairement l'écartement des parois latérales du bassin et l'augmentation *de tous ses diamètres, notamment du diamètre transversal.* Il en résulte que, pour voir la

face antérieure de la vessie on est obligé de décoller ses faces latérales d'avec les parois du bassin, décollement qui devra être d'autant plus étendu qu'on voudra voir une plus grande portion de cette face antérieure, puisqu'il est nécessaire pour cela d'écarter la symphyse proportionnellement. Pour la résection totale, ce décollement latéral n'offre pas d'inconvénients, mais pour les résections partielles il est pour le moins inutile. Avec la fenêtre pubio-hypogastrique, au contraire, le décollement des faces latérales de la vessie, tout en étant parfaitement possible quand on désire aborder l'organe par l'une ou l'autre de ces faces, n'est jamais, comme dans la symphyséotomie, la conséquence presque obligée du procédé.

L'incision de la vessie peut dans les deux cas recevoir une direction quelconque et être pratiquée sur n'importe quel point de l'organe. Il n'existe donc de ce chef aucun avantage pour l'un ou l'autre procédé.

3° *Inconvénients.* — Jusqu'ici, la déchirure ou le sectionnement obligé des ligaments, et le décollement inévitable des faces latérales de la vessie constituent, à la vérité, des désavantages peu considérables au passif de la symphyséotomie. Il convient de mettre en parallèle des objections plus graves qu'on peut faire à chacun des deux procédés. Ces objections porteront : 1° sur l'opération ; 2° sur les suites opératoires.

A. *Inconvénients ou dangers de l'opération.* — La description que j'ai donnée de mon procédé le montre à la fois simple et rapide, n'entraînant presque pas d'effusion de sang et aucune déchirure des organes sous-jacents à l'ouverture abdominale. En définitive, l'exécution de la fenêtre pubio-hypogastrique, tout en constituant un traumatisme important, reste parfaitement bénigne, en tant qu'acte opératoire.

En est-il de même de la symphyséotomie? Je ne le crois pas. Même avec 4 centimètres d'écartement, on a déterminé des décollements ligamenteux, la déchirure des ligaments de la vessie. Plus on aura besoin de jour, plus on verra s'aggraver les lésions, qui iront jusqu'à la disjonction de la symphyse

sacro-iliaque en arrière, avec arrachement osseux pré-articulaire. La lésion du plexus de Santorini est constante. Dans l'observation de M. Tuffier et dans celle de M. Albarran, l'hémorrhagie qui en est résultée, nécessita un tamponnement à la gaze antiseptique. De son côté, M. Duplessis, dans une expérience sur le cadavre, n'est pas parvenu, malgré son insistance, à écarter la symphyse pubienne. Dans d'autres expériences, le même auteur a constaté, — malheureusement *sans dissection préalable,* — les lésions que je viens de mentionner. Il eût été préférable, je pense, de contrôler par une dissection attentive l'étendue de ces lésions, mais, telles qu'elles ont été décrites, elles constituent un ensemble peu favorable à la symphyséotomie. J'avoue pour mon compte que je n'ai jamais pu comprendre comment un écartement « minimum » de 4 centimètres, nécessaire pour découvrir la vessie, n'amène pas *fatalement* la déchirure du ligament de Carcassonne. M. Duplessis l'a bien notée dans ses expériences, mais il l'attribue à la section incomplète du ligament sous-pubien. Pour m'en assurer, j'ai répété à deux reprises la symphyséotomie sur le cadavre avec 4 centimètres d'écartement; *à deux reprises, le ligament de Carcassonne a été déchiré,* une fois jusqu'à l'urèthre, d'avant en arrière, une autre fois en Y. Dans ces expériences, l'urèthre membraneux est resté intact. Les deux articulations sacro-iliaques bâillaient; le ligament antérieur s'était décollé, entraînant une lamelle osseuse dans l'un des cas.

Je dois encore noter au passif de la symphyséotomie la nécessité de sectionner complètement le ligament suspenseur de la verge, et même de désinsérer en partie les brides fibreuses qui retiennent, au-delà de son insertion principale, le corps caverneux contre la branche pubienne.

B. *Suites opératoires.* — La pratique a montré que la symphyséotomie ne nuisait en aucune façon à la solidité du bassin. Le rapprochement des surfaces articulaires s'opère exactement, des brides fibreuses se développent et ce nouveau moyen d'union suffit à empêcher l'écartement des deux parties du pubis. A cet égard, le procédé n'offre donc que des avantages.

En est-il de même de la fenêtre pubio-hypogastrique? A défaut de l'observation clinique, j'en ai pour garant l'expérimentation. D'une part, les expériences cadavériques dont j'ai parlé plus haut montrent que la résection ne compromet nullement la solidité de la ceinture pelvienne. D'autre part, j'ai pu constater sur des chiens la parfaite consolidation du fragment osseux. N'est-il pas légitime de compter sur un égal succès chez l'homme?

J'ai discuté impartialement le pour et le contre de la symphyséotomie et de la fenêtre pubio-hypogastrique, procédés dont l'application est, il est vrai, exceptionnelle, mais qui sont les seuls admissibles pour les larges extirpations de la vessie, pour la cystectomie totale et certains cas de résection partielle. Au lecteur de conclure entre ces deux méthodes de taille haute. Je tiens cependant à répéter que *cliniquement*, la symphyséotomie a fait ses preuves, tout au moins sur des personnes encore jeunes. Le cas de Tuffier, qui date de 1890, et celui d'Albarran, postérieur de deux années, enfin celui, plus récent encore, opéré par le professeur Guyon, ont donné d'excellents résultats. En serait-il de même sur des personnes âgées?

Quant aux autres procédés avec sectionnement du pubis mentionnés plus haut, ils sont passibles des mêmes objections que les tailles sus-pubiennes et pèchent surtout par l'insuffisance de l'accès qu'ils donnent sur la vessie.

2° Résection partielle et complète de la vessie. — C'est surtout à l'occasion de la résection partielle, ou *cystectomie partielle,* qu'il est permis, dans certains cas, de recourir à des opérations préliminaires peu étendues. Je fais allusion à la taille sus-pubienne longitudinale et à la taille transversale. Pour déterminer les cas où elles sont applicables, il suffit de supposer la vessie partagée *en deux segments par un plan qui, rasant le bord supérieur de la symphyse, vient aboutir derrière le trigone vésical.* Le segment postérieur comprend la face postérieure, la plus grande partie des faces latérales et le dôme de la vessie. Le segment antérieur est formé de la partie rétro-pubienne de la face antérieure, le col, le trigone, le bas-

fond et une petite partie des faces latérales en avant. Il a la forme d'un entonnoir. Le segment postérieur pourra être réséqué, en tous ses points, et assez facilement, à travers les deux tailles en question. Même lorsque la tumeur est assez profondément située, et confine au bas-fond, il est possible, en attirant la vessie en avant, d'arriver à extirper la tumeur et la paroi vésicale correspondante. La taille transversale donne un peu plus de jour; à ce compte elle est préférable pour les tumeurs situées profondément en arrière, ou sur les parties latérales. Mais pour tous les autres cas il faut employer la taille longitudinale qui est plus simple dans son manuel opératoire, plus bénigne et expose moins à la formation de hernies consécutives. A travers ces deux mêmes voies préliminaires, on peut extirper par mon procédé de résection combinée un fragment de paroi postérieure qui supporterait une tumeur du volume d'une mandarine. La taille transversale permet le décollement préalable de la paroi latérale de la vessie plus aisément que la taille longitudinale, et facilite la résection du dehors au dedans de cette même paroi. Lorsque la tumeur latérale se prolonge trop en avant, il vaut mieux avoir recours à d'autres procédés.

En aucun cas il ne faudrait attaquer par l'une de ces voies des tumeurs siégeant sur le segment antérieur de la vessie. Parmi de telles tumeurs, il est nécessaire de distinguer celles qui s'implantent sur la paroi vésicale antérieure, celles qui s'insèrent sur la base (trigone et bas-fond), enfin les tumeurs du col. Les premières peuvent être facilement attaquées par la taille d'Helferich; je la conseillerais volontiers à condition qu'on laissât le fragment réséqué adhérent aux muscles, pour le réappliquer sur la symphyse, l'opération une fois terminée. Mais encore faut-il que la tumeur ne descende pas trop bas, trop près du col, car alors on risquerait de faire une opération incomplète. La nécessité de bien dépasser les limites du néoplasme et de rapprocher ensuite par des sutures les parties réséquées, commande ici de pratiquer une ouverture préliminaire assez large pour découvrir suffisamment la partie antérieure de la vessie. Lors donc que la tumeur de la paroi

antérieure s'implante ou descend plus bas, il faut recourir à de plus larges voies.

Les tumeurs qui siègent sur la partie inférieure de la paroi antérieure, celles qui s'implantent sur le col et toutes celles qui se localisent sur la base de la vessie doivent, à mon avis, être attaquées par la fenêtre pubio-hypogastrique ou par la symphyséotomie. Seuls ces deux procédés permettent de découvrir largement la face antérieure, et de se rendre compte exactement des limites inférieures du néoplasme ; de dégager le col et son pourtour, et d'y pratiquer une résection aussi complète que les lésions le commandent ; enfin et surtout de procéder commodément à l'inspection et à l'extirpation de toute la base de la vessie, au cathétérisme ou bien au dégagement des uretères et à leur réimplantation sur la vessie débarrassée du néoplasme. J'ajoute que la suture consécutive de la solution de continuité pratiquée dans ces régions, ne saurait être obtenue qu'à travers ces deux larges voies.

Cette division de la vessie, au point de vue opératoire, en segment antérieur et en segment postérieur, que je suis le premier à établir, me paraît devoir être conservée, parce qu'elle simplifie considérablement le choix de l'intervention préliminaire pour l'extirpation des néoplasmes de la vessie.

Les tumeurs du segment antérieur demandent, pour être complètement réséquées, une opération préliminaire s'attaquant aux os. Celles du segment postérieur se contentent de la taille transversale ou de la taille longitudinale.

Indications de la cystectomie partielle et totale. — On trouvera dans les chapitres précédents (V. p. 580, 558 et suivantes) un certain nombre de notions applicables à la résection de la vessie. Je ne ferai ici que résumer les indications opératoires de la résection telles qu'elles doivent être comprises aujourd'hui.

Par le tableau suivant, on peut se rendre compte que la cystectomie partielle, faite toujours pour des tumeurs malignes, fournit moins de mortalité opératoire que la destruction ou l'éradication du néoplasme (V. la signification de ces termes,

p. 562 et suiv.) entreprises par la cavité de la vessie, pour les mêmes tumeurs. En effet, nous avons vu que la mortalité, pour ces deux genres d'opération, était de 44,7 °/₀ (V. p. 578 et Tabl. XI) alors que pour la résection partielle (cystectomie partielle) elle n'est que de 31 °/₀ si l'on considère les cas en bloc. En éliminant les deux cas où les malades sont morts d'affection étrangère à l'opération, le pourcentage se réduit à 24 °/₀ environ. Il y a donc avantage, en tant qu'acte opératoire, à faire la résection partielle plutôt que l'éradication ou la destruction. En tant que suites éloignées, il est certain que la résection met plus sûrement le malade à l'abri de la récidive.

Les cas publiés dans mes tableaux sont trop récents pour qu'on en tire une déduction quelconque, autre que celle exposée ci-dessus, et qui concerne l'acte opératoire en lui-même.

Quant à la cystectomie totale, on ne saurait se prononcer qu'en ce qui concerne le sexe féminin. Chez la femme, elle a donné deux succès sur deux opérations. Chez l'homme (trois faits), elle a toujours été suivie de la mort à bref délai. Malgré tout, elle constitue, lorsqu'elle est indiquée, une opération de choix qui, avec le progrès de la technique, fournira sans doute des résultats meilleurs dans l'avenir.

Les tableaux XV et XVI m'ont permis d'établir les chiffres de pourcentage donnés plus haut. Pour plus de clarté, je résumerai l'ensemble des cas en les décomposant comme il suit :

Cystectomie partielle.

Nombre des tumeurs.	29
Guérisons opératoires.	20
Morts.	9

Cystectomie totale.

Nombre des tumeurs.	5
Guérisons opératoires (femmes)	2
Morts (hommes).	3

Tableau XV

A. — RÉSECTION PARTIELLE

Nos	OPÉRATEUR	LIEU DE COMMUNICATION	SEXE	AGE	MALADIES	IMPORTANCE de la RÉSECTION	REMARQUES SPÉCIALES ayant TRAIT A L'OPÉRATION	RÉSULTAT
1	Norton.	Trans. Med. Soc. 9 Mai 1879.	f.		Papillome frangé.	—	Vagino-cystotomie. Extirpation.	o Guéri.
2	Norton.	Med. Press and Circ. 14 Mai 1879.	f.		Papillome dans le trigone vésical.	—	Vagino-Cystotomie. Extirpation.	† au bout de 12 jours, subitement.
3	Sonnenburg. 1884.	Verhandl. d. d. Ges. f. chir. 1884, p. 12.	f.	60	Tumeurs de la vessie.	3/4	Taille haute.	o † au bout de 4 semain.
4	Czerny. Rap. p. Ebénau.	Chir. der Harnblase. 1885, p. 464.	h.	66	Épithélioma.	Sommet de la vessie.	Taille hypogastrique.	o † au bout de 2 mois.

o Guérison opératoire. † Mort.

Nos	OPÉRATEUR	LIEU DE COMMUNICATION	SEXE	AGE	MALADIE	IMPORTANCE de la RÉSECTION	REMARQUES SPÉCIALES ayant TRAIT A L'OPÉRATION	RÉSULTAT
5	ANTAL. 1885.	Centralbl. f. chir. 1885, n° 36.	h.	61	Carcinome.	1/3	Taille haute.	o Guéri.
6	GUYON.	Leçons sur la prostate et la vessie, 1888, p. 450.	h.	56	Carcinome.	Paroi latérale.	Taille hypogastrique. Résection de dehors en dedans de la paroi latérale. Destruction au thermocautère, de la portion du néoplasme siégeant à la base.	† de péritonite au bout de 48 heures.
7	GUYON.	Ann. des mal. des org. gén.-ur. 1889, p. 213.	h.	56	Épithélioma.	Une petite partie de la paroi latérale.	Taille hypogastrique. Résection de dedans en dehors.	o Guérison.
8	BRUCE. CLARKE. SAJOUS.	Vol. III, p. 237, 1888.	h.		Épithélioma.		Taille hypogastrique. Résection intra-péritonéale.	† de péritonite au bout de quelques jours.
9	BARDENHEUER. 1889.	Congrès des Chirurgiens allemands, 1891.			Tumeur maligne.	Très grande partie de la vessie	Taille haute transversale.	o Récidive au bout de 5 mois.

o Guérison opératoire. † Mort.

Nos	OPÉRATEUR	LIEU DE COMMUNICATION	SEXE	AGE	MALADIE	IMPORTANCE de la RÉSECTION	REMARQUES SPÉCIALES ayant TRAIT A L'OPÉRATION	RÉSULTAT
10	BARDENHEUER. 1889.	Congrès des Chirurgiens allemands, 1891.			Tumeur maligne.	Très grande partie de la vessie	Taille haute transversale.	o Guérison.
11	MARSH. 1890.	Lancet, 1890. 5 juillet.	f.	55	Papillome.	En partie.	Résection intra-péritonéale.	† au bout de 2 jours.
12	LANGE.	Lancet, 1890, II, p. 20.	h.		Épithélioma.	Petite partie.	Taille hypogastrique. Résection de dedans en dehors.	o Guérison.
13	HELFERICH.	Münch. Méd. Woch. 1890, p. 1.	f.	31	Carcinome.	Toute la paroi postérieure.	Taille hypogastrique.	o Guérison en 20 jours. † 7 mois après de généralisation.
14	HELFERICH.	Ibid.	h.	53	Épithélioma.	Partie de la paroi.	Taille hypogastrique avec résection partielle du pubis.	o Guéri en 2 ans.

o Guérison opératoire. † Mort.

Nos	OPÉRATEUR	LIEU DE COMMUNICATION	SEXE	AGE	MALADIE	IMPORTANCE de la RÉSECTION	REMARQUES SPÉCIALES ayant TRAIT A L'OPÉRATION	RÉSULTAT
15	DITTEL. Rap. par Pilz.	Wien. Klin. Woch. 90, p. 23.	h.	41	Épithélioma.	Sommet, paroi latérale et partie de la paroi postérieure (péritonéale).	Taille hypogastrique. Suture du péritoine.	† de péritonite au bout de 48 heures.
16	ISRAEL.	Rap. par Albarran.	h.	46	Carcinome.	Base et portion intra-vésicale de l'uretère.	Taille hypogastrique transversale. Extirpation de la tumeur avec la paroi de la vessie et l'extrémité vésicale de l'uretère droit traversant la tumeur. Tamponnement iodoformé.	† au bout de 6 jours. Phlegmon du tissu cellulaire pelvien ; pyélo-néphrite.
17	ISRAEL.	Rap. par Albarran.	f.	39	Carcinome.	Bas-fond.	Taille sus-pubienne transversale ; résection partielle de la symphyse. Incision transversale de la vessie ; extirpation de la tumeur très volumineuse, située au fond de la vessie, avec résection de la paroi vésicale et de l'extrémité vésicale de l'uretère.	† au bout d'un jour ; était très affaiblie par des hématuries prolongées depuis plusieurs années.
18	BAZY.	Rap. par Albarran.	h.	70	Épithélioma.	1/2 gauche de la vessie.	Taille hypogastrique. Grosse tumeur de la paroi postérieure et gauche de la vessie ; résection de toute l'épaisseur de la moitié gauche de la vessie.	o Vivait encore après plus d'un an. Guérison.

o Guérison opératoire. † Mort.

Nos	OPÉRATEUR	LIEU DE COMMUNICATION	SEXE	AGE	MALADIE	IMPORTANCE de la RÉSECTION	REMARQUES SPÉCIALES ayant TRAIT A L'OPÉRATION	RÉSULTAT
19	Bazy.	Rap. p. Albarran.	h.	59	Épithélioma.	Partie de la base.	Taille hypogastrique. Petite tumeur implantée au milieu de l'uretère gauche. Résection totale.	o Vivait encore plus de 6 mois après.
20	Nitze. 1891.	Rap. p. Albarran.	h.	55	Papillome.	Paroi latérale.	Taille hypogastrique. Grande tumeur du côté droit de la paroi vésicale droite ; extirpation d'un grand morceau de la paroi vésicale dans toute son épaisseur. La tumeur se trouve au milieu de ce morceau extirpé.	o Bien guéri 2 mois après l'opération.
21	Nitze. 1891.	Rap. p. Albarran.	h.	69	Carcinome probable.	Grande partie de la paroi latérale.	Taille hypogastrique. Grande tumeur sessile de la paroi vésicale droite postérieure.	o Allait bien 1 mois 1/2 après.
22	Guyon.	Rap. p. Albarran.	h.	45	Cylindrome.	Partie de la paroi antérieure.	Taille hypogastrique. Trois tumeurs pédiculées de la paroi postérieure, extirpées au thermocautère sans entamer toute l'épaisseur de la paroi. Sur la paroi antérieure une petite tumeur envahit la paroi qu'on enlève dans toute son épaisseur.	o 4 mois après, récidive.
23	Guyon. 1891.	Annales des mal. gén.-ur. 1891, p. 579.			Néoplasmes infiltrants multiples.	Morceau de la paroi antérieure de la vessie.	—	o Guérison.

o Guérison opératoire. † Mort.

Nos	OPÉRATEUR	LIEU DE COMMUNICATION	SEXE	AGE	MALADIE	IMPORTANCE de la RÉSECTION	REMARQUES SPÉCIALES ayant TRAIT A L'OPÉRATION	RÉSULTAT
24	FRISCH. 1892.	Internation. Klinische Rundschau, 1892. 12.	f.		Carcinome diffus de la paroi vésicale postérieure.	7 cent. (2-4 cent.)	Résection de la paroi vésicale postérieure depuis le vagin ; suture ultérieure de la fistule vésico-vaginale.	o Guérison.
25	ALBARRAN. 1893.	Académie de méd. Ann. des mal. gén.-ur. 1873, p. 218.			Épithélioma récidivé de la paroi vésicale antérieure.	6 cent. (2-4 cent.)	Symphyséotomie.	o Guérison.
26	LEGUEU. 1894.	Ann. des mal. gén.-ur. 1894, p. 594.			Carcinome alvéolaire	Sommet de la vessie. Pièce de 5 francs.	Taille haute.	o Guérison.
27	CLADO. 1894.	Inédite.			Épithélioma de la face péritonéale.	Résection par mon procédé de 5 cent. carrés.	Taille transversale. Pince à demeure.	† au bout de 10 jours de broncho-pneumonie.
28	BARDENHEUER. 1894.	Centralbl. f. d. Krankheiten der Harnorgane 1894, 5., p. 465-469.	h.		Carcinome avec croissance autour des uretères. Hydropionéphrose.	3/4	Taille haute transversale.	† le jour de l'opération.
29	BARDENHEUER. 1894.	Ibid., p. 470.	h.		Néoplasme hétéroplastique.	1/2	Taille haute transversale.	o Guérison.

o Guérison opératoire. † Mort.

Tableau XVI

B. — RÉSECTION TOTALE

Nos	OPÉRATEUR	LIEU DE COMMUNICATION	MALADIE	IMPORTANCE de la RÉSECTION	REMARQUES SPÉCIALES ayant TRAIT A L'OPÉRATION	RÉSULTAT
1	Bardenheuer 1887.	Congrès des Chirurg. Allem. 1891. Centralbl. f. Chir. 1891. Supplém. p. 135.	Tumeur maligne.	Totale.	—	†
2	Küster 1890.	Congrès des Chirurg. Allem. 1891. Arch. f. Klin. Chirurg. T. 42. 4.	Carcinome de la prostate et de la vessie.	Totale.	Mobilisation extra-vésicale de la prostate et de la vessie. Extirpation. Uretérorectostomie.	†
3	Pawlick. 1890.	Xe Congrès Intern. de Méd. Wien. med. Wochenschrift. 1891. 45.	Femme ; papillomes multiples.	Totale.	Uretérovaginostomie et au bout de trois semaines. Extirpation totale.	o Guérison.
4	Kummel. 1893.	Berl. Klinik V, 1893.	Carcinome de la paroi postérieure de la vessie.	Totale.	—	†
5	Kossinski. 1894.	Centralbl. f. d. Krankheiten der Harnorgane, 1894. 5. p. 250.	Carcinome de l'utérus et de la vessie.	Totale.	Extirpation de l'utérus et de la vessie. Uretérovaginostomie.	o Guérison.

o Guérison opératoire. † Mort.

Les indications de la cystectomie partielle (résection partielle) se résument en un mot : elle convient à toutes les tumeurs *malignes* plus ou moins limitées. Quant à la cystectomie totale, elle est indiquée : 1° Pour les tumeurs malignes volumineuses, remplissant la plus grande partie ou la totalité de la vessie, et notamment pour celles qui occupent simultanément le col et une portion considérable des parois vésicales ; 2° Pour les tumeurs malignes et mêmes bénignes multiples (cas de Pawlick); 3° Pour les tumeurs qui infiltrent les parois dans une grande étendue, peu ou point saillantes dans la cavité vésicale.

Toutes les fois que les limites extérieures de la vessie sont dépassées par le néoplasme, la résection ne doit pas être entreprise. Pour ces cas je réserve l'opération palliative.

Telles sont les indications qui résultent de l'étude des faits récemment publiés. Différents auteurs, rompus dans la pratique des voies urinaires, en sont partisans. Tels : Bardenheuer, Kuester, Pawlick, Gussenbauer Kümmel, Kassinski, pour ne citer que ceux qui ont pratiqué la résection totale. Je pourrais encore ajouter les noms de ceux qui ont pratiqué la résection partielle (V. tableau). Güterbock (*Krank. der Harn. und männlich. Geschlechtorg. Bd. I*, t. 2, p. 437) considère la question comme étant encore en litige. Albarran (*Tum. de la vessie*) semble repousser la résection péritonéo-vésicale (p. 389), mais admet la résection de la portion extra-péritonéale. Il conseille, en outre, le décollement de la séreuse. Englisch se rapproche de ma manière de voir et accepte (*Blasenkr. Bd, 3,* p. 374 *et suiv. in Eulenbourg's. Realencykl, 3 Aufl.* 1894), non seulement la résection partielle, mais aussi la résection totale. Frisch (*Loc. cit.*) paraît être du même avis. Enfin Berthold Goldeberg dans un mémoire inspiré par Bardenheuer s'exprime très judicieusement de la façon suivante : « La résection d'une grande partie de la vessie n'est pas plus dangereuse, ni plus mauvaise dans ses suites, que la simple excision de la tumeur; dans ces circonstances elle représente une intervention bien justifiée » (*Centr. f. Krankh. Harn.- und Seu. org. Bd. V. Heft. 9,* p. 473).

DRAINAGE DE LA VESSIE. CYSTORRHAPHIE

La question de la fermeture et du drainage de la vessie vient à peine d'être définitivement résolue. Malgré mon désir, je ne pourrai dans ce chapitre, m'étendre aussi longuement que le comporterait le sujet. Je tâcherai cependant de tirer parti des observations de suture de la vessie, pour une opération quelconque, en vue de l'application du drainage et de la cystorrhaphie après l'extirpation des néoplasmes.

Il serait oiseux de discuter actuellement sur la possibilité de la cystorrhaphie ou sur la supériorité du drainage. Il est certainement démontré par la pratique qu'un drainage sous-pubien bien fait met le malade à l'abri de tous les accidents consécutifs possibles après la taille; mais d'autre part de nombreux faits ont prouvé que la vessie peut parfaitement être suturée après l'éradication des néoplasmes. A l'étranger, cette suture est de pratique courante. En France, elle a été faite chaque fois que les circonstances s'y sont prêtées.

Si dans quelques cas on a noté des échecs partiels ou complets, si l'on a observé, par exemple, des fistules consécutives, ou l'infiltration urineuse, voire même deux fois la péritonite, cela prouve, à mon avis, que les conditions où la cystorrhaphie est applicable n'ont pas été suffisamment déterminées. Cette opération peut être excellente en elle-même sans que le drainage doive perdre pour cela de sa valeur. *L'un et l'autre, en un mot, ont leurs indications spéciales.*

Ma division des néoplasmes en trois classes, au point de vue du genre d'intervention qu'ils réclament, me paraît répondre également à la conduite à tenir après cette intervention. On se rappelle que j'ai distingué : 1° *l'éradication;* 2° la *destruction;* 3° *l'opération palliative d'emblée.* Pour cette dernière, accompagnée ou non d'acte opératoire sur la tumeur, j'ai suffisamment développé dans les chapitres précédents les raisons qui

me faisaient conseiller exclusivement la *cystotomie*. Le *drainage primitif* avec suture partielle de la vessie s'appliquera aux néoplasmes opérés par destruction. Enfin la cystorrhaphie sera réservée aux cas où l'éradication complète de la néoplasie a été pratiquée.

Drainage et suture partielle de la vessie.

Pansement de la Taille hypogastrique médiane. — Le pansement immédiat de la taille hypogastrique est composé du siphonage et de moyens auxiliaires destinés à assurer son fonctionnement parfait.

M. Périer, inspiré par le drainage pleural, préconisé par M. Moutard-Martin, eut l'idée le premier de drainer la vessie à l'aide de deux gros tubes. M. Guyon, sur l'invitation de son collègue, employa ces tubes pour la taille hypogastrique, en y apportant une modification.

Fig. 119.

TUBE-SIPHON DE GUYON



Il se sert de *tubes à courbure fixe* accolés à leur extrémité dans une étendue de 10 à 12 centimètres, qui ont été fabriqués sur ses indications. Cette soudure est faite suivant le plan de courbure, en sorte que le tube placé du côté de

la concavité appartient à une circonférence de rayon moindre que l'autre. Grâce à leur superposition, ils tiennent peu de place et n'ont pas de tendance à écarter les lèvres de la plaie. Ils sont largement ouverts à leur extrémité et présentent de plus chacun un œil placé du côté de la convexité pour le tube excentrique, et du côté de la concavité, pour son congénère. Leur diamètre est d'environ 8-10 millimètres et correspond à peu près au n° 30 de la filière Charrière.

On pressent facilement quels sont les avantages de ces *tubes à courbure fixe*. Les yeux situés l'un à l'opposé de l'autre permettent au liquide injecté dans la vessie de circuler d'abord dans la cavité de l'organe avant de revenir par l'œil de l'autre sonde. Grâce à la courbure fixe, l'extrémité des tubes n'a aucune tendance à quitter le bas-fond, c'est-à-dire le point même où l'urine versée par les uretères aborde la vessie, le contact avec la plaie vésico-abdominale ne se fait plus que par un point limité qui n'équivaut plus qu'à l'épaisseur d'un seul tube, puisqu'ils sont superposés ; enfin, jamais ces tubes ne se coudent, quel que soit le pansement employé.

Suture partielle de la vessie et de la plaie abdominale. — Introduction des drains. Pansement. — L'opération terminée on fait la toilette de la vessie, c'est-à-dire on lave abondamment sa cavité avec de l'eau boriquée au 1/25 jusqu'à ce que ce liquide revienne parfaitement limpide, après expulsion du sang liquide ou des caillots contenus dans la vessie ; ceci fait, on éponge soigneusement une dernière fois la muqueuse, à l'aide d'une éponge imprégnée de solution forte, mais bien exprimée, pour s'assurer que la paroi vésicale ne saigne sur aucun point, puis on saupoudre avec de l'iodoforme finement pulvérisé les parties sur lesquelles l'opération a été plus spécialement dirigée.

On doit être modéré dans l'emploi de cette poudre, parce qu'une quantité trop grande pourrait donner lieu à des agrégats formant de véritables petits calculs d'iodoforme, qui, à la vérité, n'offrent pas de gravité, mais pourraient constituer un petit accident en entravant ultérieurement le drainage uréthral

Suture de la plaie vésicale. — On cherche par ce moyen à obtenir non seulement une réunion par première intention d'une partie de la fente vésicale, mais surtout à rétrécir l'orifice que doivent traverser les drains, de manière à obtenir un siphonage aussi parfait que possible.

a) Après avoir essuyé de nouveau les lèvres de la plaie vésicale à l'aide d'une éponge imbibée d'eau phéniquée forte et bien exprimée, on place deux écarteurs de chaque côté de la plaie abdominale de façon à doucement écarter toute la surface de section, sauf les bords de la plaie vésicale. A partir de ce moment le rôle des fils suspenseurs, déjà si considérable pour l'opération elle-même, devient de plus en plus grand. La bonne réussite de la suture dépend en grande partie des services qu'ils nous rendent.

L'aide, saisissant séparément chacun de ces fils, écarte légèrement la fente vésicale, et soulevant ses bords, il vient les placer au milieu du champ opératoire et les rend très accessibles à l'opérateur. Cette petite manœuvre est très importante et permet de placer le fil sur le point voulu avec la plus grande facilité.

Au moyen d'une aiguille fine et d'une pince, le chirurgien passe trois ou quatre fils de catgut en opérant de bas en haut et en réservant du côté de l'angle inférieur de la plaie l'espace nécessaire au passage des tubes-siphons. La suture vésicale comprend toute la paroi, mais sort en avant de la muqueuse, de telle façon que, au moment où les fils vont être serrés, les deux surfaces cruentées viendront se mettre en contact parfait. Les fils sont serrés de haut en bas, en sorte qu'on peut enlever le dernier, celui qui avoisine les tubes, si l'espace nécessaire à leur introduction paraît trop restreint à l'opérateur. Chaque fil qui traverse la paroi vésicale doit rester en place tout entier jusqu'à la fin de la suture; de cette façon, l'aide, en exerçant une traction légère sur le fil qui vient d'être noué, facilite singulièrement la tâche du chirurgien en présentant les lèvres de la plaie vésicale dans une excellente situation pour leur affrontement parfait.

Les fils de catgut ne doivent être noués que tout à fait à la

fin de cette suture, parce qu'il importe de présenter séparément chaque lèvre de la plaie, de façon que celle-ci puisse être traversée de part en part par l'aiguille. En d'autres termes, les deux lèvres ne doivent pas être traversées en même temps par l'aiguille, mais successivement. On commence ensuite à nouer de haut en bas et on laisse le dernier fil libre pour le placement des tubes.

b) L'introduction des siphons à courbure fixe est tellement importante qu'elle constitue un véritable temps à part dans le pansement de la taille hypogastrique.

C'est encore aux fils suspenseurs qu'on s'adresse pour ouvrir la partie inférieure de la plaie vésicale. L'aide soulève de chaque côté les bords de cette plaie et les écarte au moyen de ces fils, comme on écarterait les lèvres de la vulve. De cette façon, la fente vésicale élargie permet au chirurgien de voir ce qu'il fait. Grâce à leur courbure, l'extrémité des tubes vient naturellement se placer au niveau du bas-fond ; pour plus de sûreté, on doit vérifier leur position avec le doigt. Il ne faut pas que leur extrémité exerce de pression sur la paroi vésicale, il ne faut même pas qu'elle soit en contact avec elle, ils doivent affleurer et non pas toucher. C'est là une condition essentielle pour leur bon fonctionnement.

Ainsi placés, ils sont traversés par un fil d'argent et suturés, chacun à une des lèvres de la plaie abdominale. Grâce à cette fixation, la bonne position des tubes est définitivement assurée au grand avantage du pansement.

A ce moment on noue le dernier fil de catgut, si la plaie n'est pas suffisamment étroite.

Depuis quelque temps M. Guyon a introduit une nouvelle modification dans le drainage vésical. Frappé de la difficulté avec laquelle on arrive à obtenir la cicatrisation de l'angle inférieur de la plaie vésico-abdominale, il suture l'angle inférieur de la fente vésicale et la partie correspondante de la paroi abdominale sectionnée. Dès lors, au lieu de fixer les tubes à l'angle inférieur, il les fixe vis-à-vis de la plaie vésicale restée béante, par conséquent un peu plus haut. Cette manière de procéder ne donne aucun résultat immédiat ; mais cinq

jours après, lorsqu'on retire les tubes-siphons, le canal qui leur donnait passage se trouve dirigé très obliquement en bas et en avant. L'orifice interne du canal n'est plus au voisinage du col mais beaucoup plus haut. Il en résulte que l'urine aborde la vessie, remplit le bas-fond et le trigone, peut dépasser le niveau du col sans passer par la plaie vésico-abdominale. J'ai pu suivre plusieurs malades ainsi traités, qui n'ont pas souillé leur pansement ni pendant le siphonage, ni après enlèvement des tubes. La sonde à demeure fonctionne dès le début d'une façon parfaite.

Il est nécessaire d'introduire une petite modification dans le pansement avec cette nouvelle suture. Il faut redresser les tubes à l'aide de compresses iodoformées qu'on place immédiatement sous leur courbure, de façon à les empêcher de basculer et de quitter le bas-fond de la vessie.

La suture vésicale terminée, on éponge de nouveau toute la surface de la plaie à l'aide d'une éponge imbibée d'eau forte exprimée au préalable, puis on saupoudre d'iodoforme tout *ce qui est apparent de surface vésicale*. Par conséquent, on doit doucement soulever de chaque côté le plan musculaire et saupoudrer au-dessous de lui.

c) *Suture des muscles abdominaux.* — Après la suture vésicale, on s'occupe de suturer les muscles droits également avec du fil de catgut. Le nombre de fils nécessaires variera naturellement avec l'étendue de la plaie. Cette deuxième série de points de suture est destinée à prévenir l'éventration.

Comme pour la suture vésicale, la réunion des droits se fait jusqu'au niveau des tubes à courbures fixes.

La plaie est de nouveau iodoformée au niveau des sutures, et sur les points où les drains doivent être en contact direct avec elle.

Voici maintenant quel est le nouvel aspect que présente la plaie hypogastrique. En haut, on trouve la plaie cutanéo-cellulaire laissant voir entre ses lèvres la suture des muscles abdominaux. Plus bas, existe l'orifice traversé par les drains et, de chaque côté, les deux fils suspenseurs qu'on peut retirer désormais, ou bien fixer à la peau avec du collodion, si

l'on craint le retrait trop rapide de la vessie et l'infiltration qui pourrait en résulter. Cette précaution peut être prise lorsque le sujet opéré offre un embonpoint trop prononcé.

d) Suture de la paroi abdominale. — Dans cette suture, on comprend la peau, le tissu cellulaire sous-cutané et l'aponévrose antérieure de la gaîne des droits. De même que précédemment, on traverse successivement chaque bord avec l'aiguille de Reverdin et du fil d'argent fin, en ayant soin de bien prendre les trois couches en même temps; quatre fils d'argent sont, en général, suffisants; on peut du reste ajouter les points complémentaires. La suture cutanée se termine également au niveau des tubes.

Comme on peut le voir par la description qui vient d'être donnée, M. Guyon a abandonné la suture en masse de la paroi abdominale, pratiquée par la généralité des chirurgiens, parce que celle-ci expose à l'éventration, et que par la cicatrice qui en résulte elle est bien moins solide que celle fournie par la suture étagée. De plus, comme il est nécessaire d'appliquer de gros fils bien serrés pour faire la suture en masse, il peut en résulter la section partielle de la paroi abdominale si les fils ne sont pas enlevés de bonne heure, ou des phénomènes inflammatoires le long de leur trajet profond.

C'est encore pour ces deux dernières raisons que la suture de la couche cutanéo-cellulaire doit être faite avec du fil d'argent fin, et près des lèvres de la plaie (2 centimètres environ).

Voici maintenant quels sont les points auxquels répond la suture à trois étages de M. Guyon :

1° Réduction de la plaie abdominale pour le bon fonctionnement des siphons;

2° Cicatrisation isolée de la paroi vésicale, d'où absence d'adhérences de la vessie à la paroi abdominale;

3° Cicatrisation par première intention de la plus grande partie de toute l'épaisseur abdominale;

4° Cicatrice générale solide pouvant s'opposer à l'éventration et à la fistulisation.

e) Après ce temps délicat du pansement, on lave de nouveau à l'eau phéniquée, on saupoudre avec l'iodoforme, et

l'on prend la précaution d'en mettre une petite quantité entre les tubes et les lèvres de la plaie, surtout dans l'angle inférieur.

Avant de compléter le pansement, on doit essayer les tubes en injectant de l'eau boriquée alternativement dans l'un et dans l'autre, et en établissant un courant qui les amorce. A partir de ce moment ils vont régulièrement fonctionner.

Pansement proprement dit. — Les pièces du pansement doivent être placées de la façon suivante : en haut et en bas, les tubes sont isolés de la plaie au moyen de la gaze iodoformée qui doit être introduite à une certaine profondeur dans la partie inférieure de la plaie. Sous la courbure des tubes on place ensuite quelques bandelettes de la même gaze, de façon que ces tubes reposent sur elles ; puis, on recouvre de gaze toute la surface de la plaie. On complète ensuite le pansement qu'on fixe avec une couche d'ouate et un bandage de corps modérément serré.

Avant de porter le malade dans son lit, on vérifie les tubes une dernière fois. Si le liquide coule régulièrement goutte à goutte, ce qui est la règle, il est inutile d'injecter les tubes à nouveau. Au cas où ils ne débiteraient pas de cette manière, une injection doucement poussée par l'un des tubes remettra les choses en état.

On a vu, à propos de la description des tubes-Guyon, quels sont les avantages qu'ils offrent. La manière de les fixer à la paroi abdominale peut-elle nuire à leur libre fonctionnement? Doit-on, comme on l'a conseillé, les fixer lâchement à l'aide de fils de coton à la surface de la paroi? Cette fixation leur permettrait de prendre la position voulue, à laquelle ils sont de nouveau arrêtés au moyen de nouveaux fils. (*Bull. de la Soc. de chir.* Janvier 1887, n° 12.) — On a été conduit à cette pratique par ce raisonnement que le rectum distendu par des gaz ou des matières fécales peut soulever le bas-fond de la vessie qui vient boucher l'extrémité des tubes ou bien les oblige à se replier, à se couder, ce qui empêche leur fonctionnement. Mais d'abord la distension du rectum dans les

conditions précédentes peut-elle s'observer? Je ne l'ai jamais rencontrée, et M. Guyon n'a vu dans aucun cas rien qui justifiât pareille crainte. La loge sacrée est d'ailleurs suffisante pour recevoir l'intestin dilaté et il faudrait en vérité une accumulation bien exceptionnelle pour qu'il vînt se porter vers la vessie et la soulever. Resterait le soulèvement physiologique du bas-fond de la vessie, démontré et décrit par M. Guyon, dans son article sur la physiologie de cet organe; mais il ne peut se faire ici en raison de l'immobilité du muscle vésical créée par l'ouverture hypogastrique.

Lavages de la vessie; pansements consécutifs. — Le jour de l'opération, on doit laver au moins quatre fois la vessie; le premier lavage est fait avant que le malade ne quitte le lit d'opération; les trois autres espacés dans la journée et la soirée.

Ces lavages, qui doivent être faits très soigneusement, sont utiles à cause du suintement *léger* qui se montre ordinairement le jour de l'opération. Ils servent à débarrasser les tubes des caillots qui se forment quelquefois dans leur cavité et s'opposent ainsi à leur fonctionnement régulier. Les jours suivants deux à trois lavages sont suffisants. Il est des cas où la limpidité et la bonne qualité des urines permettent de s'en passer.

Le pansement doit être défait le cinquième jour, rarement on est obligé de le défaire plus tôt (troisième jour).

Si les tubes fontionnent bien, si toutes les précautions antiseptiques ont été minutieusement observées, le pansement ne doit être taché ni par l'urine, ni par du pus; les lèvres de la plaie doivent être *réunies par première intention sur tous les points suturés.*

A ce moment, les tubes peuvent être déjà retirés et remplacés par une sonde uréthrale. Il est à peine nécessaire de dire que l'état de la vessie *servira de criterium* pour leur retrait.

M. Guyon emploie une sonde à béquille en gomme (n°s 19, 20) largement percée de deux orifices à son extrémité; ces sondes ont sur celles en caoutchouc vulcanisé l'avantage d'un plus

large calibre, de trous oculaires mieux percés, de pouvoir être sûrement maintenues dans une position fixe. La sonde doit être placée *au goutte à goutte*, c'est-à-dire dans une position telle qu'elle lui permette de recevoir l'urine qui arrive goutte à goutte dans la vessie par les uretères et de la conduire immédiatement au dehors. Ce qui renseigne sur cette bonne position de la sonde est précisément la production du *goutte à goutte* régulier et continu. Du reste, on règle sa situation, la seringue à la main, et par tâtonnements. On adapte ensuite à son extrémité un tube de caoutchouc suffisamment long qui vient dans l'urinal placé à côté, et non entre les jambes du malade.

Quel est maintenant le traitement qu'il convient d'appliquer à la plaie abdominale? Nous avons d'abord l'orifice des tubes-siphons qu'il s'agit de refermer, et de plus nous avons à craindre la désunion des lèvres de la plaie, si les fils de la suture sont retirés trop tôt.

Pour ce qui est de la désunion de la cicatrice, il suffit de laisser les fils jusqu'au huitième ou neuvième jour. Ils sont parfaitement supportés, grâce aux précautions prises au moment de l'opération.

Dans le but de resserrer l'orifice des tubes, et maintenir les lèvres de la plaie rapprochées et en parfaite contiguïté, j'ai successivement essayé en 1886, plusieurs procédés, qui présentent, nous devons le dire, presque tous, quelque point défectueux.

La compression ouatée par-dessus le pansement, à cause de la mobilité du plan abdominal sur lequel elle s'applique, n'a pas donné de bons résultats.

De larges bandelettes de diachylon, embrassant tout le tronc et s'imbriquant en avant au niveau de la plaie, fournissent une coaptation assez complète des lèvres de la plaie, mais ce pansement n'est pas antiseptique, et de plus il a l'inconvénient de masquer la plaie, qui ne peut être examinée qu'après l'ablation du bandage.

En 1886, à l'hôpital Necker, nous avons fait usage d'un pansement employé avec succès pour des plaies siégeant en d'autres points de la surface cutanée, je veux parler des

agrafes cousues sur une pièce de tarlatane et fixées sur l'abdomen au moyen du collodion. Les agrafes sont réunies à l'aide d'un fil de caoutchouc placé en lacet, qui rapproche ainsi les lèvres de la plaie.

A part quelques petits inconvénients je dois signaler les avantages de ce mode de pansement : sa grande propreté, sa facile application et la possibilité qu'il donne de surveiller la plaie, de la laver, et de renouveler le pansement aussi longtemps et aussi souvent que cela est nécessaire.

La pièce de tarlatane sur laquelle sont cousues les agrafes, doit être suffisamment large pour se fixer sur une partie aussi étendue que possible de la paroi abdominale, et de plus elle doit être assez distante de la plaie pour permettre l'interposition, entre les deux pièces, d'une bande de gaze iodoformée qui recouvre la plaie. Par-dessus la *suture mobile*, on applique un pansement antiseptique, puis de la ouate maintenue par un bandage de corps.

A partir du moment où la sonde à demeure a été appliquée, le pansement demande beaucoup plus de surveillance. Si elle fonctionne mal, quelques heures après, le pansement se trouve mouillé par l'urine, il faut alors le défaire et régler de nouveau la sonde. Il faut en effet reconnaître que le moment le plus délicat du traitement de la plaie hypogastrique est celui où l'on substitue la sonde à demeure aux tubes. Jusque-là tout avait été régulier, le pansement resté sec avait assuré une antisepsie rigoureuse et la cicatrisation s'était opérée régulièrement et rapidement. Il est malheureusement rare que l'on obtienne du premier coup le fonctionnement parfait de la sonde et que le pansement ne soit pas souillé. Ce n'est souvent qu'après deux ou trois jours qu'enfin le cours de l'urine se fait exclusivement par la sonde; ce sont là des inconvénients qu'il faut s'attacher à faire disparaître. Mais je dois ajouter qu'au moment où ils se produisent ils n'ont d'autre fâcheuse influence que l'ennui qu'ils occasionnent et le retard momentané qu'ils apportent à la cicatrisation du bas de la plaie. Il est alors impossible qu'une infiltration se produise et jamais je n'ai vu la moindre menace résulter du contact de l'urine, à cette période du traitement.

Les pansements consécutifs sont donc renouvelés suivant les besoins. En général, tous les trois jours c'est un bon terme moyen. Inutile d'ajouter qu'à chaque renouvellement on doit laver soigneusement la plaie, et prendre toutes les précautions antiseptiques d'usage.

En traitant par ce mode de pansement les taillés par l'hypogastre, on obtient généralement la cicatrisation du seizième au vingtième jour. Chez deux de nos malades de l'hôpital, la cicatrisation s'est effectuée le quinzième jour pour l'un d'eux (épithélioma de la vessie, résection de la paroi vésicale par le procédé de M. Guyon), le seizième pour l'autre (cancer volumineux de la vessie). — Un troisième, opéré pour la deuxième fois d'une récidive d'épithélioma, chez lequel on aurait certainement obtenu la cicatrisation dans le même laps de temps, fut pris de délire iodoformique, déchira ses pansements, enleva la sonde à demeure, et compromit sa guérison qui n'eut lieu que le vingt-cinquième jour après l'opération, avec persistance d'une fistule hypogastrique.

Nous pouvons maintenant résumer de la façon suivante les différents temps du pansement de la taille hypogastrique :

1° Toilette de la vessie.

2° Suture partielle de la plaie vésicale.

3° Position des tubes à courbure fixe et suture à la peau.

4° Suture partielle des muscles droits.

5° Suture de la peau, du tissu cellulaire et de l'aponévrose.

6° Pansement antiseptique.

7° Enlèvement des tubes vers le cinquième jour. Drainage uréthral. Suture mobile.

8° Enlèvement des sutures de la peau, de l'aponévrose et du tissu cellulaire, qui constituent le troisième étage de sutures, vers le huitième ou neuvième jour[1].

1. Ce chapitre, écrit en 1886, n'a pas été remanié. On trouvera dans les pages qui suivent les nouvelles modifications introduites depuis cette époque dans la pratique du siphonage de la vessie. Si je le laisse tel que, c'est qu'on sera très heureux de l'employer dans les cas où les matériaux voulus feraient défaut pour faire un pansement *à la mode*.

Pansement (d'après Trendelenburg). — Trendelenburg a publié, en 1877 (*Berl. Klin. Wock.*), son mode de pansement consécutif à la taille hypogastrique. Il conseille de placer dans la plaie un tube en T, dont la branche transversale est à l'intérieur de la vessie et la longue branche à l'extérieur, reposant sur le pubis. Le malade doit être couché sur le ventre, soutenu par des coussins à air ou à eau « de manière à ce que la région de la plaie se trouve dans l'intervalle de ces coussins, en ayant soin de faire absorber l'urine et les tumeurs. » Cette pratique visait l'infiltration d'urine et l'inflammation phlegmoneuse de la plaie. Mais depuis que Trendelenburg préconise communément la taille transversale, il se contente, avec le maintien du tube en T *dans la plaie non suturée*, d'exiger la position sur le côté, pendant cinq ou six jours au moins (Willy Mayer, *Langenbek's Arch. XXIX,* 1885).

Enfin, depuis 1888, il conseille de suturer transversalement la plaie jusqu'au tube en T, et d'entourer la branche longitudinale avec de la gaze iodoformée (Eigenbrodt, *Deutsche Zeitschrift für Chir.*, 1888, Bd. 28). Ce petit point de pratique rappelle exactement la manière de procéder de M. Guyon que Nourric et moi avons exposée, en 1886, dans les *Annales des maladies des organes génito-urinaires.* (V. *Pansement et drainage de la vessie.*)

Modifications du drainage. — Toutes les diverses méthodes qui ont été proposées pour réaliser le drainage sont bonnes, mais celle de Guyon me paraît préférable. Pour faciliter l'élimination des escarres et des produits sphacélés résultant de l'acte opératoire, il est bon non seulement de drainer par l'hypogastre, mais de placer en même temps une sonde à demeure dans l'urèthre, et de préférence la sonde de Pezzer. Grâce à cette double voie d'écoulement, les débris ou caillots encombrant la vessie peuvent être plus facilement évacués ; de grands lavages antiseptiques deviennent possibles, sans grande distension de la vessie ; de plus, on peut y procéder sans toucher au pansement dans le cas où l'on jugerait inopportun de le changer.

La sonde uréthrale peut se trouver obstruée par des caillots, des débris organiques, notamment lorsque l'on aura attaqué par destruction une tumeur volumineuse, ou bien des tumeurs multiples. L'obstruction peut être occasionnée par les sels de l'urine, lorsque, par exemple, il existe une cystite assez intense. Dans tous ces cas, au lieu d'attendre quatre ou cinq jours pour retirer définitivement la sonde, il est préférable de la changer, au besoin plusieurs fois.

J'ai imaginé le moyen suivant, très simple dans son exécution, permettant de procéder au changement de sonde avec une grande facilité.

Je viens de dire que la sonde uréthrale doit être mise en place avant de finir complètement la suture partielle de la vessie. Avant de la placer, on a soin d'y enfiler un long fil de soie dont les extrémités doivent sortir aux deux orifices. La sonde et les tubes-siphons une fois installés et la vessie partiellement suturée, on ramène, au dehors, par la plaie, le bout intra-vésical du fil et on le fixe soit en le nouant aux tubes-siphons, soit en le collant sur la paroi abdominale à l'aide d'un peu de collodion. Lorsqu'on désire remplacer la sonde, il suffit de libérer ce bout supérieur du fil et de l'attacher à l'extrémité d'une bougie rigide, *sur laquelle on enfilera la sonde de rechange.* En tirant sur le bout uréthral du fil, la bougie, entraînant cette seconde sonde, vient s'engager dans la première, et les deux sondes sont ainsi amenées bout à bout, constituant une tige unique à travers la vessie et l'urèthre. Il ne reste plus qu'à faire glisser cette tige de haut en bas pour amener, sans la moindre difficulté, la nouvelle sonde à prendre la place de la première dans le canal. Il va sans dire qu'à l'extrémité supérieure de la bougie aura été attaché un autre fil, qu'on laissera dans la sonde une fois la bougie retirée de l'urèthre, et qui servira ultérieurement pour une nouvelle manœuvre de rechange.

La présence permanente d'un fil de soie favorisant la précipitation des sels de l'urine, on peut le remplacer avantageusement par deux ou trois crins de Florence solidement unis, bout à bout, par un nœud de pêcheurs. Il est à peine besoin

de faire remarquer que la suture de la vessie et de l'abdomen ne devra pas étrangler les tubes-siphons, si l'on veut pouvoir exécuter cette manœuvre. On remplacera ainsi trois ou quatre fois la sonde uréthrale pendant la durée de la cicatrisation. La dernière sonde sera placée au moment même où l'on retire les tubes-siphons, et pourra rester plus longtemps en place; sa présence facilite singulièrement la fermeture de la plaie abdomino-vésicale, et s'oppose à sa fistulisation.

Si l'on veut bien considérer les avantages de ce double drainage de la vessie, la sécurité qu'il procure pendant la réparation, en permettant de procéder à d'abondantes irrigations de la cavité et d'y maintenir une asepsie relativement satisfaisante, on conviendra qu'il doit constituer le procédé de choix dans presque tous les cas de destruction d'un néoplasme. Certainement, il est très brillant d'obtenir, grâce à la suture complète, des cicatrisations en huit ou dix jours, mais il est déplorable aussi d'être obligé de défaire la suture à la suite d'une infiltration, d'avoir à traiter des fistules consécutives, sans parler des dangers de pyélo-néphrite ou de péritonite qu'une fermeture hâtive peut encore faire courir. Le cas de M. Broca, publié dans les *Annales des maladies des voies génito-urinaires* (1892, p. 397), est bien concluant à cet égard. Il s'agissait d'un garçon de dix-sept ans, ayant subi la taille hypogastrique pour un calcul vésical. Malgré la purulence de la vessie et la constatation dans le pus de « diverses bactéries d'espèce indéterminée », la paroi vésicale fut suturée, on ne plaça pas de sonde, on ne fit pas de lavages; le quatrième jour le malade mourait avec 40° de température. A l'autopsie, on reconnut une pyélo-néphrite bi-latérale, et, dans le pus, ma bactérie à l'état de pureté.

Il est pourtant une condition qui contre-indique formellement, à mon avis, le drainage uréthral, c'est lorsque l'extirpation a porté sur un néoplasme siégeant sur le col, au pourtour de l'orifice interne de l'urèthre. La présence d'une sonde risquerait, en effet, de provoquer du côté de la vessie des douleurs, des spasmes, en un mot la réaction du col, et ferait perdre ainsi en grande partie le bénéfice de l'opération. On se contentera donc, dans ces cas, du drainage hypogastrique.

Le mode de drainage de la vessie que je viens de décrire n'est pas le seul employé ; nombre de chirurgiens à l'étranger et même en France procèdent autrement.

Trendelenburg draine la vessie (V. p. 666) par l'hypogastre à l'aide d'un tube terminé en croix. Bouley lui reproche de toucher et d'irriter la paroi vésicale. Le reproche est peut-être exagéré, mais la branche horizontale du tube me semble vraiment inutile.

Kuester et Demons pratiquent le drainage uréthro-hypogastrique avec un même tube. Je ferai d'abord remarquer que le mode de drainage précédemment décrit est aussi uréthro-hypogastrique. Je condamnerai ensuite le procédé de ces deux auteurs pour deux raisons : 1° Parce qu'il est *insuffisant*. En effet, comme on est obligé de proportionner le calibre du tube à celui de l'urèthre, il en résulte que le drainage hypogastrique s'opère par un canal relativement petit, facilement obstrué par des caillots, par des débris organiques ou par les sels de l'urine ; toutes ces causes tendent à empêcher le libre écoulement de l'urine. 2° La partie hypogastrique du tube se coude fréquemment sous le pansement, et, partant, devient tout à fait inutile.

Frisch tamponne la vessie avec de la gaze iodoformée, à côté des drains. (*Wien med. Woch. Schr. 1894.*) Je ne fais que mentionner le procédé de drainage de Dittel, ne différant du nôtre que par l'emploi de tubes coudés à angle droit. Les pansements à plat avec de l'ouate, de la gaze, etc., le drainage à l'aide seulement d'une bande de gaze iodoformée, ne méritent pas de nous arrêter. Ils constituent des pis-aller auxquels on n'aura que très rarement l'occasion de recourir.

B. — SUTURE TOTALE DE LA VESSIE

La question de la suture totale de la vessie n'est pas nouvelle. Il y a quelque quarante ans que Van Bruns et plus tard Lotzbeck de Tubingen l'ont préconisée et pratiquée avec succès.

Le second de ces auteurs a même indiqué le moyen de parer à l'infiltration consécutive d'urine, en insistant sur l'utilité, dans certains cas, *d'un petit drain placé à l'angle inférieur de la plaie hypogastrique*. La question a été reprise depuis, et quoique la suture totale de la vessie fût bien postérieure à l'avènement de la taille sus-pubienne, les deux procédés ont suivi une marche parallèle dans la généralisation de leur emploi, et ont rencontré les mêmes contradicteurs. C'est ainsi que nous voyons Lindenbaum, après avoir contesté les avantages de la taille haute, réprouver la suture de la vessie comme peu pratique et difficile à exécuter (V. *Ann. des mal. des voies gén.-ur.*, 1891, p. 276). Frisch, tout en faisant la taille hypogastrique, rejette la suture immédiate. Par contre, Kroske, Neuber, Von Antal, Sonnenbourg, Israël, Nitze, Gibbons et Parker, Bramann, Tuffier, Schwartz, Albarran, Legueu, Guiard, etc., ont défendu cette suture; M. Guyon la pratique également avec succès; (Guyon et Albarran. *Ann. des mal. des voies gén.-ur.*, 1891, p. 525 et 834).

La plupart des auteurs, ayant suturé la vessie, se sont servi de modes de suture différents, et l'on peut dire que l'on n'est pas encore fixé sur le meilleur procédé à suivre. Les expériences entreprises sur les animaux en vue de trancher la question n'ont pas donné plus de résultat que celles consacrées à la suture intestinale; il était à prévoir, en effet, que, les conditions anatomiques, physiologiques et anatomo-pathologiques se trouvant tout à fait différentes, les renseignements recueillis en opérant sur des animaux ne seraient que dans une faible mesure applicables à l'homme.

Parmi les chirurgiens ayant suivi des procédés spéciaux, les uns recommandent de tailler d'une manière particulière les lèvres de la plaie vésicale à suturer, d'autres de fermer la vessie en laissant l'ouverture abdominale béante pendant quatre ou cinq jours (Guiard, *Annales génito-urinaires*, 1893, p. 138), ou bien de pratiquer la taille en deux temps, donnant d'abord à la paroi abdominale sectionnée le temps de s'organiser et s'opposer ainsi à l'infiltration urineuse, puis ouvrant la vessie pour la suturer immédiatement. On a enfin conseillé une

autre conduite dont je ne vois pas trop l'avantage. Elle consiste à suturer la plaie hypogastrique et à drainer par le périnée, ou même à travers le trigone et l'anus! Nitze et Keyes, d'après Albarran, réussiraient la suture de cette manière. A mon avis, la déclivité du point de déversement, et la facile cicatrisation de la plaie périnéale ne sauraient contrebalancer les inconvénients du procédé ni surtout les avantages du drainage hypogastrique.

En 1891, j'ai publié en collaboration avec M. Ricard, dans les *Annales des maladies des voies génito-urinaires,* une observation où nous indiquions un procédé de suture vésicale qui me paraît excellent. Depuis, je l'ai pratiqué plusieurs fois avec succès, notamment chez un vieillard de soixante-douze ans porteur d'un gros calcul compliqué de cystite grave. Mes chers amis les docteurs Morel-Lavallée et C. Beretta m'assistaient à cette opération, ainsi que le docteur Thuvien; ils ont pu se convaincre qu'il est possible au bout de huit jours, chez le vieillard, même placé en des conditions défectueuses, d'obtenir la cicatrisation, la suture primitive de la vessie. D'après une statistique de Bassini, la réunion réussirait soixante-six fois sur cent chez l'adulte, et quatre-vingt-trois fois chez l'enfant. M. Legueu attribue cette proportion plus forte à l'absence de saignement après la taille de la vessie dans le jeune âge.

J'étudierai d'abord la suture primitive et ses indications; je décrirai le procédé qui me paraît préférable, et qui m'a plus d'une fois réussi; puis j'indiquerai le meilleur procédé de suture immédiate secondaire.

1° Suture primitive de la vessie. — Elle comprend deux points : *a.* La *suture de la plaie intra-vésicale* résultant de l'éradication du néoplasme. *b.* La *suture de la plaie hypogastrique.*

a. Suture de la plaie intra-vésicale. — J'emploie depuis longtemps un procédé de suture qui m'a permis maintes fois d'obtenir la réunion par première intention *sans drain,* même avec des plaies énormes, comme celles qui résultent des opérations sur le sein. Les élèves de la clinique de l'Hôtel-Dieu avaient l'habitude de désigner cette suture sous le nom de

suture profondo-superficielle. Elle est analogue à la suture de la périnéorrhaphie. On ne saurait tenir une meilleure conduite vis-à-vis des plaies cavitaires qui résultent de l'éradication des néoplasmes vésicaux. Avec une aiguille courbe (le nouveau modèle de Reverdin, fabriqué par Collin, par exemple), on traverse la muqueuse vésicale à 5 millimètres du bord de la plaie intra-vésicale ; on chemine alors sous les tissus qui forment les parois de la plaie, sans que l'aiguille soit visible pendant son parcours sous les tissus cruentés, pas trop profondément cependant (V. Fig. 120). Arrivé à la lèvre opposée de la plaie, on ressort à 5 millimètres du bord, comme pour l'entrée. On place de la sorte deux ou trois fils, ou davantage s'il est nécessaire. Le premier fil placé sert à soulever la plaie, et à l'offrir en quelque sorte à l'aiguille qui place les fils suivants. On comprend très bien qu'après avoir noué les fils la plaie se trouve froncée longitudinalement et qu'il ne reste aucun espace pouvant favoriser la stagnation des liquides. La réunion par première intention est facilement obtenue. Pour ces sutures on doit se servir du fil de catgut.

Lorsque la plaie est trop grande, une pareille manœuvre devient impossible ou périlleuse, car par la traction on risque de déchirer la vessie ; il faut alors recourir à un autre procédé qui m'est personnel. Ce procédé, sorte de suture à étages, comprend deux plans de sutures : un profond fait avec de la soie, et un superficiel fait avec du catgut. Pendant qu'avec une pince fine de Museux on soulève l'une des lèvres de la plaie, on place au-dessous de cette lèvre (profondément, à l'aide d'une aiguille suffisamment courbe), un fil de soie, en plein dans les tissus cruentés, en ayant soin de comprendre une certaine épaisseur de parties molles. L'aiguille est ensuite reportée vis-à-vis, sous la lèvre opposée de la plaie (à son tour soulevée par la pince de Museux), où le fil est passé de la même façon. Deux ou plusieurs fils sont placés de la sorte à une certaine distance des uns des autres, puis serrés et noués entre les lèvres de la plaie. Jusqu'ici on n'a pas touché à la surface libre de la muqueuse, il en résulte qu'après la striction des fils de soie, les deux lèvres de la plaie viennent s'adosser

par elles-mêmes l'une contre l'autre, cachant le fil de soie, qui demeure désormais une suture perdue et extra-vésicale. Il ne reste plus qu'à placer une suture en surjet, superficielle, pour attacher les parois muqueuses. Ce procédé est simple et d'une exécution facile (V. Fig. 121, 122 et 123).

Il va sans dire qu'on ne doit tenter la suture de la plaie intra-vésicale qu'en tant que la section est nette, et a été pratiquée au bistouri ou aux ciseaux.

Fig. 120, 121, 122, 123.

DIFFÉRENTS MODES DE SUTURE

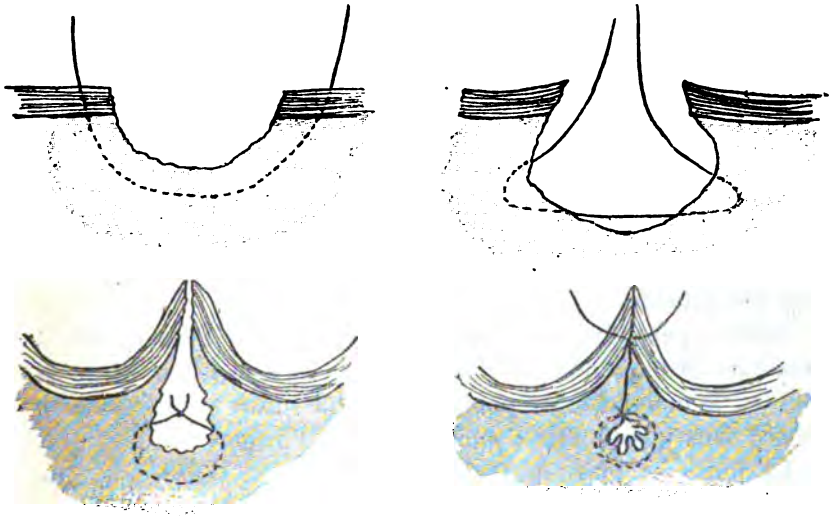

b. Suture de la plaie vésicale hypogastrique. — Le procédé que nous avons indiqué, Ricard et moi, est basé sur le décollement facile de la muqueuse d'avec les autres couches de la vessie. On peut de la sorte suturer séparément, la muqueuse au catgut, le reste à la soie. Du reste, voici le procédé tel que nous l'avons décrit à propos d'une opération pratiquée par nous le 23 avril 1891.

Temps préliminaires : Établissement d'un drainage uréthral avec la sonde de Pezzer.

1er Temps. — Après avoir attiré la vessie légèrement au dehors à travers les lèvres de la plaie musculo-cutanée, on arrive aisément à décoller la tunique muqueuse de la tunique musculeuse; ce temps est rendu plus facile grâce à la suspension de la vessie.

2e Temps. — La muqueuse est grattée avec le bistouri dans toute la partie qui correspond à l'incision, sur une étendue de 5 ou 6 millimètres.

3e Temps. — Les lèvres de la muqueuse ainsi avivées sont réunies à l'aide d'un premier plan de sutures en surjet. Un second plan de sutures en surjet avec le même fil réunit les lèvres de la tunique musculaire. Ces sutures sont faites avec du fil de catgut.

Séance tenante, la vessie est longuement lavée à l'eau boriquée par la sonde uréthrale, et l'on peut constater que, dans l'état de dilatation moyenne de la vessie, aucune goutte de liquide ne traverse la suture vésicale. L'eau qui revient par la sonde n'est pas colorée par le sang. La plaie abdominale n'a pas été suturée.

Suites opératoires très simples. La sonde de Pezzer reste à demeure et fonctionne très bien. Six jours après, on retire la sonde; le malade urine parfaitement; la suture de la vessie a réussi sans laisser filtrer aucune goutte d'urine.

Le huitième jour, la plaie de la peau est réunie par une suture immédiate secondaire et guérit rapidement (*Annales des Maladies des Voies génito-urinaires,* juin 1891).

On voit que dans ce cas nous avons eu soin de passer le premier plan de sutures, de façon à rester en dehors de la cavité vésicale. Mais, comme le fait ressortir M. Albarran, on peut sans aucun inconvénient traverser la muqueuse de part en part avec le catgut. C'est du reste ce que j'ai pratiqué déjà chez quelques malades, et, pas plus que M. Albarran, je n'ai vu d'accident se produire à la suite. D'ailleurs la suture intravésicale du pédicule de la tumeur est-elle jamais suivie d'ac-

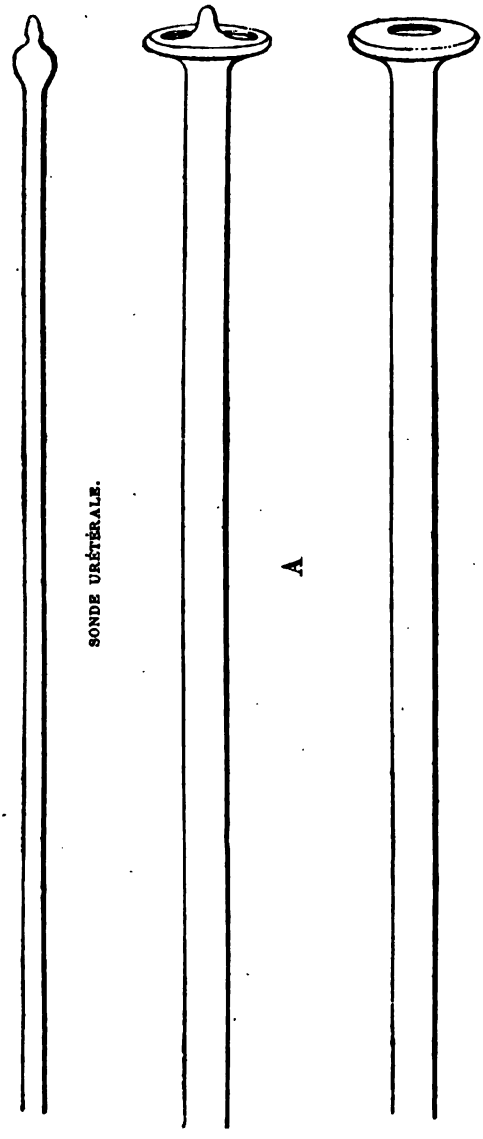

FIG. 124, 125, 126.
SONDES DE PEZZER

SONDE URÉTÉRALE.

SONDES URÉTÉRALES.

A. Sonde à introduire par le méat chez la femme. — B. Sonde pour le drainage uréthral après la cystostomie.

cident quelconque ? Non. Alors, pourquoi n'en serait-il pas de même pour la suture de la vessie ?

Duchastelet a inventé un instrument fort ingénieux, décrit dans les *Annales des Maladies des Voies génito-urinaires*, sous le nom de *cystorrhaphe*, « destiné à faciliter la suture de la vessie après la taille ». De petites aiguilles courbes et fines, ou bien la nouvelle aiguille de Reverdin construite par Collin, peuvent suffire.

Tels sont les procédés que je conseille pour la suture de la plaie intra-vésicale résultant de l'incision du néoplasme et pour celle de la taille hypogastrique. On remarquera qu'ils comportent tous deux la même règle : Suture extra-muqueuse à la soie, suture intra-vésicale au catgut. Il va sans dire que pour fermer la plaie laissée par la résection vésicale, on se servira de l'une ou l'autre des deux sutures, suivant les circonstances.

La paroi abdominale doit être refermée complètement, suivant la méthode de Guyon, c'est-à-dire en plaçant des sutures étagées sur chacune des couches de cette paroi, et ayant soin de relier chaque étage au précédent. Il suffit pour cela, en suturant les deux lèvres de chaque couche, de faire passer le fil dans la partie superficielle de la couche suturée immédiatement avant. On est ainsi conduit à suturer séparément les muscles avec le tissu cellulaire pré-vésical, leur aponévrose et enfin la peau. La suture étagée suivant le procédé de Pozzi peut encore être avantageusement employée ici (suture en surjet).

Je crois inutile de placer un drain à l'angle inférieur de la plaie comme le faisait Lotzbek pour éviter l'infiltration et comme on le conseille encore aujourd'hui.

Indications de la suture totale. — Contrairement aux conclusions tirées d'observations où la suture de la cystotomie a été suivie d'accidents, je persiste à penser que la suture vésicale, faite d'après certaines indications, doit toujours réussir.

Quelles sont donc ces indications ? Elles sont fournies par l'acte opératoire même et peuvent être résumées en peu de mots : *Chaque fois qu'il a été possible de pratiquer l'éradica-*

tion du néoplasme, et de suturer la plaie intra-vésicale, la suture de la plaie hypogastrique s'impose et doit réussir.

En effet, quels sont les accidents qu'il faut craindre et qu'on a pu observer consécutivement à cette suture? L'infiltration urineuse, les abcès locaux, la péritonite, enfin les fistules. Laissons de côté la péritonite, dont l'éclosion ne saurait se comprendre sans l'intervention d'une infection directe ; ne nous occupons que de ce qui peut être imputable à la suture seule : la suppuration et la fistulisation.

Ces deux accidents résultent évidemment de ce que le drainage uréthral est insuffisant ou nul, et permet à la contraction vésicale de forcer la suture; ou bien, le drainage étant irréprochable, de ce que la suture elle-même est mauvaise. Le procédé de suture que je préconise, ou d'autres également bons adoptés par d'autres auteurs, mettront certainement le chirurgien à l'abri de ce dernier reproche. Quant au drainage uréthral, la sonde de Pezzer ou celle de Malécot, en raison de leur souplesse, de leur large calibre, de leur fixité dans le canal qui les tolère parfaitement, me paraissent remplir les meilleures conditions de réussite. Mais il ne suffit pas que la sonde soit d'un large calibre pour assurer l'écoulement de l'urine, plus ou moins chargée de caillots ou de débris organiques provenant de la vessie ; il faut encore que ces débris ne soient ni trop abondants ni trop volumineux, sous peine de voir la sonde se boucher, le drainage se ralentir ou s'interrompre, et la vessie se mettre bientôt en tension. Autrement dit, il ne faut pas qu'on ait pratiqué, au cours des manœuvres opératoires, des cautérisations du pédicule, lesquelles non seulement entraînent la formation de nombreux débris, provoquent la contraction de la vessie et empêchent la réunion par première intention de la plaie vésicale, mais encore exposent à la formation de caillots par le fait d'un suintement hémorrhagique durant les deux ou trois premiers jours qui suivent l'opération. Bref, il faut une hémostase parfaite et une élimination d'escarres assez restreinte, en même temps que la vessie est maintenue au repos par un bon drainage.

La cystite n'est pas une contre-indication. J'ai rapporté le cas d'une cystite datant de cinq ans, dans lequel la suture vésicale

m'a fort bien réussi (V. p. 671). M. Albarran fait judicieusement remarquer que presque tous les cas de tumeur de la vessie où la suture partielle a été pratiquée, étaient accompagnés de cystite. Il rapporte, du reste, des observations où la suture totale a réussi malgré l'état d'inflammation de la vessie. Les petites cautérisations ponctuées qu'on a pu faire sur des mamelons intra-vésicaux, néoplasiques ou non, ne constituent pas davantage des contradictions à la suture.

Si je conseille la cystorrhaphie surtout pour les cas où l'*éradication* du néoplasme et la suture du pédicule ont pu être effectuées, je serais pourtant fort disposé à la pratiquer dans les cas de tumeurs plus volumineuses, opérées par *destruction* ou par morcellement, si toutefois une hémostase parfaite est assurée, et si l'on ne prévoit qu'une élimination consécutive peu considérable. Cependant, lorsque les manœuvres d'extraction auront été longues, pénibles, lorsque la destruction du néoplasme aura laissé une plaie quelque peu étendue, lorsque l'hémorrhagie consécutive à l'opération persiste, bien qu'insignifiante, je crois qu'il est préférable de ne pas suturer. Dans ces conditions que gagnerait-on, en somme, à préférer la suture hypogastrique au drainage? Rien évidemment. La plaie créée par l'opération sur le néoplasme n'étant pas suturée, ne saurait guérir en huit ou dix jours comme la plaie de la taille, suturée en vue de la réunion par première intention. De plus, avec une plaie intra-vésicale dans une vessie complètement fermée, la réunion immédiate de la taille hypogastrique réussira difficilement. On risque par conséquent de compromettre du même coup la suture hypogastrique et l'opération dirigée contre la néoplasie.

Pour les tumeurs implantées sur le col, la suture hypogastrique est également contre-indiquée; le drainage uréthral est impossible dans ces conditions, et d'autre part le repos du col est indispensable à la cicatrisation de la plaie intra-vésicale.

Enfin, chez les personnes épuisées par les hématuries et par de mauvaises conditions hygiéniques, amaigries, cachectiques, il faut aussi s'en abstenir de peur d'allonger la durée totale de l'opération.

La cystorrhaphie faite sur ces indications précises doit toujours réussir ; mais pour peu qu'on conserve des doutes, il vaut mieux recourir au double drainage sus-pubien et uréthral pouvant procurer la guérison en douze ou quinze jours, que d'encourir les accidents de la suture. Je possède deux observations, recueillies pendant mon internat chez M. Guyon, qui sont tout à fait démonstratives à cet égard. Les deux malades ont guéri dans ce court espace de temps, grâce à un drainage parfait.

Accidents de la suture primitive. — En suivant les indications précédemment exposées on a bien des chances d'éviter toute espèce d'accident ; cependant il est bon de savoir comment on doit, le cas échéant, y remédier. Ces accidents sont l'infection urineuse, les abcès superficiels ou profonds, les fistules, enfin la péritonite.

L'infiltration urineuse est annoncée par l'œdème de la partie inférieure de la plaie hypogastrique, par une rougeur diffuse, parfois intense, de l'empâtement au voisinage de la plaie, souvent par l'apparition d'un peu de pus entre les lèvres de la plaie. Dans ces conditions, il faut, sans tarder, défaire un ou deux des points de suture inférieurs, au besoin la suture entière, pratiquer une large irrigation antiseptique, puis drainer à nouveau en faisant un pansement à plat, à la gaze iodoformée. Si la vessie se trouve déjà en partie fermée, il faut *respecter sa suture,* le dégagement des parties pré-vésicales suffisant à arrêter l'infiltration. Si elle est béante, on pourra y placer des tubes-siphons, autrement dit recourir au drainage hypogastrique. Si enfin les dégâts sont plus étendus et que des contre-ouvertures semblent utiles, il ne faut pas hésiter à les pratiquer ; l'infiltration est sur-le-champ arrêtée dans sa marche, dès que le dégagement devient suffisant. Les soins consécutifs seront ceux de l'infiltration en général, et je n'y insisterai pas.

Les *abcès* peuvent être superficiels et se développer le long des sutures. La rougeur, un peu de gonflement, de l'empâtement circonvoisin les révèlent. Il suffit d'un coup de bistouri

pour donner issue au pus. Du reste, ce genre d'abcès ne compromet en aucune façon le succès de la suture primitive.

Les abcès profonds sont généralement liés à la suppuration des parties molles, situées au-devant de la vessie et plus souvent encore à celui du tissu cellulaire sous-cutané. Dans la majorité des cas, il suffira de défaire quelques points aux deux extrémités de la suture cutanée, et de drainer avec un même tube traversant les deux ouvertures. Mais pour peu qu'on soupçonne la couche musculaire de participer à la suppuration, mieux vaut découdre toute la suture superficielle pour s'assurer du fait.

Les abcès superficiels ou profonds sont occasionnés, vraisemblablement, par l'emploi d'un fil infecté, par quelque faute opératoire. Ceux qui prennent naissance dans la profondeur, peuvent résulter de la filtration, à travers la suture vésicale, d'une petite quantité d'urine provenant d'une vessie antérieurement infectée. Mais il faut se rappeler que, malgré ces abcès, la suture peut parfaitement réussir, et que tous les efforts doivent tendre, par conséquent, à favoriser son succès.

Les *fistules,* plus fréquentes à la suite d'un drainage hypogastrique, se montrent aussi après la suture primitive de la plaie. Elle durent, en général, peu de temps; parfois un mois et davantage. Leur *traitement* est facile. Très souvent la compression simple avec un bandage ouaté suffit à les guérir. Dans certains cas, on peut être conduit à pratiquer le grattage du conduit fistuleux, voire même une suture secondaire.

Du reste, pour tous ces accidents, je renvoie au paragraphe consacré plus loin à la suture immédiate secondaire, à laquelle on peut recourir utilement, et hâter ainsi de quelques jours la cicatrisation définitive d'une plaie hypogastrique compliquée.

J'ai peu de chose à dire relativement à la *péritonite*. L'accident est rare; les observations publiées sont peu explicites au sujet du traitement essayé. Toujours la mort survient rapidement au milieu des phénomènes de septicémie péritonéale. Une seule ressource subsiste pour conjurer peut-être le pronostic fatal : ouvrir largement la séreuse et procéder à sa rapide désinfection.

2° Suture immédiate secondaire. — Depuis quelque temps, les chirurgiens ont su mettre à profit la vascularité des bourgeons charnus pour obtenir un recollement rapide des lambeaux en voie de suppuration. La suture immédiate secondaire de la plaie hypogastrique est une application de cette méthode. J'en ai observé un très bel exemple, à Lariboisière en 1885, dans le service de mon maître le professeur Duplay. Il s'agissait d'un malade porteur d'un énorme calcul vésical. M. Duplay fit la cystotomie médiane sus-pubienne, et retira la pierre à l'aide d'un petit *forceps;* au quatrième jour, après l'extraction, procédant à l'antisepsie de la vessie et de la plaie hypogastrique, il sutura hardiment celle-ci, après avoir placé une sonde à demeure. Le malade était guéri complètement vers le quinzième jour. J'ai tenu à noter la date de cette observation (1885). C'est peut-être le premier cas de ce genre qui ait été tenté aussi résolument et avec un aussi brillant résultat. De son côté, Guiard proposait en 1886 (communication orale) de placer sur la plaie hypogastrique, au moment de l'opération, un ou deux points d'attente destinés à être serrés au bout de quelques jours pour favoriser la suture immédiate secondaire; dans sa récente communication, il érige en méthode ce procédé (*Ann. des mal. des org. génito-urinaires,* 1892).

Pour ma part, j'ai eu l'occasion, dès 1886, de pratiquer deux fois la suture immédiate secondaire avec plein succès. Dans un troisième cas, la plaie hypogastrique s'est fermée dans toute sa longueur, sauf à la partie supérieure, où une fistulette persista pendant une quinzaine de jours. Chez le premier de mes opérés, j'ai fermé la vessie quinze jours après la taille; chez les deux autres, au vingtième et au trentième jour. Pour me résoudre à cette fermeture, je me suis basé principalement *sur la complète disparition des caillots et débris,* sur *l'absence de tout saignement,* enfin sur la *parfaite indolence de la vessie.* Ce sont là, à mon avis, les trois indications nécessaires de la suture secondaire de la plaie vésico-hypogastrique.

Voici le mode d'anesthésie locale et le procédé opératoire que j'ai suivis : dans l'ouverture de la plaie laissée libre par le retrait des siphons, j'ai introduit un tampon de coton

hydrophile imbibé de cocaïne au 1/20°, et laissé en place durant trois minutes environ. Pendant ce temps, je pratiquai de chaque côté de la plaie, à quatre centimètres environ de ses bords, précisément aux points destinés à recevoir les sutures, deux séries d'injections de *quelques gouttes* de cocaïne dans l'épaisseur du derme.

L'anesthésie ainsi réalisée fut parfaitement suffisante. Je grattai ensuite, à l'aide d'une curette, les bourgeons charnus jusqu'à la fente vésicale, puis, au moyen d'un tampon imbibé d'eau phéniquée à 2 pour 50 et exprimé, je nettoyai soigneusement la plaie ainsi avivée. Traversant alors avec une aiguille d'Emmet toute l'épaisseur de la paroi aux points marqués d'avance, je les réunis deux à deux par un gros fil de soie. Chez mon premier malade, j'ai placé ainsi trois points de suture séparés. Il est bon, en pareil cas, de faire parcourir à l'aiguille un trajet tel que le fil du milieu se trouve affleurer presque la face antérieure de la vessie ; les deux autres fils peuvent être un peu plus superficiellement placés. L'aiguille d'Emmet est facile à guider dans sa marche et permet de régler à volonté la profondeur de la suture. Chez mes deux autres malades il m'a suffi de deux points pour fermer la plaie. Avant de nouer les fils, je conseille de placer entre eux et la peau quelques bandelettes longitudinales de gaze iodoformée, puis après avoir serré très fortement, d'achever le pansement. Ce pansement simple est complété par l'apposition d'une certaine épaisseur de coton hydrophile, et le tout est maintenu par un bandage de corps.

On est surpris de constater avec quelle facilité les tissus ainsi avivés se recollent, et procurent finalement une cicatrice presque aussi belle que celle de la suture par première intention.

Pendant toute la durée de la cicatrisation, on placera une sonde de Pezzer ou de Malécot dans l'urèthre, dans le but, précisément, d'empêcher que des contractions vésicales venant à faire filtrer de l'urine à travers la plaie ainsi suturée, n'en retardent la consolidation.

Résumé. — La suture primitive de la plaie vésico-abdominale, après la cystostomie, est toujours possible. Elle est nettement

indiquée après l'*éradication* d'un néoplasme, mais elle doit être alors *subordonnée* à la suture préalable de la plaie intra-vésicale. Le drainage hypogastrique et uréthral s'impose lorsque la tumeur a été opérée par *destruction*. On peut, dans ces conditions, procéder ultérieurement à une suture immédiate secondaire, une fois terminée l'élimination des caillots et des produits de sphacèle.

TRAITEMENT PALLIATIF

Le traitement palliatif comprend : 1° Les divers moyens thérapeutiques généraux ou locaux utilisables contre les tumeurs de la vessie; 2° l'opération palliative, dont il a été question plus haut et dont je compléterai ici les indications. Je dois dire que le traitement palliatif me semble avoir été un peu négligé par les auteurs ; certains l'ont trop considéré comme accessoire. Je pense qu'il a, au contraire, eu égard aux cas où il est applicable, une très grande importance, et que bien appliqué, il peut procurer aux malades une longue survie en les mettant à l'abri des complications et faisant cesser les phénomènes douloureux.

Les indications du traitement palliatif sont fort simples à déterminer. Une fois le diagnostic complètement établi et la cure radicale (éradication ou destruction), démontrée impraticable de par la gravité des lésions anatomiques ou l'état général du malade, il faut interroger de nouveau la clinique pour en tirer les éléments d'une thérapeutique appropriée. Il va sans dire que si une tumeur, reconnue *inextirpable* par la résection, évolue lentement, sans hématurie actuelle ou avec des saignements insignifiants, sans douleurs et sans phénomènes de cystite, il est tout à fait inutile d'intervenir. La conduite à tenir consiste alors à veiller simplement à ce que cette évolution, relativement heureuse, se continue dans les mêmes con-

ditions, à mettre notamment le malade à l'abri d'une infection vésicale. C'est là de l'expectation, mais de l'expectation armée, toujours prête à combattre les divers symptômes par les moyens spéciaux à chacun d'eux, et leur ensemble par la cystotomie.

Passons donc en revue les moyens qu'on peut opposer à toute aggravation dans l'évolution clinique des néoplasmes inextirpables.

A. *Hématurie.* — Les *bains chauds* conseillés jadis par Von Bruns contre l'hématurie ou l'infiltration d'urine n'agissent que d'une manière bien incertaine; je ne m'y arrêterai pas. Au contraire, les *injections* intra-vésicales, à une température de 40 à 50 degrés, me paraissent avoir une réelle action hémostatique. J'ai arrêté à plusieurs reprises, par ce simple moyen, que j'appellerai *le bain chaud vésical,* des hématuries longues et répétées chez un malade atteint de cancer de la vessie. Les injections de perchlorure de fer et celles de tannin donnent des résultats peu certains. Cependant, dans un cas, mon ami Potherat a pu tarir un saignement abondant à l'aide d'une injection de tannin en solution aqueuse au centième. Ces injections doivent être pratiquées à plusieurs reprises, en prenant soin de ne pas évacuer immédiatement, mais de laisser chaque fois l'agent médicamenteux quelques instants en contact avec la source de l'hémorrhagie. Pour ne pas réveiller la douleur, surtout en cas d'intolérance de la vessie, on procédera par de petites quantités à chaque injection, de manière à distendre peu la cavité de l'organe. Toutes ces précautions minutieuses ont leur importance; c'est à elles qu'on doit parfois de parvenir à enrayer l'écoulement sanguin, et de gagner du temps au profit de l'expectation. L'eau de Pagliari à la dose de 25 0/0 et l'ergotine ont des effets assez modestes, mais méritent d'être employées à côté des autres hémostatiques.

Bien différente est l'hématurie simple de celle qui s'accompagne de caillots, surtout lorsque ceux-ci provoquent par leur présence un certain degré de rétention urinaire. Cette seconde

modalité, longuement décrite au chapitre des signes physiques, réclame une conduite thérapeutique spéciale. Il faut avant tout faire disparaître cette cause irritante, qui, mettant la vessie en tension, entretient et même provoque l'hémorrhagie. On peut essayer, avec une sonde de gros calibre, de pousser dans la cavité vésicale des injections d'eau boriquée chaude, et en faisant l'aspiration au moyen de la seringue. En cas d'échec, ou bien si la rétention devient menaçante, il vaut mieux — comme je l'ai fait avec succès — débarrasser la vessie à l'aide de l'aspirateur de Guyon ou celui de Bigelow, c'est-à-dire en se comportant vis-à-vis des caillots, comme on le ferait avec les fragments d'un calcul, après la lithotritie.

Dans toutes ces manœuvres, et principalement en poussant les injections, il est indiqué de procéder avec douceur de peur de déterminer une rupture de la paroi vésicale, modifiée dans sa résistance du fait même de la néoplasie.

Quelquefois, par la force des circonstances, on peut être amené à faire la ponction, ou même le drainage par l'hypogastre. Ce sont là des opérations qui doivent, à mon avis, être rejetées, du moins dans le traitement des tumeurs de la vessie. Mieux vaut, dans ce cas, avoir recours à la cystotomie.

Si tous les moyens précédents échouent contre l'hématurie, et surtout si, comme cela peut arriver, les pertes sanguines s'exagèrent par leur répétition, il devient nécessaire de tailler le malade. La simple ouverture de la vessie arrête généralement l'hémorrhagie. Mais si cette opération est encore insuffisante, profitant de l'ouverture de la vessie, il faudrait, comme Guyon l'a fait dès 1886, placer des pinces hémostatiques à demeure dans la cavité vésicale, et procéder au besoin au *tamponnement de la vessie* préconisé par Bazy (*Bull. méd.*, 16 janv. 1889), et par Desnos (*Annales des mal. des voies gén.-ur.*, 1893, p. 20). Voici en peu de mots la manière de procéder indiquée par ce dernier. D'abord deux conditions de réussite : assurer préalablement le drainage de la vessie; renverser les bords de la plaie vésicale en dehors et les fixer. Couper des lanières de gaze; les conduire derrière les tubes-

siphons, dans les parties déclives, puis de chaque côté de ces tubes. Tasser les bandelettes les unes sur les autres de manière à exercer une compression, et faire ressortir leur extrémité par la plaie.

M. Desnos constate que le fonctionnement des tubes-siphons s'opère aussi bien que sans le tamponnement. Il a employé le tamponnement avec avantage dans des cas d'ulcérations tuberculeuses, aussi bien que pour les cas de tumeurs opérées chez des sujets anémiés et épuisés. Frisch, de Vienne, l'emploie depuis longtemps après l'opération des tumeurs, lorsque la suture de la vessie ne lui paraît pas possible.

Jusqu'ici, le tamponnement n'a été pratiqué qu'après une opération sur le néoplasme. Mais je le crois parfaitement indiqué dans les cas cités plus haut, et je n'hésite pas à le conseiller.

B. *Douleur.* — Lorsqu'elle est indépendante de la cystite, il faut lui opposer les moyens habituels, dont le principal est l'injection sous-cutanée de morphine. La cocaïne, en injection intra-vésicale, doit être employée avec une extrême prudence, et Albarran nous apprend que son emploi peut être meurtrier dans certains cas. Cet auteur, en effet, en pratiquant chez un calculeux une injection intra-vésicale de 0,50 centigrammes de médicament actif, a vu le malade succomber entre ses mains, malgré tous les soins qu'il lui prodigua. J'ai employé la morphine et la cocaïne en injections sous-cutanées dans un cas inopérable où la douleur était atroce; j'ai obtenu ainsi des repos de quatre à cinq heures. Les doses employées étaient de 0,01 centigramme de chlorhydrate de cocaïne et 0,01 centigramme de chlorhydrate de morphine injectés à la fois sous la peau. Les suppositoires opiacés, les lavements laudanisés, les bains de siège émollients, amènent aussi quelque soulagement. Mais en cas d'échec, la cystostomie reste la suprême ressource; ce n'est qu'exceptionnellement que les phénomènes douloureux peuvent lui résister; ils cèdent toujours aux moyens précédents employés conjointement à la taille.

c. *Cystite.* — Les lavages de la vessie à l'eau boriquée *chaude* réussissent assez souvent contre la cystite. Ils ont pour effet d'amener une sédation de la douleur et l'éclaircissement des urines. En débarrassant la vessie du pus qu'elle renferme, on diminue tout au moins les chances de voir éclater l'infection urinaire ou l'urétéro-pyélite. Ces lavages, pour être efficaces, doivent être répétés cinq ou six fois par jour; on y procédera de plus avec une grande douceur, sous peine de provoquer ou d'accroître les douleurs de la cystite. Le placement à demeure d'une sonde de Malécot me paraît un bon moyen pour pratiquer des injections fréquentes dans la vessie. Deux ou trois fois par semaine, on peut remplacer pour un de ces lavages l'eau boriquée par le nitrate d'argent à 1/1000 ou le sublimé à 1 pour 2 ou 3 mille. Ces derniers nettoyages sont assez douloureux, mais procurent par la suite d'excellents effets et un bien réel.

Les instillations qui donnent de si bons résultats, dans les cystites non néoplasiques, ne peuvent malheureusement réussir ici, l'agent médicamenteux ne parvenant pas à agir précisément dans les excavations, les fissures, les anfractuosités du néoplasme où s'élaborent surtout les produits septiques.

Indépendamment de ces soins intra-vésicaux, on se servira des moyens recommandés plus haut contre les douleurs. Inutile d'ajouter qu'on prescrira au malade le repos absolu, et à l'intérieur des boissons émollientes et diurétiques à la fois, ou bien des antiseptiques tels que le salicylate de soude, le salol ou le borate de soude.

Par ces divers moyens on réussit parfois à enrayer suffisamment la marche de la cystite pour qu'on puisse conserver une attitude expectante. Mais ici plus qu'en tout autre cas, on se tiendra prêt à pratiquer la cystostomie. Pour peu que la cystite se montre rebelle, on n'hésitera pas à conjurer, par l'ouverture de la vessie, les risques d'une infection urineuse ou d'une pyélite.

D. *Sychnurie* et *polyurie* prononcées. Ces deux symptômes appartiennent ordinairement à la cystite, c'est au traitement de cette dernière qu'on devra avoir recours pour les combattre.

E. *Rétention* ou *incontinence* passagère. On peut leur opposer la sonde de Malécot placée à demeure. Cet excellent instrument allant se fixer au niveau du col, permet d'entourer la verge et la partie correspondante de la sonde avec un pansement antiseptique qui s'oppose à toute infection venue du dehors.

Tous les moyens qui précèdent échouent contre les tumeurs de la région cervicale de la vessie. Indépendamment des symptômes d'irritation du col que détermine la présence du néoplasme, les sondages sont à peu près impossibles à pratiquer. On comprend que le passage d'une sonde ou d'agents médicamenteux à travers la masse néoplasique exaspère encore les phénomènes morbides. Pour cette catégorie de tumeurs, presque toujours malignes, si la cystectomie est reconnue impraticable, seule la cystotomie est indiquée comme traitement palliatif. Il faut la pratiquer de bonne heure, sans aucune temporisation.

En définitive, si nous résumons ce que je viens de dire au sujet des différents moyens que je conseille pour soulager le malade, gagner du temps, et permettre l'expectation, nous voyons qu'ils sont infidèles, pris isolément, qu'ils peuvent toutefois par leur combinaison, suivant les besoins de la clinique, fournir de bons résultats, enfin qu'en cas d'échec, la cystotomie reste certainement le traitement de choix.

Cystostomie. — Ce terme n'a pas ici la signification qu'on lui a donnée dans ces derniers temps à propos du traitement de l'hypertrophie prostatique. J'entends par *cystostomie* l'ouverture permanente de la vessie, par une taille hypogastrique longitudinale aussi large que s'il s'agissait d'extirper la tumeur. On pourra ultérieurement rétrécir par des sutures la longue incision des parois vésicales et abdominales, s'il y a lieu, mais au moment de l'opération il importe d'ouvrir largement la vessie. Il faut en effet ne jamais perdre de vue que dans les cas où le traitement palliatif réclame l'ouverture du réservoir urinaire, celle-ci vise deux points : le repos de l'organe d'abord, et l'écoulement facile des produits morbides qui s'y accumulent

ensuite, que ce soit de l'urine altérée, du pus, des produits septiques, des débris de néoplasme, des caillots ou du sang. Or, pour atteindre ce double but, une large cystotomie est indispensable, autrement — comme je l'ai observé plus d'une fois — l'ouverture insuffisante permet à la vessie de reprendre une partie de ses fonctions, les détritus s'accumulent dans sa cavité et l'on voit quelques jours après le malade uriner à la fois par la plaie et par l'urèthre.

La cystostomie ainsi comprise a encore un autre objet, celui de permettre d'attaquer par des opérations économiques la masse néoplasique, de dégager l'uretère en détruisant la tumeur jusqu'à son orifice pour laisser un libre écoulement à l'urine rénale, de niveler le plus possible les anfractuosités en abrasant les parties saillantes du néoplasme, de cautériser les points qui saignent, bref de supprimer, autant que faire se peut, les causes d'infection et d'hémorrhagie. Avec une large ouverture, il est encore facile de porter des agents antiseptiques et de faire des lavages soignés dans une vessie infectée.

Pour toutes ces raisons, je condamne absolument tous les procédés autres que la taille haute, longitudinale ou transversale, tels que le drainage hypogastrique, la taille périnéale, la taille uréthro-périnéale, la boutonnière hypogastrique et même la taille vaginale, laquelle, il est vrai, ouvre une large voie, mais à travers un canal généralement infecté et ne permettant que médiocrement d'inspecter la surface interne de la vessie. Quant à la cystostomie telle qu'on la pratique pour l'hypertrophie de la prostate, elle ne saurait convenir que bien rarement pour les tumeurs vésicales.

La taille haute permanente une fois pratiquée, on pourra, s'il y a lieu, renouveler à des intervalles éloignés des opérations économiques sur le néoplasme, à travers l'ouverture vésicale maintenue béante.

Bien entendu, le traitement général devra marcher de pair avec le traitement local. Une alimentation azotée, l'emploi des médicaments toniques, de l'arsenic qui a la réputation de s'opposer à la marche rapide des néoplasies, sont tout d'abord indiqués. Plus tard, on pourra tenter les injections de sérum

de chien ou d'autres liquides organiques, ou même la transfusion.

Le traitement palliatif ainsi compris peut rendre de grands services aux malades, et dans certains cas, a procuré des survies de deux ou trois ans.

FIN

ANNEXES

QUESTIONNAIRE & RÉPONSES

J'ai adressé le questionnaire suivant à la plupart des chirurgiens en vue s'occupant spécialement des voies urinaires. Parmi les réponses qu'ils ont bien voulu me faire, je crois intéressant de reproduire celles qui répondent d'une façon catégorique à mes questions. Que ces maîtres éminents veuillent bien agréer ici mes sincères remerciements. Mon ouvrage terminé, M. le professeur Guyon a eu l'amabilité de m'initier à différents détails encore inédits de sa pratique. J'ai fidèlement rapporté dans ce livre les précieuses indications de mon maître, complétant ainsi l'enseignement que j'ai reçu de lui. Le chef de notre École de Necker voudra bien permettre à son élève dévoué de lui renouveler ici l'expression de son affectueuse reconnaissance.

QUESTIONS

1. Croyez-vous à l'origine parasitaire du carcinome de la vessie, et si oui, comment en expliquez-vous l'étiologie?
2. Dans quelle proportion relative se tiennent les tumeurs bénignes et malignes de la vessie?
3. Quel cours suivent les tumeurs bénignes et malignes pendant toute leur durée?
4. Croyez-vous à la transformation des tumeurs bénignes en malignes?
5. Quelle est la meilleure opération pour l'ouverture de la vessie, et pour attaquer les néoplasmes?
6. Dans quels cas faites-vous de préférence la résection entière ou partielle de la vessie? De l'extérieur vers l'intérieur, ou de l'intérieur vers l'extérieur, d'après Guyon?
7. Quels résultats vous ont donnés vos opérations?
8. Quel est, à votre avis, le meilleur cystoscope?

RÉPONSES DE M. LE PROFESSEUR DITTEL

DE VIENNE (AUTRICHE)

1° L'origine parasitaire du carcinome de la vessie, ainsi que de tous les carcinomes, n'est point démontrée.

2° D'après mon expérience, le nombre des tumeurs malignes dépasse de beaucoup celui des bénignes. Mais à mesure que la cystoscopie se répandra plus généralement et sera rendue accessible à un plus grand nombre de médecins, on arrivera plus rapidement au diagnostic, non seulement dans les cas qui,

dès le début, sont malins, mais aussi dans ceux qui de bénins ne se sont pas encore transformés en malins.

3° L'issue des tumeurs malignes est toujours fatale. Elles sont mortelles par les pertes de sang, la cystopyélitis, l'urosepsie, l'envahissement des organes voisins, (prostate, intestin, etc.), la formation de métastases.

Dans les tumeurs bénignes, la guérison spontanée par leur détachement et leur expulsion par la miction est possible, mais certainement rare.

Même les tumeurs bénignes conduisent, dans la plupart des cas, à la mort par anémie, quoique beaucoup plus lentement que les malignes. Dans les deux espèces, le point important est l'emplacement de la tumeur. Des tumeurs placées près de l'orifice uréthral ou de l'orifice des uretères amènent de bonne heure des perturbations dans la miction, c'est-à-dire la formation d'hydronéphroses.

4° Des tumeurs bénignes peuvent se transformer en malignes, c'est là pour moi un fait certain, d'après mes recherches microscopiques.

5° A mon avis, la meilleure méthode pour l'ouverture de la vessie et pour l'extirpation des tumeurs est la *sectio alta*. Je l'exécute de la façon dont elle est décrite dans l'opuscule ci-joint.

6° Je ne pratique que la résection partielle de la vessie. Je n'ai jamais fait une extirpation de la vessie et n'en ferai probablement jamais, car je crois que l'état du malade après cette opération, avec les uretères suturés sur le rectum, le vagin ou la paroi abdominale, serait à peine plus supportable qu'auparavant.

7° Je n'ai perdu aucun cas à la suite de l'opération. Les tumeurs bénignes ont toutes été guéries et sont restées jusqu'ici sans récidives *locales*. J'ai cependant eu en main un cas dans lequel le néoplasme bénin a récidivé en d'autres régions.

8° Jusqu'ici je me suis toujours servi du cystoscope de *Leiter*. Mais le dernier modèle du cystoscope de *Nitze* a cet avantage d'être muni d'un coude très court. On peut très bien le tourner

dans la vessie avec le bec en bas, vers le fond, et de cette façon on est à même de pouvoir se passer du cystoscope ayant une fenêtre du côté convexe. De plus, dans le cystoscope de *Nitze*, le champ visuel est plus étendu que dans celui de *Leiter*.

Profes. DITTEL.

Vienne, 22 février 1894.

RÉPONSES DE M. LE PROFESSEUR Dr JOS. ENGLISCH

A VIENNE (Autriche).

1° Selon mon opinion, la nature parasitaire des néoplasmes n'est pas justifiée par les observations connues et me paraît invraisemblable.

2° Mes chiffres ne sont point considérables, mais, d'après mes observations, les néoplasmes malins sont plus fréquents que les bénins. — Je dispose d'au moins 4 000 examens anatomiques de vessie et je n'ai trouvé, en proportion, que peu de néoplasmes bénins, mais par contre beaucoup de malins.

3° Le cours des néoplasmes bénins est décidément plus lent.

4° D'après d'autres observations, la transformation des néoplasmes bénins en malins n'est pas à rejeter; seulement cette transformation paraît soumise à de nouvelles formations de tumeurs.

5° La meilleure opération est la section haute de la vessie; c'est la seule que j'emploie.

6° La résection totale de la vessie me paraît absolument contre-indiquée, parce qu'une invasion totale s'accompagne toujours de métastases dans les glandes. — La résection partielle est seulement indiquée quand le néoplasme n'a pas encore dépassé la couche musculaire de la vessie. — Le diagnostic de l'extension doit être posé avant l'ouverture de la vessie. — Si des infiltrations se montrent au voisinage de la

vessie, on ne peut jamais décider d'avance si c'est seulement de la sclérose inflammatoire ou du néoplasme.

7° Les résultats opératoires sont favorables pour les néoplasmes bénins, défavorables pour les malins.

8° Je me sers de cystoscope de Nitze-Leiter.

Prof. Dr Englisch.

Vienne, avril 1894.

RÉPONSES DE M. LE Dr H. KÜMMEL

MÉDECIN CHIRURGIEN EN CHEF DE L'HÔPITAL SAINTE-MARIE A HAMBOURG.

1° Comme je crois à l'étiologie parasitaire du cancer, je tiens de même le Carcinome de la vessie pour parasitaire ; il se localise au point faible créé par n'importe quelle cause (pierre, catarrhe, ulcère, gonorrhée, etc).

2° Les tumeurs malignes dépassent de beaucoup les bénignes ; d'après mes observations il y a six malignes sur cinq bénignes.

3° La guérison spontanée d'une tumeur de la vessie n'est pas admissible. Les tumeurs malignes non opérées conduisent à une mort certaine, tandis que, diagnostiquées à temps et opérées, elles donnent un bon prognostic. Les tumeurs malignes ont plus souvent qu'on ne le pense un pédicule ou sont attachées de façon à pouvoir encore être enlevées radicalement. Les tumeurs bénignes peuvent exister longtemps sans symptômes spéciaux ; mais les hémorrhagies sont plus fréquentes et le danger de l'extension et de la transformation est grand. L'opération est toujours à recommander.

4° La transformation des tumeurs bénignes en malignes ne me paraît pas douteuse ; nous-mêmes l'avons constatée dans trois cas bien observés.

5° Je suis d'avis que la meilleure opération, dans tous les cas, est la *Sectio alta* (position haute du bassin), l'excision de la tumeur avec la base de la muqueuse ou des tissus plus profonds.

6° Je fais la résection partielle de la vessie dans les cas où le carcinome est avancé, de façon à pouvoir encore, après son enlèvement, former une vessie; sinon, en cas de grande extension, l'extirpation totale du dehors au dedans.

7° Sur 13 opérations de tumeurs de la vessie, il y avait :

7 bénignes, toutes guéries;

6 malignes, dont une extirpation de la vessie, suivie de mort.

Sur les cinq carcinomes restants, deux vivent encore, deux furent guéris et moururent plus tard de carcinomes d'autres organes (reins); un mourut au bout de huit semaines.

8° Je tiens le cystoscope de Nitze pour le meilleur; je l'ai cependant fait modifier de façon à pouvoir toujours y introduire rapidement une lampe.

Dr H. Kümmel.

Hambourg, 12 mars 1894.

RÉPONSES DE M. LE PROFESSEUR Dr FRISCH

de Vienne (Autriche).

1° Je ne crois pas à l'origine parasitaire du carcinome de la vessie.

2° *Je crois que les tumeurs bénignes de la vessie sont plus fréquentes que les malignes.*

3° Des tumeurs bénignes peuvent exister pendant des années avec de forts saignements, mais conduisent finalement à la mort par épuisement ou pyélonéphrite; les tumeurs malignes amènent souvent, même après une courte durée, la fin par

cachexie. Mais des carcinomes de la vessie peuvent aussi exister pendant des années, avec un accroissement très lent.

4° Je n'ai pas observé directement par moi-même, la transformation de tumeurs bénignes en malignes, mais je crois qu'une telle métamorphose peut se produire.

5° Jusqu'ici, dans tous les cas de tumeurs de la vessie, je n'ai pas été obligé de faire une autre opération que celle typique de la *sectio hypogastrica*.

6° Je crois que la résection partielle ou totale de la vessie est directement indiquée pour tous les carcinomes.

7° Résultats d'opérations : Je n'ai perdu aucun cas à la suite immédiate de l'opération. Les détails relatifs sont contenus dans un rapport que j'ai fait il y a quelque temps et dont je vous enverrai sous peu un exemplaire imprimé.

8° Je crois que le cytoscope de Nitze, fabriqué par Leiter, de Vienne, est le meilleur instrument. Les instruments de Berlin, fabriqués par Hartwig, possèdent bien un excellent appareil optique, mais, quant à la précision de leur exécution technique, ils restent bien en arrière de ceux de Leiter.

Prof. Dr Frisch.

Vienne, 22 mars 1894.

RÉPONSES DE M. LE Dr HANČ

DE VIENNE

1° Non !

2° La réponse à cette question n'est possible qu'à la suite d'une très grande expérience. Je crois qu'à peu près la moitié des néoplasmes de la vessie sont malins.

3° Le développement se produit naturellement selon la nature, le siège et l'extension de chaque tumeur. Les carci-

nomes sont pour la plupart douloureux, récidivent et amènent le marasme, etc.

4° Oui; mais cette transformation est, en général, rare.

5° L'épicystotomie (*Sectio alta*) suivie de l'extirpation du néoplasme, y compris la muqueuse à l'endroit de l'insertion; la plaie de la muqueuse est de préférence cautérisée (au *Pacquelin*), rarement suturée.

6° La résection entière ou partielle de la vessie n'est indiquée que dans des cas où l'extirpation totale du néoplasme est impossible, par exemple : avec paroi de la vessie carcinomateuse dans toute son épaisseur, et alors de l'intérieur vers l'extérieur, chez des femmes, quand la paroi postérieure de la vessie est malade, éventuellement par la taille vésico-vaginale.

7° Avec des carcinomes : mauvais; autrement favorables.

8° Celui de Nitze-Leiter.

Vienne, le 27/2 1894.

RÉPONSES DE M. LE PROF. Dr F. M. OBERLAENDER

De Dresde.

1° Pour le moment je ne crois pas encore à l'étiologie parasitaire du carcinome de la vessie. Je crois son origine identique à celle de tout autre carcinome.

2° Je crois qu'au moins les deux tiers, jusqu'aux trois quarts, de toutes les tumeurs de la vessie sont malignes et à peu près de la façon suivante : le plus grand pourcentage appartient aux carcinomes dès le début, à peu près la moitié de toutes les tumeurs de la vessie en général; — le troisième quart répond aux sarcomes et aux papillomes, ces derniers pouvant devenir carcinomateux avec le temps.

3° Le cours des tumeurs malignes est le suivant : le *carcinome prononcé* dure en moyenne de trois à dix ans au plus, en comptant à partir des premiers symptômes. Il faut ici faire une distinction entre le temps à partir de l'établissement du diagnostic et le temps déjà écoulé depuis l'apparition des symptômes, d'abord peu importants, de la maladie. Les saignements à la suite de carcinomes sont assez rares dans le début; il faut aussi faire une distinction entre des carcinomes suivant leur croissance lente ou rapide. Dans beaucoup de cas, des métastases dans d'autres organes se produisent seulement après une longue existence du carcinome; en premier lieu, ce sont les uretères, les bassinets, les reins qui sont attaqués par la propagation des tumeurs. J'ai souvent vu des métastases dans le foie et l'estomac, ainsi que dans l'œsophage.

Le *sarcome* est très rare (trois observations personnelles). Les tumeurs de ce genre existent quelquefois longtemps sans s'accroître et, pendant longtemps, n'occasionnent souvent point d'hémorrhagies. Quelquefois ils commencent soudainement à croître d'une façon rapide, produisent des métastases dans d'autres organes, et amènent ainsi rapidement la mort. Par conséquent, la durée en est indéterminée. Dans un cas la durée de la maladie à partir du premier saignement jusqu'à la mort fut à peine d'une année; dans un second cas, environ de deux ans et demi, et un troisième est maintenant depuis trois à quatre ans soumis à mon observation.

Le *papillome* existe pendant longtemps sans nuire autrement que par les pertes de sang.

4° Il n'est pas douteux que les *papillomes* peuvent devenir carcinomateux; en tout cas, ils ne sauraient devenir des sarcomes. Je m'avance même jusqu'à prétendre, en me basant sur mes observations sûres et continuées pendant des années, que *tout* papillome avec le temps devient peu à peu carcinomateux; même des cas opérés comme papillome récidivent souvent sous forme de carcinome.

5° Je crois que la meilleure méthode de taille chez l'homme est la *Sectio alta,* avec la position selon Trendelenburg.

6° La résection entière ou partielle de la vessie n'a été faite ici que sur des femmes.

7° Les résultats n'en ont pas été très encourageants.

8° Nous n'employons en Allemagne que les cystoscopes de *Nitze* (HARTWIG à Berlin) et de *Leiter* (Vienne). Les instruments de Berlin sont très bien construits, mais n'ont pas une forme élégante, sont lourds et peu maniables; ils ont l'avantage de posséder les meilleurs appareils optiques. — Ceux de Vienne sont élégants, légers, faciles à manier et bien faits pour être introduits dans la vessie, mais leurs appareils optiques sont souvent moins bons que ceux de Berlin, ce qui peut aisément se constater. — Je ne connais point les imitations françaises des cystoscopes, mais j'ai lu dans les Annales de M. Delafosse qu'elles ne sont pas d'un aussi bon emploi.

Dr OBERLAENDER.

Dresde, 20 février 1894.

BIBLIOGRAPHIE GÉNÉRALE

ABE. *Blasengesetze.*

ADAMKIEWICZ. *Bull. ac. Imp.* Vienne, 1890, p. 640.

AHLFELD. *Secundary sarcoma.* — *Arch. für Gyn,* 1879, Bd. XVI.

ALBARRAN. *Cathétérisme permanent des uretères.* — *Ann. des mal. des org. gén.-urin.,* 1891, p. 744.

— *Sur la réunion complète par première intention après la taille hypogastrique dans les tumeurs de la vessie.* — *Ann. des mal. des org. gén.-urin.,* 1891.

— *Les tumeurs de la vessie.* Paris, 1892.

— *Indication et manuel opératoire de la taille hypogastrique.* — *Ann. des mal. des org. gén.-urin.,* 1893, p. 81.

— *Note sur un cas de symphyséotomie chez l'homme.* — *Ann. des mal. des org. gén.-urin.,* 1893, p. 218.

ALBERT. *Erlaüterungen zu den atlass. der path. Anat.* Bonn, 1845-57, p. 57.

ALBERTONI. *Urine flante.* — *Ann. des mal. des org. gén.-urin.,* 1892.

ALEXANDER (W.). *A case of disease of bladder.* — *Brit. med. Journ.* 1879, v. II, et *Villous, Lancet,* 17 août 1878.

ALLEE. *Philadelphia med. Times.* 8th April, 1882.

AMUSSAT. *Cancer de la vessie,* 1829, p. 620. — *Arch. gén. de méd.,* 1830, t. XXII, p. 255.

ANDERSON. *Brit. med. Journ.* January 22d 1870. — *Medical Press,* 1889.

ANDRAL. *Précis d'anat. path.,* t. II, p. 648.

ANDRÉ. *Dissertation sur les maladies de l'urèthre.* Paris, 1751 et 1756.

ANTAL (V.). *Centralblatt für Ch.* 1885, n° 36.

ANTAL. *Spec. chir. path. und Ther. der Harnroher.-blase.* Stuttgart, 1888.

ARAN. *Leçons cliniques sur les maladies de l'utérus.* 1858-60, p. 945.

ARNOLD. *Scirrhus der Blase.* — *Schmidt's Jahr.* 1861 Bd. 109, p. 328.

ASHURST. *Phil. med. Times,* 1872, t. II, p. 366.

ASTLEY COOPER. *Œuvres chirurgicales* (trad. CHASSAIGNAC et RICHELOT). — *Med. chir. review,* 1825, t. II, p. 255.

AUDRY. *Adénome inopérable de la vessie.* — *Ann. des mal. des org. gén.-urin.,* 1893, p. 932.

AURELIANUS CŒLIUS. *Chroni,* libr. V, cap. IV.

AVEZOU. *Bull. Soc. anat.,* 1878, p. 109.

BAILLIE. *Polypus : morbid anatomy,* 1797.

BAILLY. *Nouv. Dro de méd. et chir.,* t. IV, p. 627.

BAKER. *Cont. on statistiks of cancer.* — *London, med. ch. trans.,* 1862, t. 27, p. 389.

BALLERAY. *Journ. of med. sc.,* p. 464.

BARADUC. *Des varices médicales en rapport avec les hémorrhoïdes,* 1877.

BARBIÉ DU BOCAGE. *Bull. Soc. anat.,* 1828, p. 172.

BARDENHEUER. *Arch. f. path. anat.,* 1888, p. 468.

BARDINET. *Bull. Soc. anat.,* 1839.

BARETTE. *Rev. med.-pharm.* 1888.

GILBERT BARLING. *British. med. Journ.* 1888.

BARLOW. *Fungus. Guy's hospital. rep.* 1845, vol. VII.

BARRY. *Essais d'Édimb.,* t. I.

BARTHOLIN. *Historiarum anatomicorum rarium centuriæ.* 1659, cent. II.

BARTON. *Dublin J. of. med. sc.,* 11 juillet 1887.

BASILIUS BASOW. *De lithiasi vesicæ.* Mosquæ. 1841, p. 94.

BASTIAN. *Scirrhus.* — *Trans. path. soc. London,* 1867, vol. XVIII.

BAUM. *Suture des fistules vésico-utérines par voie vésicale.* — *Ann. des mal. des org. gén.-urin.,* 1891, p. 266.

BAYLE. *Traité des mal. cancéreuses,* t. II, p. 398.

BAYLE et CAYOL. *Dre des sc. médicales*, art. *Cancer*, t. III.
BAZY. *Ann. des mal. des org. gén.-urin.*, Septembre-octobre 1883.
— *Diagnostic des lésions du rein dans les affections des voies urinaires.* — Th. de Paris, 1880.
— *Étude sur quelques cas de corps étrangers de la vessie.* — *Ann. des mal. des org. gén.-urin.*, 1891, p. 1.
— *Du tamponnement de la vessie et des pinces à demeure après la taille.* — *Ann. des mal. des org. gén.-urin.*, 1893, p. 182.
— *Du traitement des tumeurs de la vessie.* — *Ann. des mal. des org. gén.-urin.*, 1893, p. 224.
— *Serre-nœud galvanique pour papillomes vésicaux.* — *Ann. des mal. des org. gén.-urin.*, 1893, p. 546.
BÉDOR. *Gaz. des hôp.*, 1833, t. VII, p. 475.
BÉGIN et JOURDAN. *Dre des sc. méd.*, art. *Lithotomie.*
BEITH. *Cancer.* — *Trans. path. soc. London*, 1851.
BELFIED. *Des myomes de la vessie.* — *Weiner med. Woch*, 1881, n° 12.
BELL. *Cours complet de chirurgie* (trad. BOCQUILLON, IV, t. II, p. 7).
BELMAS. *Traité de la cystostomie s.-pubienne*, 1827
BENCKISER. *Fistules vésico-utérines.* — *Ann. des mal. des org. gén.-urin.*, 1891, p. 598.
BENNET. *On cancerous and cancroïd growths.* Edimburgh, 1869, p. 16.
BENTLEY. *Carcinoma.* — *Trans. path. soc. London*, 1847, vol. III.
BERGEON. *Bull. Soc. anat.*, 1831, p. 127.
BERKELEY-HILL. *University coll. hosp. rep.*, 1880. — *Med. ch. trans.* LX, 1885.
BERNADET, *Bull. Soc. anat.* Avril 1862.
BIAGI. *Ann. universali di med.* Milano, Agosto 1874.
BIETT. *Bull. Soc. anat.*, 1831, p. 127.
BILHARZ. *Zeitschrift für Wissench. Zool.*, 1851, p. 342.
BILLROTH. *Arch. für. kl. ch.*, 1875, t. XVIII, p. 411.
— *Éléments de path. ch. gén.* Éd. française, 1868, p. 789.
BINGHAM. *Diseases of bladder*, 1882.

BINGHEN (RUD.). *De carnositate vesicæ*. Altorsü, 1759.
BIRKETT. *Med. ch. trans.*, 1878, p. 316.
— *London med. ch. trans.*, 1858, t. XXIII, p. 311.
— *Polyp. med. ch. trans.*, 1868, V, 41.
BIRSCH-HIRCHFELD. *Lehrbuch des path. Anatomie*. Leipzig, 1877, p. 1069.
BISHOP. *Gross-surgery*. Philadelphia, 1872.
BISSELL (Ém.). *American Journ. of med. sc.*, 1844, t. XVII, p. 122.
BLANCARD. *Anatomia practica rationalis*. Amst. 1688.
BODE. *Arch. für Gyn.* Bd. XXIV, Helft I.
BOË (FR. SYL. DE). *Opera med.* Amsterdam, 1679, cap. LVI, p. 331.
BOISSEAU DU ROCHER. *Ann. des mal. des org. gén.-urin.*, 1890, p. 91.
BONET. *Sepulchretum anat.* Genève, 1679, p. 1189-263-1268-1294.
BONTECOU. *Revue des sc. med.*, juillet 1884.
BOUCHER. *Soc. anat.* 1840.
BOUDIN. *Des accidents urémiques dans le cancer de l'utérus*. Th. de Paris, 1876, p. 7.
BOUILLY. *Taille. — N. Dro de méd. et ch. pratiques.*
BOULEY. *De la taille hypogastrique*. Th. de Paris, 1883.
BOYER. *Traité des mal. ch.*, t. IX, p. 72.
BRACHET. *Revue médicale*, 1831, t. IV, p. 105.
BRADLEY. *Brit. med. Journ.* 1873, p. 475.
BRAINWELL. *London med. Times and gaz.*, Dec. 22d 1877.
BRAMANN. *Taille hypogastrique et résection pubienne. — Ann. des mal. des org. gén.-urin.*, 1891, p. 357.
BRAXTON-HICKS. *The Lancet*, 1868, t. I, p. 686.
BRENEKE. *Deutsche arch. fur Klin. med.*, t. XV, p. 538.
BRENNECKE (H.). *Spontane Autossung eines fibromyxoms der Harnblase. — Cent. für. Gyn.*, 1879, III.
BRESCHET. *Dro des sc. méd., Fungus*, 1816, vol. XVI. — *Cancer*, 1822, vol. IV, p. 188.
BRIQUET. *Journ. des sc. méd. de Lille*. 1890, vol. I, p. 461.
BROCA. *Tr. des tumeurs*, t. II. — *Sur la pilimiction et le trichiasis des voies urinaires. — G. des hôp.*, 1868, no 81.
— *Observation de taille hypogastrique suivie de mort. — Ann. des mal. des org. gén.-urin.*, 1892, p. 397.

BRODEUR. *Épithélioma de la vessie.* — Soc. anat., 4 mai 1883.
BRODIE. *Diseases of urinary organs.* London, 1832 (trad. PATRON, 1845, p. 149).
BROSSARD et PENNEL. *Cancer.* — Soc. anat., 25 février 1882.
BROUSSIN. *Étude sur la taille hypogastrique.* Th. de Paris, 1882.
BROWN. *London med. Times and gaz.*, Dec. 22d 1877. — *Ed. med. Journ.* May 1863.
BRYANT, HICKS. *Villous.* — *Trans. path. soc. London.* 1860, vol. X.
BRYANT. *Med. Times and gaz.*, 1874, t. II, p. 422. — *Trans. path. soc.*, 1865, p. 140.
— *Villous. Bryant's surgery*, 1875. — *Growth. British med. Journ.* May 31st 1879.
BULLEY. *Thérapeutique*, 1877, t, XCII, p. 301.
BURCKHARDT. *Endocopishe Therapie der Krankheiten der Harnröhre und Blase.* Tubingen, 1889.
— *Atlas de cystoscopie.* — *Ann. des mal. des org. gén.-urin.*, 1893, p. 640.
BUTLIN. *Path. soc. London trans.*, 1876-77, t. XXVIII, p. 165.

CABOT. *Réflexions sur la chirurgie de l'uretère.* — *Ann. des mal. des org. gén.-urin.*, 1892, p. 151.
— *Cas de tumeurs de la vessie.* — *Ann. des mal. des org. gén.-urin.*, 1893.
— *De la cystoscopie.* — *Ann. des mal. des org. gén.-urin.*, 1893.
CAHEN. *Virchow's arch.*, 1888, p. 468.
CAGLIARI. *Cancero della vesica diagnosticato coll'microscopio.* — *Imparziale*, Firenze, 1872, p. 508.
CALMELS. *Du cancer de l'utérus dans ses rapports avec la grossesse.* Th. de Paris, 1874.
CAMERER. *Ein Beiträge zür diagnostik der Blasen Krebs.* — *Schmidt's Jahr.*, 1837, Bd, XVI, p. 313.
CANNET. *Cachexie cancéreuse.* — *Bull. Soc. anat.* 1851, p. 404.
CAMPENON. *Bull. Soc. anat.*, 1872, p. 236.
CARPENTIER-MERICOURT. *Soc. anat.*, 1874, p. 156.
CARTER. *Lancet*, 1881, vol. I, p. 1043.
CASAUBON. *Fungus.* — *Bull. Soc. anat.*, 1867, p. 144.

CAUMOND. *Bull. Soc. anat.*, 1850, p. 345, — 1851, p. 23.
CECCARELLI. *Reforma medica*, 1886.
CHAMBARD. *Carcinome primitif de la vessie.* — *Bull. Soc. anat.*, Nov. 1870.
CHAUVEL. *Dict. encyclopédique des sc. méd.*, art. *Cystotomie.*
CHAUVET. *Dangers des médicaments actifs dans les cas de lésions rénales.* Th. de Paris, 1877.
CHARCOT et DAVAINE. *Mém. de la Soc. de biologie*, 1857, t. IV, p. 103.
CHARRIN. *Sur la bactérie urinaire.* — *Ann. des mal. des org. gén.-urin.*, 1893, p. 67.
CHELCHOWSKI. *Un cas de cancer primitif de la vessie.* — *Gaz. Lekarsk*, 1885, n° 28.
CHERUY. *An. med. Woch.*, 1881, p. 404.
CHOPART. *Traité des maladies des voies urinaires*, 1 vol., 1791, p. 170 et suiv. et (éd. PASCAL), 1821, t. I, p. 406, — t. II, p. 45 et 79.
CHOUPPE. *Tumeur secondaire.* — *Bull. Soc. anat.*, 1872, p. 339.
CIMISELLI. *Sopra il cabinetto anatomo-pathologico.* — *Ann. univ. di med.* Milano, 1869, t. 210, p. 63.
CIVIALE. *Tr. sur les mal. des org. gén.-urin.*, t. III, Paris, 1842. *Gaz. médicale*, 1843.
CLADO. *Fenêtre pubio-hypogastrique.* — *Union Méd.*, 1894.
— *Résection de la vessie.* — *Arch. de méd.*, 1894.
— *Bactérie de la diarrh. verte.* — *Soc. de Biol.*, 1884.
— *Bactérie sept. de la vessie.* — Th. inaugur. Paris, 1887.
— *Ann. des org. gén.-urin.*, 1886, 1887, 1891, 1894.
— *Bulletin Médical*, 1887.
— *Société Anatomique*, 1887, 1888.
CLARKE. *Cancer.* — *Times and gaz.* August 18th 1860.
CLUTTON. *Trans. of path. soc. of London.* March. 1883.
COCK BY WILKES. *Villous.* — *London Times and gaz.* May 9th 1857.
COLOT. *Tr. de l'opération de la taille*, 1727, p. 117.
CONSINI. *Cancer.* — *Ann. med.-chir. del Metaxa*, 1843, vol. IX.
O'CONNOR. *Cancer.* — *Trans. path. soc. of London*, 1862, vol. XIII.
COOPER. *Polypi.* — *Med.-chir. trans.*, 1868, vol. XLI.
CORNIL et RANVIER. *Histologie pathologique*, 1884.
COUILLARD. *Obs. chirurgicales.* Strasbourg, 1792, p. 12.

COUILLARD. *Obs. intra-chirurg.* — Lyon, 1639.

COULSON. *Med. Times and gaz.*, 1858, t. I, p. 643. — *Lancet*, 1854, t. I, p. 156. — *Cancer.* — *Lancet*, August 25th 1860.

— *Diseases of bladder*, 1881. — *Med. Times and gaz.*, 1858, t. I, p. 643.

COURTIN. *Cystotomie sus-pubienne chez un enfant.* — *Ann. des mal. des org. gén.-urin.*, 1893, p. 75.

CRAVEN. *Adenome.* — *The Lancet*, 1890.

CROSSE. *Polyp. formation*, etc... *urinari calculi*, 1835.

CROUS Y CASELLAS. *Revista de sciencias medicas.* Barcelona, 1878, p. 445.

CRUVEILHIER. *Anat. path. du corps humain.* liv. 25, p. 3.

— *Gaz. des hôpitaux*, 1844, p. 221. — *Bull. Soc. anat.*, 1850, p. 36.

— *Traité d'anat. path. gén.*, 1864, t. III et V; p. 188.

DANCE. *Obs. chir. sur les maladies de l'utérus.* — *Arch. gén. de méd.*, 1829, t. XXI, p. 205.

DARAN. *Obs. chir. sur les maladies de l'urèthre.* Avignon, 1745.

DARIEN. *Soc. biol.*, 23 mars 1889.

DASTRE. Th. de Paris, 1876.

DAVIES-COLLEY. *Brit. med. Journ.*, 18 décembre 1880. — *Lancet*, April 30th 1881.

DELBET. *Quelques recherches anatomiques et expérimentales sur la vessie et l'urèthre.* — *Ann. des mal. des org. gén.-urin.*, 1892, p. 168.

DELEFOSSE. *Tr. des maladies des org. gén.-urin. par le Dr Furbinger.* — *Ann. des mal. des org. gén.-urin.*, 1892, p. 521.

DELPECH. *Dre des sc. médicales*, 1872, vol. III, p. 664.

DEMONS. *Acad. de médecine.* 25 mai 1886.

DESNOS. *Du tamponnement de la vessie après la taille hypogastrique.* — *Ann. des mal. des org. gén.-urin.*, 1893, p. 20.

— *Taille hypogastrique transversale.* — *Ann. des mal. des org. gén.-urin.*, 1891, p. 597.

DESPRÈS (A.). *Diagnostic des tumeurs.* Th. d'agrégation, Paris, 1868, p. 314.

DESAULT. *Journ. de chir.*, t. II, p. 367.
DETHARDING et KNANDT. *Thèses de Haller*, réimpr. t. VII, p. 775.
DEVERNOIX. *Du cancer de l'utérus dans ses complications du côté des reins*. Th. de Paris, 1874, p. 26.
DICKENSON. *Cancer. Trans. path. soc. London*, 1869, vol. XX.
DIETZ. *Étude clinique et expérimentale sur la suture de la vessie après la taille hypogastrique*.
DITTEL. *Des tumeurs vésicales. — Ann. des mal. des org. gén.-urin.*, 1892, p. 642.
DITTEL. *Berichtigung in Angelegenheit des nitze. — Wiener. med. Woch.*, 1879, n° 46, et 1885, n°s 20, 22 et 24.
DITTRICH. *Srater med. Woch.*, 27 novembre 1889.
DOGIEL. *Arch. für Anat.*, 1889, Bd. XXXV.
DOLBEAU. *Bull. Soc. anat.*, 1876, p. III.
DOUGLASS: *Tumor. — London med. gaz.*, Febr. 1842.
DRAPIER. *Rev. des sc. méd. de Lille*, 1889.
DRELINCOURT. *La légende de Gascon*, 1674.
DRUCKER. *Fistule vagino-uréthrale. — Ann. des mal. des org. gén.-urin.*, 1893.
DUCHAMP. *Encéphaloïde. Lyon médical*, 1876, t. XXI, p. 655.
DUCHASTELET. *De la cystorrhaphie hypogastrique.— Rev. de chir.* 1883, n° 2.
DUCHEMIN. *Contrib. à l'étude des transformations des angiomes*, Paris, 1880, p. 37.
DUCLOS. *Note sur les varices du col de la vessie chez l'homme. — Bull. gén. de Thérap.*, 1864, p. 944.
DUNCAN-MATHEWS. *Trans. of Edimb. obstetrical soc.*, t. IV, p. 136.
DUPIN. *Essai sur les végétations hémorrhoïdales de l'urèthre chez la femme*. Th. de Paris, 1873.
DUPLAY. *Gaz. méd. de Paris*, 1849, p. 355.
DUPRÉ. *Les infections biliaires*. Th. de Paris, 1891.
DUPUYTREN. *Lancette française*, 1828, t. I, p. 3.
DURET. *Arch. de phys. norm. et path.*, 1873, p. 319.
— *Résection accidentelle d'une petite partie de la vessie dans la cure radicale. — Ann. des mal. des org. gén.-urin.*, 1893, p. 228.
DUTIL. *Du cancer primitif du rein*. Th. de Paris, 1874.
DUZAN. *Du cancer chez les enfants*. Th. de Paris, 1876.

EBENAU. *Deutsch. med. Woch.*, 1885, p. 465.
EDIS. *The Lancet*, 1875, t. II, p. 909.
ELLIS. *Cancer.— Boston med. and. surg. Journ.* January 22d 1857.
ENGLISH. *Ueber cysten an der hintern blasenvard. Stricker's Jahr.*, 1874, p. 127.
— *Real Encyclopedie*, 1885, vol. III, p. 11.
EWING-MEARY. *Carcinome de la vessie. — Med. News*, 19 juillet, p. 80.

FAGY. *Epithelioma. Two Cases.— Trans. path. soc. London*, 1877, vol. XXVIII.
FAYE. *Fibro-myome. — Schmidt's Jahr.*, 1871, Bd. 53.
FENWICK. *Brit. med. Journ.*, 1888. — *The Lancet*, 1889.
— *Electrical illumination of the bladder*. London, 1889.
FÉRÉ. *Du cancer de la vessie*. Th. de Paris, 1881.
— *Bull. Soc. anat.*, 1875, p. 595.
— *Museum of royal college of surgeons of England*, n° 2000.
FEREDAY. *The Lancet*, 1843, 44, t. I, p. 248.
FERRALL. *Dublin Journ. of med. and. chir. sc.*, 1840, t. XVI, p. 333.
FERRIER. *Tumeur de la vessie. — Journ. de méd. de Bordeaux*, décembre 1884.
FERRY ALFONSO. *De carunculâ sive collo quæ cervici vesicæ nascuntur*, 1540.
FIFIELD. *The Boston med. Journ. and. surg.*, 1874, t. XC, p. 173.
FISCHER. *Arch. für Klin. chir.*, 1881, fasc. 3.
FLEMING. *The Dublin quaterly Journ. of med. sc.*, 1864, t. XXXVII, p. 459.
FOCK. *Dublin. Journ. of med. sc.*, 1876, p. 341.
FOOT (A.-W.). *The Dublin. Journ. of med.*, octobre 1876.
FOLLIN. *Traité élémentaire de path. externe*, t. I, p. 314.
FÖRSTER. *Lehrbuch des pathologischen anat. Jéna*, 1873, p. 480.
FOURNIER. *De l'urémie*. Th. d'ag., 1863.
FRANCE. *Musée de Guy's hospit.*, n° 2104.
FREUND. *Cancer. Virchow's arch.*, 1875, Bd. 64.

GALIEN. *De locis passis, libro primo.*
GAILLARD. *Papillome de la vessie. Bull. Soc. anat.*, 1876, p. 371.
GALIGNANI. *Villous cancer*, 1872, *Luglio.* — *Ann. univ.*, p. 127.
GANT. *The science and pratic of surgery.* London, 1876, p. 74.
GARCIN. *Cont. clinique à l'étude de la cystotomie sus-pubienne.* Th. de Strasbourg, 1884.
GARROD. *Traité de la goutte.* Ed. CHARCOT OLLIVIER, 1867, p. 571.
GAVARD. *Traité de splanchnologie*, 1809, p. 468.
GÉRARD-MARCHAND. *Tumeur de la vessie.* — *Ann. des mal. des org. gén.-urin.*, 1892, p. 636.
GERGAUD. *Des cystalgies.* Th. de Paris, 1882.
GERLACH. Cité par KRAUSE, *Allgemeine und microscopische. Anatomie*, 1876, p. 249.
GERSUNY. *Uber polypose nicht carcinomatose neubildungen.* — *Langenbeck's Arch.*, 1872, XIII.
GIBB. *Trans. path. soc. London*, 1860, vol. XI, — 1855, vol. VI.
GIBBON. *Trans. path. soc. London*, 1854, vol. V.
GILLETTE. *Journal d'Anatomie*, 1869.
GILMANN. *American Journ. of med. sc.*, 1841, t. II, p. 53.
GLÜCK. *Stricker's med. Jahrb.*, 1881.
CODDYN. *Gaz. med. ital. lomb.*, 1872, n° 22.
GODSON. *Brit. med. Journ.*, 1879, t. I.
GOETZ. *Cancer.* — *Bull. Soc. anat. Paris*, novembre 1875.
GOLDWIN BIRD. *Brit. med. Journ.*, 1889, vol. 1, p. 17.
GOODLE. *Med. Times and gaz.*, 1884, vol. X, p. 433.
GOOT. *The Dublin Journ. of med. sc.*
GRÜNFELD. *Polypes de la vessie.* — *Wien. med. press.*, n° 38. *Deutsche chir.*, 1881, p. 51.
GROSS. *Diseases of urinary organs.* — *Phil.*, 1851, p. 261 et 247.
— *Med. chir. review.* New series, t. XXII, p. 33.
GUELT E. *Beiträge. zür chirurgischen statistik.* — *Langenbeck's arch.*, 1880, XXV.
GUÉRIN. Cité par CHOPART, p. 75.
GUERSANT. *Arch. gén. de méd.*, 1853, p. 311. — *Gaz. des hôpitaux*, 1868, n° 23.
GUIARD. *De la suture secondaire vésico-abdominale après la taille hypogastrique.* — *Ann. des mal. des org. gén.-urin.*, p. 158.

GUIARD. *Leçons du Professeur Guyon sur les tumeurs de la vessie*, 1893, 1881.

— *Arch. gén. de méd.*, 1891, p. 269.

GUILHAUD. *Thèse sur l'anat. de la vessie*. Paris, 1873.

GUILLET. *Les tumeurs malignes du rein*. Th. de Paris, 1887.

GUILLEMOT. *A propos de la cystotomie sus-pubienne*. — *Ann. des mal. des voies urinaires*, 1893, p. 923.

GUILLON. *Polypi. Pitha Billroth, all-sp-chir.*, 1871, art. 2, Bd. 3.

GUSSENBAÜER. *Extirpations eines Harnblasen myoms nach verhansgeunden*. — *Heilung. Archv. für Klin. Ch.* 1876, vol. XVIII.

GUYON. *Bull. de l'Acad. de méd.*, 1884, XIV, n° 36.

— *De l'intervention chirurgicale dans les tumeurs de la vessie*. — *Ann. des mal. des org. gén.-urin.*, mars-octobre 1884.

— *Traité clinique des maladies des voies urinaires*.

— *Pathogénie des accidents infectieux chez les urinaires*. — *Ann. des mal. des org. gén.-urin.*, 1892, p. 377.

— *Taille hypogastrique avec inversion dans un cas de tumeurs multiples de la vessie*. — *Ann. des mal. des org. gén.-urin.*, 1892.

— *Diagnostic des tumeurs vésicales : hématurie : endoscopie*. — *Ann. des mal. des org. gén.-urin.*, 1891, p. 431.

— *Sur la fermeture de la plaie vésicale dans la taille hypogastrique*.— *Ann. des mal. des org. gén.-urin.*, 1891, p. 525.

HABERSHON. *Trans. of. path. soc. of London*, 1860, t. XI, p. 155 et 460.

HACHE. *Cancer de la vessie*. — *Soc. anat.*, *I*.

— *Étude clinique sur les cystites*. Th. de Paris, 1884.

HALL. *Lancet*, 1860, vol. II, p. 462.

HALLÉ. *Ann. des mal. des org. gén.-urin*. Novembre 1885.

HAMILTON. *Cinq cas de cystotomie sus-pubienne*. — *Ann. des mal. des org. gén.-urin.*, 1891, p. 738.

HARRISON. *Clinical sect. of structure of urethra and urinary organs*. London, 1878, p. 178.

HARRISON. *Encephaloïd on urinary organs. — Villous Cancer.*
— *The Lancet*, 1889.
HARRISSON CRIPPS. *Bartholomew hospital reports*, t. XIV.
HARTMANN. *British med. Journ.*, 1889.
HASENCLEVER. *Seu statistik des carcinom der Harnblase.* Berlin, 1880.
HATSCHEK. *Centr. für gen. anat.* Berlin.
HAWKINS. *Med. Times and gaz.*, 1857, p. 88.
HEADLEY HEALE. *Bristish med. Journ.* Mai 1889.
HEALE. *Handbuch der systematischen anat.* 2 Aufl. Bd. II, p. 315.
HEARN. *Philad. med. Times.* January 1880.
HEATH. *Villous sarcoma. — Times and Gaz.* Déc. 1879.
— *Cancer. — Trans. path. soc. London*, 1862, vol. XIII. — *Lancet*, 1875, t. II.
HEILBORN. *Krebs der Harnblase.* Berlin, 1868.
— *Schmidt's Jahr.* 1880, Bd. 146. — *Canstat't Jaretrbericht*, 1880, t. II, p. 166.
HEIM VOEGTLIN. *Talle von Seltenebrem Erkrankungen der Harnblase. — Schweizel corr.* IX, 1879.
HELFERICH. *Technique opératoire moderne de la taille hypogastrique. — Ann. des mal. des org. gén.-urin.*, 1891, p. 509.
— *Münch. Med. Woch.*, 1890.
HELOT. *Bull. Soc. anat.*, 1841, p. 299.
HENCKEL. *Siebert's samimburg, med. chirurgische.— Aumer Rungen.* Berlin, 1760.
HENLE. *Anat. des Menschen*, 1874, p. 339.
HENOCQUE. *Cancer secondaire. — Bull. Soc. anat.*, 1856, p. 25.
HERRGOTT. *Tumeurs. — Revue méd. de l'Est.* Sept. 1875, p. 141.
HEURTEAUX. *N. dict. de méd. et chir. pratiques*, t. VI, p. 169.
HEWITT. *Polypi. — Méd. chir. Trans.*, 1868, vol. XLI.
HEYDENREICH. *Semaine méd.* 1885, p. 19. — *Taille hypogastrique avec résection pubienne. Ann. des mal. des org. gén.-urin.*, 1891, p. 341. — Congrès chir., 1891.
HICKS. *Tumor. — London Lancet*, May 30th 1868.
— *Cauliflower. Lancet*, May 30th 1880.
HIGUET. *Bull. acad. Roy. de Belgique*, 1890.

HILDEN (FABR. DE). *De lithot. vesicæ*, p. 711.
HILL. *Epithelioma. Brit. med. Journ.*, May 14th 1881.
HILLEMAIN. *Spécificité cellul.* Th. de Paris, 1889.
HILTON. *Polypi. — Cooper Foster's chirurgical diseases of bladder*, 1860.
HILTON FAGGE. *Trans. of path. soc. of London*, 1876, t. XXVIII, p. 167.
HILTSCHER. *Carcinoma. — Œst. med. Voch.*, 1847, n° 46.
HINTERSTOISSER. *Berlin. Klin. Woch.*, 1870, p. 304.
— *Sarcome de la vessie. — Ann. des mal. des org. gén.-urin.*, 1871, p. 874.
HOFFMANN. *Lehrbuch der anat. des munschen*, 1877, p. 624.
HOFMOLCK. *Wien med. Jahe.*, 1885, p. 257.
— *Med. chir. Centr.*, 1886, p. 579.
— *Tumeur papillomateuse de la vessie. — Soc. de méd. de Vienne.*
HOGGAN (M. et Mme). *On the compar. anat. of lymph. of urinary bladder. — Journ. of anat. phys.*, April, 1881.
HOLMES. *Epitheliotd. — Trans. path. soc. London*, 1863, vol. XIV.
HOLMES COOTE. *Cancer. — Med. chir. trans.*, 1864, vol. XLVII.
HOLT. *Cancer. — Trans. path. soc. London*, 1854, vol. V, série 2.
HOLTHOUSE. *Fongus. — Trans. path. soc. London.* March. 18th 1881.
HOOPER. *Villous. — London Times and gaz.*, May 2 1857.
— *Lancet*, 1852, t. II, p. 505.
HOTTINGER. *De l'évaluation quantitative du pus dans l'urine. — Ann. des mal. des org. gén.-urin.*, 1893, p. 436.
HOWARD MARSH. *Lancet*, 14 févr. 1874, I, p. 234.
HOWSHIP, *Douglass. London med. Gaz.*, Febr. 1842.
— *Pratical obs. on diseases of urinary organs.* London, 1816, p. 126.
HUDSON (ROB). *Dublin J. of med. sc.*, 1879.
HUE. *Bull. Soc. anat.*, Mai 1880.
HUMPHRY. *Tumor in bladder. Med. chir. trans.* V. 62, p. 421, 1879.
— *Brit. med. Journal*, 1878, t. II.
HUTCHINSON. *Fungoïd. Med. chir. review*, 1838, vol. VI.
— *Trans. path. soc. London*, 1862, vol. XIII.

HYBORD P. *Des calculs de la vessie chez la femme.* Th. de Paris, 1872, p. 60.

JABOULAY. *La cystotomie sus-pubienne à travers le muscle grand-droit.* — *Ann. des mal. des org. gén.-urin.*, 1892, p. 772.

JACCOUD. *Dro.* — *Kystes développés aux dépens des glandes vésicales,* art. Jamain.

JACKSON A.-R. *Boston med. Journ.*, 1870. August 25th. — *Boston med. and. surg.*, 29 janv. 1857.

JAMAIN. *Manuel de path. et clin. chir.*, 1867, t. II, p. 768.

JAMIN. *Dro Dechambre,* art. *Vessie.* —*Revue des sc. méd.*, vol. XXIX, p. 5, 1887.

JANNET. *Un nouvel endoscope uréthro-cystique à lumière externe.* — *Ann. des mal. des org. gén-urin.*, 1891, p. 627.

— *Rôle de l'endoscope à lumière externe dans les mal. de la vessie.* — *Ann. des mal. des org. gén.-urin.*, 1891, p. 481.

— *Ann. des mal. des org. gén.-urin.*, 1891, p. 627.

JAUCOY. *Fistule urétro-vésicale.* — *Ann. des mal. des org. gén.-urin.*, 1892, p. 302.

KALTENBACH. *Papillomes de la paroi vésicale antre de la femme.* — *Berl. Kl. Woch.*, 9 juin 1885.

KENDNY. *New-York. Med. Record,* 1889.

KESTEVAN. *Fungoïd. London med. gaz.*, Novembre 1849.

KESTNER. *Un appareil simple pour stériliser sondes, bougies et instruments.* — *Ann. des mal. des org. gén.-urin.*, 1893, p. 188.

Van KEUREN. *Épithélioma.* — *Virginia med. monthly,* 1876, t. II, p. 116.

KLEBBS. *Handbuch der pathologischen Anatomie,* p. 698.

KNOX. *Deux cas de kystes à fibres lisses.* — *Med. Times and gaz.*, Août 1862.

KOCH. *Ueber die extirp. der gutart. Blasenpagute ane.* — Tubingen, 1886.

KOCHER (DE BERNE). *Centr. für Chir.*, 1876, p. 193.

KOLLIKER. *Handbuch der pathologischen anatomie.* Berlin, 1870.

KRABBEL. *Jahr. der chirurgischen abtheilung des eölner bürger.* — *Arch. für Kl. Langenbeck,* 1879, p. 642.
KRASKE. *Zür Steinchinitt'frage. Berl. Klin. Woch.,* 1885, n° 43.
KRAUSE. *Algemeine anatomie,* 1876, p. 249.
KÜMMEL. *Deutsche med. Woch.*, 1887.
KÜSTER. *Nouvelles opérations sur la prostate et la vessie.* — *Ann. des mal. des org. gén.-urin.*, 1891, p. 355.
— *Volkmann's Sämmlung Klin. Woch.,* 1886.

LABORDE. *Étude sur le cancer de l'utérus dans ses rapports avec l'accouchement.* Th. de Paris, 1874.
LABOULBÈNE. *Kystes. Nouv. éléments d'anat. path. descriptive,* 1879, p. 778.
LACANAL. *Bull. Soc. anat.,* 1843, p. 41.
LACAZE-DORI. *Cancer de la vessie.* Th., 1852.
LACUNA. *Met. cognoscendi, extirpandique exerescentes vesicæ collo carunculas.* Rome, 1551.
LAFOSSE. *Traité de path. vétérinaire*, 1867, t. III, p. 1173.
LALLEMENT. *Tumeurs polypiformes. Mém. de la Soc. de méd. de Nancy,* 1878-79, p. 12.
LAMBL. *Villous Cancer.* — *Virchow's archiv.*, 1858, Bd. XV.
— *Constatt' Jahresbericht.* 1856, t. IV, p. 388, — 1859, t. IV, p. 344.
LANCASTER. *Cancer. Coulson's diseases of bladder.*
LANCEREAUX. *Cancer colloïde de la vessie.* — *Anat. path.*, 1871, p. 361.
— *Nouv. Journ. méd.*, 1880, p. 44.
— *Dro encyclop. des sc. méd.*, t. III, p. 224.
LANDETA. *Bull. Soc. anat.*, 1862.
LANGE. *Ann. des mal. des org. gén.-ur.*, 1889.
LANGENBUCH. *Lithotomie und Antiseptik.* — *Archv. für. Klin. Chir.*, 1881, Bd. XXVI.
LANGHANS. *Cavernöser tumör der Harnblase.* — *Archv. für path. anat. und phys.* Virchow, 1879, Bd. 75, p. 291.
LANGLEBERT. *Bull. Soc. anat.*, 1876, p. 256.
LANGSTAFF. *Cancer.* — *Med. chir. trans.*, vol. VIII.
— *Fungus.* — *Med. chir. rev.*, 1839, vol. III.

LAUGIER. *Dre de méd. et chir. pratiques*, t. XXX, p. 746.
— *Gaz. des hôpitaux*, 1854, p. 321.
LEBERT. *Traité pratique des aff. cancéreuses et des aff. curables confondues avec le cancer*, 1851, p. 231.
— *Traité d'anat. path. gén. et spéciale*, t. II, p. 366.
— *Encéphaloïde. Traité des maladies cancéreuses*, p. 873.
LECAT. *Obs. chirurg.*, Lyon, 1720.
LE DENTU. *Mal. des org. gén.-urin.*, 1881. — *Aff. des reins*, 1889.
LEGRAND. *Contribution à l'étude du kyste hydatique de la vessie.* Th. de Paris, 1890.
LEGUEU. *De la suture primitive et totale de la vessie après la taille chez l'enfant.* — *Ann. des mal. des org. gén.-ur.*, 1892, p. 405.
— *Note sur une tumeur pédiculée de la prostate.* — *Ann. des mal. des org. gén.-ur.*, 1893, p. 897.
LEITER (J.). *Beichesbung und Instruction zür handhabung der von Nitze.* Wien, 1880.
LENEPVEU. *Cancer encéphaloïde gélatiniforme de la vessie et du colon.* — *Soc. anat.*, 1839.
LEROY D'ÉTIOLLES. *Traité de la gravelle et des calculs urinaires*, 1866. – *Recueil de lettres et mémoires*, 1844.
LEUDET. *Bull. Soc. anat.*, 1852.
LEVER. *Squirrhe.* — *Med. chir. review*, 1843, t. XXXIX, p. 221.
LEVERTIN. *Cancer.* — *Hygien.* Octobre 1876.
— *Fibroma.* — *Hygien.* Décembre 1876.
LEWANDOWSKI. *Papillomes multiples de la vessie.* — *Ann. des mal. des org. gén.-urin.*, 1893, p. 315.
LEWIN. *Les rapports entre la vessie, les uretères et les bassinets.* — *Ann. des mal. des org. gén.-urin.*, 1893, p. 236.
LIEUTAUD. *Historia anatomo-medica*, 1767, t. I, libr. I, sect. II, p. 304.
LIMBECK. *Zeitscher für Heilkunde*, 1887, p. 55.
LINDENBAUM. *Taille périnéale et taille hypogastrique.* — *Ann. des des mal. des org. gén.-urin.*, 1891, p. 276.
LINHART. *Wiener med. press*, 1867, p. 225.
LISFRANC. *Fungus avec 3 calculs.* — *Archv. med.*, 1827, p. 612.

LISTON KNOT. *Some remarks on formation of membranous cysts in bladder.* — *Med. Times and gaz.*, 1862.
LIST. *Zoolog. Anzeiger*, 1885.
LITTEN. *Kystes.* — *Virchow's archiv.*, vol. LXVI, p. 139.
LITTLE. *Philadelphia med. News*, 1884, p. 558.
LLOYD HUTCHINSON. *Tumor.* — *London Times and gaz.* May 2d 1857.
LONGUET. *De la dilatation de l'urèthre chez la femme.* — *Ann. de gynécologie*, 1874, t. I, p. 216.
LOTZBECK. *Deutsche Klinik*, 1858.
LUKE. *Cancer.* — *Mémoire de Bode*, 1884.
LUND. *The lancet*, 27 janvier 1883.
LUSCHKA. *Anatomie.* Tubingen, 1863, p. 236.

MAAS HERMANN. *Berl. Klin. Woch.*, Janv. 1876, n° 4.
MAC BURNEY. *New-York med. journ.*, 1890.
MAC-GILL. *Essais et obs. de médecine de la Société d'Édimbourg*, 1767, t. IV, p. 378.
MAGITOT. *Traité des anomalies du système dentaire chez l'homme et les mammifères*, 1877, p. 134.
MALASSEZ. *Trav. du laboratoire d'histologie du Collège de France*, 1883, p. 1.
MALHERBE. *De la cystoscopie.* — *Ann. des mal. des org. gén.-urin.*, 1891, p. 107.
MALEYX. *Essai sur le cancer de l'utérus compliquant l'accouchement.* Th. de Paris, 1892.
MALGAIGNE. *Man. de méd. opératoire*, 1834, p. 728.
MALGOUVERNÉ. Th. de Paris, 1879.
MALLEZ. *Kystes et Pilimiction.* Th. de Paris, 1878, p. 21.
MANE. *Brit. med. Journ.*, 1865, t. I, p. 115. — *Med. Times and Gaz.*, 1872, p. 187.
MARCACCI. *Sperimentale.* Oct. 1880, p. 350.
MARCHAND. *Ein beitrage zür casuistik der Blasentumoren.* — *Langenbeck's archv.*, 1878, t. XXII.
MARCONI. *Cystotomies sus-pubienne et périnéale.* — *Ann. des mal. des org. gén.-urin.*, 1892, p. 58.
MARFAN. *Cancer. Soc. anat.*, 10 novembre 1882.

MARJOLIN. *Fongus.* — *Dro de méd.*, 1824, V, 9.

MARSH. *The Lancet*, 1890.

MARSH-BECK. *Polypoid.-Trans. path. soc. London*, 1874, t. XXV.

MARTINI. *Ueber trichiasis vesicæ.* — *Archiv. für Klin. Chir.*, 1875, vol. XVII, p. 442.

MAURIAC. *Leçons sur les maladies des femmes* (trad. 1870). *Appendice*, p. 758.

MAURICE D'OUVILLE. *Dilatation rapide du canal de l'urèthre chez la femme.* Th. Nancy, 1877.

MECK. *Manuel opératoire de la taille hypogastrique.* — *Ann. des mal. des org. gén.-urin.*, 1891, p. 677.

MELVILLE, *Wasserman et Petit.* — *Ann. des mal. des org. gén.-urin.*, 1891.

MENDALGO. *Cancer.* — *Giornale di Venezia.* M. Giugno, 1839.

MERCIER (L.). *Anat. et phys. au point de vue chirurgical.*, 1873, p. 40.

MERCIER. *Recherches sur le traitement des organes urinaires*, 1856, p. 331.

MEYER. *Medical Record.*, 1888. — *New-York med. Journ.*, 1890. *Australian med. Journ.*, 1890.

— *Progrès récents de cystoscopie.* — *Ann. des mal. des org. gén.-urin.*, 1891, p. 516.

MICKULICZ. *Carcinome de la vessie chez la femme.*

MOLLIERI. *Cancer de la vessie.* — *Gaz. des hôpitaux*, 3 novembre 1885.

MOLLINIER. *Fungus ou angiome villeux de la vessie.* Th. de 1870.

MONOD. *Rapport. Discussion Desprès, Verneuil, Marchand, Sée.* — *Bull. et mém. de Soc. de chir.*, 1884.

MONFALCON. *Fol. vessie.* — *Dro des sc. méd.*, 1820, p. 331.

MORAND. *Opusc. de ch.*, part. 2, p. 130.

— *Mém. de l'Académie royale des sciences*, 1722, p. 158.

MORESTIN. *Greffe de l'uretère dans le rectum.* — *Ann. des mal. des org. gén.-urin.*, 1893, p. 224.

MORGAGNI. *De sedibus et causis*, etc., ep. VII, art. 2; — X, 13; — XXIX, 12, 34, 36; — XLVIII, p. 34.

MORGAN. *The Lancet*, 16 septembre 1882.

MORRIS. *Polypi.* — *Brit. med. Journ.*, May 31st 1879.

MOYSANT. *Bull. Soc. anat.*, 1855, p. 506.
MUNOZ. *Schmidt's Jahrb.*, 1873, Bd. 170, p. 80.
— *El siglo medico*, 1870, p. 838.
MURCHISON. *Villous.* — *Trans. path. soc. London*, 1870, vol. XXI.

NASH. *Villous.* — *Brit. med. Journ.*, March 20th 1864.
NEUBER. *Congrès de la Société allemande de chirurgie.* Avril 1888.
NEUMANN. *Essai sur le cancer du rein.* Th. de Paris, 1875.
NICAISE. *Soc. de chir.*, 4 juillet 1888.
NICHANS. *Centr. für Ch.*, 1888, p. 43.
NICOD. *Traité des polypes de l'ur. et de la vessie*, 1835.
— *Archv. gén. de méd.*, 1832, p. 417.
NICOLICH. *Rivista veneta di sc. mediche*, 1889.
— *Ann. des mal. des org. gén.-urin.*, 1890.
NICOLL, *The american Journal of obstetrics*, 1880, p. 383.
NIEMEYER. *Éléments de path. interne et thérapeutique.* Éd. Cornil, 1869, t. II, p. 57.
NITZE. *Eine neue beobachtung's methode für Harnblases und untersuchung.* — *Wiener med. Woch.*, 1879, 24.
— *Sur la chirurgie intra-vésicale.* — *Ann. des mal. des org. gén.-urin.*, 1891, p. 829.
— *La cysto-photographie.* — *Ann. des mal. des org. gén.-urin.*, 1893, p. 95.
— *Archv. für Klin. Chir.*, vol. XXXVI, part. 3. — *Lancet*, 1888, p. 765, vol. I.
— *Lehrbuch der Kystoscopie.*
NOBILING. *Cancer propagé.* — *Schmidt's Jahrh. des gesam. med.*, 1873, Bd. 160, p. 180.
NORTON. *Trans. clin. soc.*, Mai 1879.
— *Trans. of path. soc. London*, 1849, t. II, p. 85.
NOURRIC et CLADO. *Suture et drain. de la v.* — *Ann. des mal. des org. gén.-urin.*, 1886.
NOVARO. *Tumeur vésicale opérée.* — *Ann. des mal. des org. gén.-urin.*, 1891, p. 818.
— *Bull. médical*, 1887, p. 185.
NUNN. *Villous.* — *Trans. path. soc. London*, 1868, vol. XVIIII.
— *The Lancet*, 1849, t. I, p. 43.

NUSSBAUM. *Die operatione des blasen, Mustdarm und des Sheiden.* — *Krebses Schmidt's Jahrb.*, 1864, Bd. 121, p. 204.

OHM. *Tumor.* — *Deutsche Klin.*, 1854, 24.

ORDONNEZ. *Induration cartilagineuse.* — *Gaz. méd.*, 1856, p. 624.

PADERBORN. *Med. chir. review*, 1826, t. V, p. 287.

PAMIATI. *Dei tumore della vesica.* Palermo, 1888.

PANETH. *Sitzungs. des R. Smad. der Wissench.* Wien, 1876.

PARKER. *The Lancet*, 1819-20, t. I, p. 115.

PARONA. *Cystotomie sus-pubienne dans les fistules et rétrécissements de l'urèthre.* — *Ann. des mal. des org. gén.-urin.*, 1892, p. 159.

PARDRIDGE. *Villous.* — *London Times and gaz.*, May 2d 1857.

PASSERINI. *Dei tumori della vesica e loro trattamento.* Milano, 1888.

PAULI FRIEDR. *Ueber die hypertrophie der prostata.* — *Virchow's archv.* Bd. 27.

PAULUS. *Zeitschr. für chir. u. Geburtsh*, 1859, XI, p. 264.

PAYE. *Brit. med. Journ.*, 1863, t. I, p. 138.

PELLETAN. *Clin. chirurgicale*, 1810, t. I, p. 224.

PÉRIER. *Mém. de l'Acad. de méd.*, 16 août 1881.

PETERSEN. *Ueber sectio alta.* — *Archv. f. klin. Chir. Helft.*, 1881. Bd. XXV.

PETIT de Lyon. *Essai sur la médecine du cœur.*

PETIT (J.-L.). *Œuvres complètes*, 1837, p. 764.

PETIT (A.) et REMY. *Bull. Soc. anat.*, 1879, p. 499.

PETON. *Hémorrh. de l'action physiologique et thérapeutique de l'ergot de seigle.* Th. Paris, 1878, p. 32.

PEULEVÉ. *Soc. anat.*, 1865.

PHILIPPART. *Presse médicinale*, 1878, t. XXX, n° 22.

— *Squirrhe.* — *Bull. acad. de méd. de Belgique*, 1878, p. 251.

PHOCAS. *Tumeur de la vessie chez l'enfant.* Congrès de chir., 1892.

PICARD. *La taille péritonéale peut être préférable à la taille hypogastrique dans quelques cas vésicaux.* — *Ann. des mal. des org. gén.-urin.*, 1891, p. 320.

PICHOT. *Étude clinique sur le cancer du corps et de la cavité de l'utérus*. Th. de Paris, 1876.
PILCHER. *The Lancet*, 1840, t. I, p. 121.
PILLIET. *Revue de chir.*, 1888.
PINEUS (L.). *Ueber die perforatton der blase durch ein dermokeptone*. — *Zeitschr. f. Chir.* Bd. XIX.
PITTS. *Med. Times*, 30 mai 1885, p. 729.
PIZE. *Bull. de la Soc. anat.*, 1853, p. 76.
PLAZI. *Cancer villeux. Ebdomario clinico*. Bologna, 1864, p. 592.
PLEININGER. *Schmidt's Jahrb.*, 1834, Bd. IV, p. 300.
— *Med. chir. review*, 1826, t. V, p. 287.
POHASKI. *Die Krankheiten der penis und der Harnblase*.
PODRASKI. *Krank des Penis und der Harnblase*. — *Pitha-Billroth Hamtl.*, 1865, vol. III, p. 76.
POHL. *De ulcere vesicæ*. Vienne, 1871.
POIRIER. *Cathétérisme des uretères, leur anatomie*. — *Ann. des mal. des org. gén.-urin.*, 1887 et 1894.
POISSON. *Bull. Soc. anat.*, 1876, III, p. 99.
POLLOCK. *Trans. path. Soc.*, 1855, vol. VI.
PORTAL. *Cours d'anat. méd.*, 1803, t. V, p. 410.
POSNER. *Berlin. Klin. Woch.*, 1883, n° 25.
POST. *Tumeur avec incrustation*.— *New-York med. Journ.*, 1876, t. XIII, p. 229.
POTAIN. *Polypes. Gaz. des hôpitaux*, 1865, n° 15.
POUSSON. *Thèse de doctorat*, 1884. — *Mém.* 1896.
— *Cystotomie sus-pubienne*. — *Ann. des mal. des org. gén.-urin.*, 1892, p. 533.
PRZENSKI. *Archv. f. path. Anat.*, 1889, vol. CXVI, Helft. 3.

RAFIN. *Tumeur de la vessie*. — *Lyon Médical*, 1890.
— *Tumeur de la vessie*. — *Ann. des mal. des org. gén.-urin.*, 1893, p. 73.
— *Deux cas de tumeurs de la vessie*. — *Ann. des mal. des org. gén.-urin.*, 1891, p. 59 et 260.
RAFLE. *Kyste*. — *The Lancet*, 1876, t. II, p. 782.
RAMSKILL. *Growths. Brit. med. Journ.*, June 1st 1867.
RANKIN. *Epithelioid*. — *Brit. med. Journ.*, August 22d 1863.

RANSCHENBUSCH. *Diss. in Hall,* 1882. — *Centralblätt f. Chir.,* 1883, p. 8.

RANVIER. *Traité d'Histologie,* 1875-82, p. 214.

RAYER. *Mal. des reins,* t. I, p. 475 et t. III, p. 699. — Atlas. pl. LX. — *Bull. Soc. anat.,* 1839, p. 164.

RAYMOND et REGNARD. *Bull. Soc. anat.,* 1875.

RECLUS. *De l'extirpation des tumeurs de la vessie.* — *Gaz. hebd. de méd. et chir.,* 28 mars 1884.

REED. *Recherches expérimentales sur l'abouchement des uretères dans le rectum.* — *Ann. des mal. des org. gén.-urin.,* 1892, p. 791.

REEVES. *Boston med. and surg. Journ.,* August, 25th 1870. — *Lancet,* 1879, t. II, p. 875.

RELIQUET. *Traité des opérations des voies urinaires,* 1871, p. 775.

REMAK. Cité par KRAUSE, p. 248.

RENDU. *Bull. Soc. anat.,* 1869, p. 543.

REVERDIN. *Bull. Soc. anat.,* 1869, p. 149.

RICARD. *Transf. des Tum.* Th. inaug. Paris, 1885.

RICARD et CLADO. *Ann. des mal. des org. gén.-urin.,* 1891.

RICHELOT. *Union m.* (20 décembre) *sur un cas d'hématurie.*

RICHTER (A.-G.). *Aufangsgrii. der Wundazherkunt.* — Göthingen, 1802, Bd, VI, p. 81 et 280.

RINDFLEISCH. *Tr. d'histologie path.* — Trad. GROSS., 1873, p. 384.

ROBERT (A.). *Des affections cancéreuses et des opérations qu'elles nécessitent.* Th., 1841.

ROBERTS (G.-W.). *A practical treatise on urinary and renal diseases.* London, 1865, p. 441.

ROKITANSKY. *Lehrbuch der path. anatomie.* Wien., 1861, Bd. III, p. 365.

— *Sitzungsbericht der Akademie.* Wien, 1852, Bd. 8, p. 513.

ROLLIN. Thèse de Paris, 1885.

RONDOT. *Sur le cancer primitif de la vulve et du vagin.* — *Gaz. hebd.,* 1875, p. 210.

ROSAPELLY. *Bull. soc. anat.,* 1872, p. 159.

ROSE. *Therapeutische Monats Helft.,* Novembre 1887.

ROSENBERG. *Autoplastie vésicale expérimentale.* — *Ann. des mal. des org. gén.-urin.,* 1893, p. 415.

ROSER. *Manuel de chir. anat.* Trad. Calmann et Sengel, 1872, p. 506.

ROUXEAU. *De l'hémorrhagie dans l'opération de la taille.* Th. de Paris, 1881, p. 40.

RUYSCH. *Observationes anatomo-chirurgicæ.* Amstelad, 1691, obs. 18. — *Thesaurus Anat.*, Amstelad, 1739, t. II.

RYDYGIER. *Wiener med. Woch.*, 1885, n° 15.

SABATIER. *Revue de Chirurgie,* 1885, p. 575.

SAGE. *Cancer.* — *Brit. med. Journal,* February, 7th 1863.

DE SAINT-GERMAIN et LANNOIS. *Cancer de la vessie chez un enfant.* — *Revue mens. des mal. de l'enfant,* 1883, p. 16.

SALAT. *Bull. Soc. anat.*, Janvier 1880.

SALVATOR. *La symphyséotomie.* — *Ann. des mal. des org. gén.-urin.*, 1893, p. 214.

SANDERS. *Edimburg med. Journ.*, Sept. 1861 et 1864.

SANDIFORT. *Museum Acad. Lugd.* Batav. tab. XCIII.

SÄNGER. *Secundary sarcoma.* — *Archv. für Gyn.*, 1879, Bd. XVI.

SAPPEY. *Description des vaisseaux lymphatiques,* 1885.

SCHATZ FRIEDR. *Polype fibromyxomateux de la vessie.* — *Archv. für. Gyn.*, 1876, Hft. 2, Bd. X.

— *Centr. für die med. wissenchoften,* 1877, p. 432.

SCHEDE. *Résection de la prostate.* — *Ann. des mal. des org. gén.-urin.*, 1892, p. 140.

— *Die operation. behandlung der Harnliter scheider festlen.* — *Centr. für Gyn.*, 1881, p. 23.

SCHETELIZ. *Ann. des mal. des org. gén.-urin.*, 1877, p. 744.

SCHIFFERDEKER. *Archv. f. Mahr. Anat.*, 1884.

SCHLEGTENDAL. *Centr. f. Gynäk.*, 1885, p. 385.

SCHUMAN. *Cancer de la vessie.*

SCHUSTLER. *Perineal schmett' und sectio alta in Begichund.* Wiener, 1885.

SEGOND et THIERCELIN. *Congrès français de Chirurgie.* — *Ann. des mal. des org. gén.-urin.*, 1878, p. 341.

SEUFTLEBEN. *Ueber fibroide und sarcome in begichund.* — *Langenbecks Arelier,* 1861, 1.

SHATTOCK. *Trans. of path. soc. London,* 1887, p. 182.

SHAW. *Villous.* — *Trans. path. soc. London*, 1854, vol. V.
SHEILD. MARMADUKE. *Lancet*, 7 novembre 1892.
SIBLEY. *Villous.* — *Trans. path. soc. London*, 1856, vol. VII.
— *Med. chir. trans.*, 1859, t. XXIV, p. 111.
SILCOK. *Transack of the Path. Soc.*, Mai 1889.
SIMON. *Archv. für Klin. Chir.*, 1875.
— *Ueber die method. die weibliche urinblase zuganzig.* — *Volman's Kl. Vörlrage Gyn.*, 1888.
SIMONIN. *Faits récents de dilatation rapide de l'urèthre.* — *Bull. Soc. chir.*, 1880.
SIREDEY. *Bull. Soc. anat.*, 1859, p. 350.
SMITH. *Cancer.* — *Brit. med. Journ.*, 1872, t. II, p. 64.
SŒMMERING. *Ueber Krankheiten dur Harnblase.* Francfort, 1809. Trad. Hollard, 1824.
— *Abhandlung ueber die schnell und langsam Krankheiten*, etc... Francfort, 1809.
SOKOLOW. *Lithiasis compl. mit fibrosarcom der Harnblasenwand.*
— *Centr. fr. Chir.*, 1876, p. 33.
SOLLY. *Trans. of path. soc.*, 1850, t. II, p. 237.
SOLTMANN. *Secundary sarcoma.* — *Jahrb.*, 1880, Bd. XVI.
SONNENBURG. *Exstrophie de la vessie chez un enfant de neuf ans.* Berl., Woch, Dec. 1881.
SOUTHAM. *Medical chronicle*, 1888, p. 177, et *The Lancet*, 1891, p. 986.
SPENCER. *Wells. med. Times and gaz.*, 1858, vol. II, p. 84.
SPERLING. *Zür statistik der primären tumoren der Harnblase.* Berlin, 1883.
SPRINGALL. *Villous.* — *Guy's hospital rep.*, 1836, vol. I.
STANKIEWITZ. *Néoplasme de la vessie.* — *Ann. des mal. des org. gén.-urin.*, 1893, p. 234.
STANLEY. *Med. Times and gaz.*, July 1852.
STEIN (Alex.). *Villous.* — *Cancer.* 1887.
STELZER. *Cancer villeux.*
STEWART, HUTCHINSON. *Villous.* — *London Times and gaz.*, May 2d 1857.
STIMSON. *Sarcoma.* — *New-York med. record.*, Nov. 26th 1878.

STÖRK. *Manuel technique d'histologie*, 1890, p. 215.
STREET. *Philadelphia med. times*, 1879.
STROUG. *Boston med. and chir.*, 1896.
SUTLERTHWAITE et PORTER. *Squirrhe.* — *New-York med. Journal*, t. XXX, p. 252.

TALLIONZIS. *Sur un cas de taille hypogastrique.* — *Ann. des mal. des org. gén.-urin.*, 1893, p. 484.
TANCHON. *Cancers.* — *Recherches sur le traitement médical des tumeurs*, 1844, p. 258.
TAPRET. *Tuberculisation des organes urinaires.* — *Arch. gén. de méd.*, 1878,
TARDIEU. *Cancer propagé.* — *Bull. Soc. anat.*, 1840, p. 364.
THIENEMANN. *Tumeur pédiculée.* — *Med. Zeitung*, 1844, n° 9.
— *Polypus.* — *Med. sc. Journ.*, July 1845.
THOMPSON. Traduit par JAMIN. *Tumeurs de la vessie*, 1885.
— *Zur chir. der Harnorgane.* Wiesbaden, 1885.
— *Trans. path. London*, 1854, vol. V ; — 1867, vol. XVIII.
— *Villous.* — *Trans. path. soc. London*, 1857, vol. VIII.
— *Tumor.* — *Trans. path. soc. London*, 1890, t.XXI.
— *Myxoma.* — *Brit. med. Journ.*, March. 12th 1887.
— *Leçons cliniques sur les maladies des voies urinaires*, 1874, p. 661.
— *Lancet*, 1868, t. II, p. 70.
— *System of surgery*, 1870, t. IV, p. 898.
— *Traité pratique des mal. des voies urinaires*, 1880, p. 244.
— *Brit. med. Journ.*, 1879, t. I, p. 854.
— *Encéphaloïde.* — *Trans. path. soc. London*, 1866, t. XVIII, p. 165.
— *The Dublin quaterly Journ. of med. sc.*, 1860, t. XXIX, p. 338.
— *Calcul vésical.* — *Lancet*, 1883.
THORNE (Fried.). *The Lancet*, 13 janvier 1883.
TILLAUX. *Bull. Soc. anat.*, 1859, p. 35. — *Clin. Chir.*, 1894.
TODD. *Clinical lectures on cases in which pus is found in urine.* — *Med. Times and gaz.*, 1853, t. I, p. 539.

TOUPLAIN. *De l'hypertrophie de la prostate et de son traitement.* Th. de Paris, 1872, p. 25.

TOURNEUX et HERMANN. *Dict. Dechambre*, art. *Vessie*, 1889, p. 212.

TRAVERS. *Cancer.* — *The Lancet*, 1826, 2e éd., t. III et IV.

TREGEBICKY. *Wiener med. press*, n° 32.

— *Carcinom. ves. opér. récidive.* — *Wiener med. Presse*, n° 44.

TRENDELENBURG. *Arch. für Klin. Chir.*, 1885, p. 494. — *Berlin. Klin. Woch.*, 1877 et 1881.

TRIQUET. *Des causes de la rétention d'urine.* Th. de Paris, 1851, p. 9.

TROUSSEAU. *Clinique médicale de l'Hôtel-Dieu*, t. III, p. 366.

TUFFIER. *Congrès français de chirurgie*, 1891, p. 569.

— *Taille hypogastrique pour tumeur vésicale avec fermeture de la plaie sans drainage ni calhétérisme.* — *Ann. des mal. des org. gén.-urin.*, 1892, p. 23.

TUFNELL. *Dublin quaterly. J. of med. sc.*, 1865.

ULTZMANN. *Ueber Hematurie.* — *Wiener Klinik*, 1878.

VACHÉ. *Polypes.* — *L'Expérience*, Octob, 1845, n° 237.

— *Fungus.* — *L'Expérience*, 1843, t. XII, p. 249.

VALTER. *Dissertatio de ulceris vesicæ originibus signis.* Vittembergæ, 1709.

VENTUROLLI. *Nouvelle méthode de détermination quantitative de l'albumine dans l'urine.* — *Ann. des mal. des org. gén.-urin.*, 1891, p. 681.

VERNEUIL. *Bull. Soc. de chir.*, 1884.

VERNIAL. *Du cancer primitif de la vessie.* Th. de Paris, 1873.

VIDAL DE CASSIS. *Tr. de path. externe et de médecine opératoire*, t. V, p. 362.

VIGNERON. *Observations de taille hypogastrique.* — *Ann. des mal. des org. gén.-urin.*, 1891, p. 579.

VINCENT. *Plaies pénétrantes intra-péritonéales de la vessie.* — *Rev. Chir.*, 1881.

VINCUT KRŒPELIN. *Kyste dermoïde de la vessie.* — *Centr. für Med.*, 1883.

VIRCHOW. *Path. des tumeurs.* Trad. AROUSHON. 1871, t. III, p. 314. — *Path. cellulaire.* Trad. PICARD, 1861, p. 394.

— *Ueber kankroïde und papillargeschwülste verhandlungen.* Wurzburg, I, n° III. Erlanger, 1850.

— *Die Krankhaften Geschwalste.* Berlin, 1863.

VŒGTLIN. *Corr. Bl. für schw. aerste allg.* — *Wiener med. Zeitung.* — *The Cincinnati lancet,* new series, t. III, p. 394.

VOIGTEL. *Cancer.* — *Handbuch der path. Anat.* — 1805, Bd. III, p. 256.

VOILLEMIER et LE DENTU. *Traité des maladies des voies urinaires.* Paris, 1881, p. 293.

VOLKMANN. *Archv. für Klin. Chirurg.,* 1876.

WALKER. *Taille périnéale ou hypogastrique.* — *Ann. des mal. des org. gén.-urin.,* 1891, p. 179.

WALLACE. *Tumeurs de la vessie.* — *Ann. des mal. des org. gén.-urin.,* 1893, p. 319.

— *Notes sur la cystoscopie.* — *Ann. des mal. des org. gén.-urin.,* 1892, p. 134.

WALSHE. *Cyclopedia of practical surgery by. Costello,* art. *Cancer,* t. I, p. 688. — *The nature and treatment of Cancer,* 1846.

WALTER. *Polypus.* — *Med. chir. trans.,* 1800, vol. XLI.

WANEBROUCQ. *Bull. méd. du Nord,* 1863.

WARD. *Archv. of med.* New-York. Febr. 1882.

WARDELL. *The Lancet,* 1850, t. I, p. 423.

WARNER. cité in *Cases of surgery,* 1784. Par *Douglass. London med gaz.,* febr. 1882.

WARTON. *Des tumeurs de la vessie chez l'homme.* — *Boston med. and surgical Journ.,* Octobre 1884.

WATELLE. *Des tumeurs cancéreuses de l'utérus au point de vue de l'accouchement.* Th. de Paris, 1870.

WATSON (FRANCIS). *Boston med. Journ.,* 1889.

WATSON. *Villous cancer.* — *Edimb. med. Journ.,* June 1860.

WEICHSELBAUM. *Wein med. Zeitung,* 1881, n° 38.

WEISS. *Fongus de la vessie chez la femme.* — *Revue méd. de l'Est,* Déc. 1884. — *Soc. anat.,* 1850, p. 335.

WHITEHEAD et POLLARD. *The Lancet,* 20 octobre 1883.

WIELAND. *Bull. Soc. anat.*, 1857, p. 139.

WILDT. *Neue methoden, die weibliche blasenhohle zuganzig. — Langenbeck's archv.*, 1875, XVIII.

WILKET. *Villous. — Wilkes and Moxon. — Path. anat.*, 1875.

WILLIAMS ROGER. *Brit. med. Journ.*, Octobre 1883, p. 760.

WILLY-MEYER. *Ueber die nachbehandlung des hohen steinschnitter. — Langenbeck's archv.*, 1884, XXXI.

WILLIS. *Pendulous growth. — Urinary diseases.* London, 1838.

WINCKEL. *Die of the urethrea and bladder*, 1869.

— *Bille Handb der Fraisenkrauk*, 1877.

— *Dic krankheiten der weiblichen Harnröhre und blase. — Pitha und Billroth*, 1879, ch. IV.

WINIWARTER *Beitrage zur statistik der carcinome mit besonderer. — Centr. für Chir.*, 1879, p. 196.

WITTELSCHOFER. *Des tumeurs de la vessie.— Wiener med. woch.*, 22 août 1885.

WOOD-SMITH. *Cancer. — Brit. med. Journal*, 1875, t. I, p. 359.

WORDHINGTON. *Cancer propagé. — Lancet*, 1844, t. I, p. 488.

YSEMANS. *Dissertatio de vesicæ urinariæ ejusque ulcere.* Lugd. Batv. 1763.

ZACUTUS-LUSITANUS. *Tumeur. — De praxi medica admirand.* MDCXLIII, libr. II, obs. 71, p. 58.

ZAMBIANCHI. *Contrib. à l'étude de l'hypertrophie de la prostate.* Th. de Paris, 1875.

ZANCHS. Th. Meunschen, 1887, p. 433.

N. — *Consulter aussi la Bibliographie des tumeurs en particulier, et les indications bibliographiques données dans le cours de l'ouvrage.*

BIBLIOGRAPHIE

DES TUMEURS EN PARTICULIER

CANCERS

ALEXANDER. *Villous c.* — *London Lancet*, August 17th 1878.

AMUSSAT. *Cancer de la vessie*, 1829, p. 620.

ANDERSON. *Cancer.* — *British Med. Journ.*, Janv. 22d 1870 et *Medical Press*, 1889.

ANTAL. *Extra perit. part. resect der Harnblase. Centralblatt fur Ch.*, 1885, n° 36.

ARNOLD *Scirrhus der Blase.* — *Schmitt's Jahrb.*, 1861, Bd. 109. p. 328.

BAHER. *Cont. on the statistics of Cancer.* — *Trans. med. Chir.*, 1862, 2e série, t. XXVII, p. 389.

BARBIÉ DU BOCAGE. *Soc. Anat.*, 1828.

BARETTE. *Rev. méd.-pharm.*, 1888.

BARLING (Gilbert). *British Med. Journ.*, 1888.

BASTIAN. *Scirrhus.* — *Trans. path. soc. London*, vol. XVIII, 1867.

BAYLE. *Traitement des maladies cancéreuses*, t. II, p. 358.

BAYLE et CAYOL. Art. *Cancer.* — *Dict. des sc. méd.*, t. III, p. 529.

BEITH. *Cancer.* — *Trans. path. soc. London.*, May 1863.

BENNET. *On cancerous and cancroïd growths.* Edimburg, 1869, p. 16.

BENTLEY. *For Kingdom. Carcinoma.* — *Trans. path. soc. London*, 1847, vol. I.

BIAGI. *Cancer de la vessie et de la prostate.* — *Ann. univ. de med. di Milano Agosto*, 1874.

BINGHAM. *Cancer diseases of bladder*, 1822.

BINGHEN (DE). *De carnositate vesicale.* Altorsii, 1759.

BODE. *Uber das primare blasen carcinome.* — *Arch. für Gyn.*, 1884, t. XXIV.

BRAINWELL. *Cancer.* — *London. Med. Times and gaz.*, Dec. 22d 1877.

BRESCHET. *Cancer de la vessie.* — *Dict. de méd.*, 1822, vol. IV, p. 188.

BROSSARD et PENNEL. *Cancer encéphaloïde de la vessie.* — *Soc. Anat.*, 25 février 1882.

BROWN. *Villous cancer.* — *Edimb. med. Journ.*, May, 1863.

BRYANT. *Villous.* — *Bryant's surg.*, 1875.

— *Nicks. Villous.* — *Trans. path. soc. London*, 1860, vol. XI.

CAGLIARI. *Cancro della vescica diagnosticato coll'microscopio.* — *Imparziale*, Firenze, 1872, p. 508.

CALMELS. *Du cancer de l'utérus dans ses rapports avec la conception.* Th. de Paris, 1874.

CAMERER. *Ein beitrage zür diagnostik der blase.* — *Krebs, Schmidt's Jahr.*, 1837, Bd. 16, p. 313.

CANNET. *Cachexie cancéreuse.* — *Bull. Soc. anat.*, 1851, p. 404.

CARPENTIER-MERICOURT. *Cancer de l'utérus propagé à la vessie.* — *Soc. anat.*, 1874, p. 156.

CHAMBARD. *Carcinome primitif de la vessie.* — *Soc. anat.*, novembre 1870.

CHELCHOWSKI. *Un cas de cancer primitif de la vessie.* — *Gaz. Lekarsk*, 1885, n° 28.

CHOUPPE. *Bull. Soc. anat.*, 1872, p. 339.

CLARKE. *Cancer.* — *Annal. Times and gaz.* — August 18th 1860.

COCK by WILKES. *Villous.* — *London Times and gaz.* — May 9th 1857.

O'CONNOR. *Cancer.* — *Trans. path. Soc.* London, 1862, v. XIII.

CONSINI. *Cancer.* — *Annal. med. chir. del Metaxa*, 1843, t. IX.

COULSON. *Cancer.* — *London Lancet.* — August 25th 1860.

COULSON. *Cancer.* — *Coulson's diseases of bladder,* 1881.
CRUVERLHIER. *Gaz. des Hôpit.,* 1844.

DELPECH. *Cancer de la vessie.* — *H^ro des soc. méd.,* 1812, vol. III, p. 664.
DESPRÉS (A.). *Diagnostic des tumeurs.* Th. de Paris, 1868, p. 314.
DEVERNOIX. *Du cancer de l'utérus dans ses complications du côté des reins.* Th. de Paris, 1874.
DICKENSON. *Trans. path. Soc.* London, 1869, vol. XX.
DOUGLASS. *Tumor.* — *London med. gaz.,* Febr. 1842.
DRAPIER. *Rev. des sc. méd. de Lille,* 1889.
DUCHAMP. *Encéphaloïde.* — *Lyon Médical,* 1876, t. XXI, p. 655.
DUTIL. *Du cancer primitif du rein.* Th. de Paris, 1874.
DUZAN. *Cancer des enfants.* — *H^ro des soc. méd.* Th. de Paris, 1876.

ELLIS. *Cancer.* — *Boston med. and surg. Journ.,* January 22^d 1857.
EWIN-MEARY. *Carcinome de la vessie.* — *Med. News,* p. 80.

FENWICK. *Electrical illumination of the bladder,* 1889.
FÉRÉ. *Cancer de la vessie,* 1881. Th.
FERRY (Alph.). *De carunculâ, sive collo, quæ cervici vesicæ nascuntur,* 1540. Lugd.
FLEMING. *Cancer.* — *Genito-urinary diseases.*
FREUND. *Cancer.* — *Virchow's arch.,* 1875, Bd. 64.

GALIGNANI. *Villous cancer.* — *Luglio. Ann. univ.,* 1872, p. 127.
GANT. *Cancer colloïde.* — *The science and pratic of surg.,* 37, 683.
GIBB. *Cancer.* — *Trans. path. soc. London,* 1861, vol. XI.
— *Cancer.* — *Trans. path. soc. London,* 1855, vol. VI.
GIBBON. *Cancer.* — *Trans. path. soc. London,* 1854, vol. V.
GŒTZ. *Cancer.* — *Bull. Soc. anat.* Paris, Nov. 1875.
GOLDWIN. *British med. Journ.,* 1889.
GROSS. *A practical treatise of the diseases,* etc. Philadelphia, 1851.
GUILHAND. *Thèse de Paris,* 1873.

HACHE. *Cancer de la vessie.* — *Soc. Anat.,* 1833.
HARRISON. *Encéphaloïde.* — *Villous cancer* et *The Lancet,* 1889.
HARTMANN. *British med. Journ.,* 1889.

HASENCLEVER. *Zür statistik der carcinom der Harnblase.* Berlin, 1880.
HEATH. *Cancer.* — *Trans. path. soc. London*, 1862, vol. XIII.
HEILBORN. *Krebs der Harnblase.* Berlin, 1868.
— *Schmidt's Jahr.*, 1870. Bd. 146, p. 102.
HELFERICH. *Münch med. Woch.*, 1889 et 1890.
HÉNOCQUE. *Bull. Soc. anat.*, 1856, p. 25.
HERGOTT. *Tumeur.* — *Rev. méd. de l'Est*, Sept. 1875, p. 141.
HICKS. *Cauliflower like mass.* — *Lancet.* May 30th 1880.
HILL. *Villous.* — *British med. journ.* May 14th 1880.
HILTSCHER. *Carcinoma.* — *Œst. med. Wochensch*, 1847, n° 46.
HOLMES COOTES. *Cancer.* — *Med. chir. Trans.*, 1864, vol XLVII.
HOLT. *Cancer.* — *Trans. path. soc. London*, 1854, vol. V.
HOOPER. *Villous.* — *London Times and gaz.*, 1857, may 2d.
HUE. *Cancer encéphaloïde de la vessie, pyélo-néph.* — *Soc. Anat.*, 1880.
JACKSON (A.-R.). *Cancer.* — *Boston med. and surg. journ.* Jan. 29th 1859.

KENDIVY. *Und Record New-York*, 1889.
KOCHER (de Berne). *Cancer de la vessie.* — *Centralblatt für ch.*, 1876, n° 13, p. 193.

LACAZE-DORÉ. *Cancer de la vessie.* Th. Paris, 1852.
LAMBL. *Villous cancer.* — *Virchow's archiv.* 1858. Bd. XV.
LANCASTER. *Cancer.* — *Coulson's diseases of bladder.*
LANCEREAUX. — *Cancer colloïde de la vessie.* — *Anat. path.*, 1871, p. 361.
LANGSTAFF. *Cancer.* — *Med. chir. Trans.*, 1817, vol. VIII.
LEBERT. *Traité des affections cancéreuses*, 1851, p. 231.
— *Encéphaloïde.* — *Traité des maladies cancéreuses*, 1873.
LENEPVEU. *Cancer gélatiniforme de la vessie et de l'S iliaque.* — *Soc. anat.*, 1839.
LEVER. *Squirrhe.* — *Med. chir. review*, 1843, t. XXXVIIII, p. 221.
LEVERTIN. *Cancer hygien.* October 1876.
LLOYD, HUTCHINSON. *Tumor.* — *London Times and gaz.* May 2d 1857.

MALASSEZ. *Travaux du Lab. du Coll. de France,* 1883.
MALEYX. *De l'oblitération des uretères et des vomissements dans le cancer.* Th. de Paris, 1879.
MARCACCI. *Cancer villeux.* — *Sperimentale,* 1880, p. 350.
MARCHAND. *Arch. für Klin. chir.,* 1878. Bd. XXII.
MARFAN. *Cancer encéphaloïde de la vessie.* — *Soc. anat.,* 18 novembre 1882.
MARSCH. *The Lancet,* 1890.
MENDALZO. *Cancer.* — *Giornale di Venezia.* Juin 1839.
MEYER. *Medical Record,* 1888, et *New-York med. Journal,* 1890.
MOLLIERI. *Cancer de la vessie.* — *Gaz. des hôpitaux,* 3 nov. 1885.
MURCHISON. *Villous.* — *Trans. path. soc. London,* 1870, vol. XXI.

NASH. *Villous.* — *Brit. med. Journ.,* 26 Mars 1864.
NEUMANN. *Essai sur le cancer du rein.* Th. de Paris, 1875.
G. NICOLICH. *Ann. des mal. des org. gén.-ur.,* 1890.
MAX NITZE. *Lehrbuch der Kystoscopie.*
NOBILING. *Cancer propagé.* — *Schmidt's Jahr. des gesam. med.,* 1873, Bd. 160, p. 80.
NUSSBAUM. *Die operatione des Blasen-Krebses : Schmidt's Jahr.,* 1864. Bd. 121, p. 204.

OHM. *Tumor.* — *Deutsche Klin.,* 1854, p. 24.

PARTRIDGE. *Villous.* — *London Times and gaz.,* Mai 2d 1857.
PAULUS. *Cancer.* — *Zeitschr. für chir. u. Geburtsh,* 1859. t. XI, p. 264.
PHILLIPART. *Cancer.* — *Presse méd.,* t. XXX, n° 22.
— *Squirrhe.* — *Bull. acad. de méd. de Belgique,* 1858, p. 251.
PICHOT. *Étude clinique sur le cancer de l'utérus.* Th. de Paris, 1876.
PILLIET. *Rev. de chirurgie,* 1888.
PLAZL. *Cancer villeux.* — *Ebdomario clinico.* Bologna, 1864, p. 592.
POLLOCK. *Cancer.* — *Trans. path. soc. London,* 1855, vol. VI.
POSNER. *Ein fall. von primären carcinoma der blase.* — *Berliner klin. Woch.,* 1883. n° 26.

RAFFIN. *Lyon-Médical.*, 1890.

RAYER. *Cancer propagé. — Atlas du traité des maladies du rein.* Pl. LX.

RINDFLEISCH. *Pathol. Anat.*, 1870.

ROBERT (Al.). *Les affections cancéreuses et des opérations qu'elles nécessitent*, 1841.

RONDOT. *Sur le cancer primitif de la vulve et du vagin. — Gaz. hebd.*, 1875, p. 210.

SAGE. *Cancer. — Brit. med. Journ.*, Feb. 7th 1863.

SAINT-GERMAIN et LAUNOIS. *Cancer de la vessie chez un enfant. — Revue des mal. de l'enfance*, 1883, p. 16.

SALTERTHWAITE et PORTER. *Squirrhe. — New-York med. journ.*, t. XXX, p. 252.

SCHATZ. *Cancer. — Centralblatt für die medicin.*, 1877, p. 432.

SHAW. *Villous. — Trans. path. soc. London*, 1854, vol. V, série 2.

SHEILD. *Cancer de la vessie survenant dix-huit ans après un cancer du pénis. — Lancet*, 7 novembre.

SIBLEY. *Villous. — Trans. path. soc. London*, 1856, vol. VII.

SMITH. *Cancer. — Brit med. Journ.*, 1872, t. II, p. 64.

SMYTH. *Cancer. Brit. med. Journ.*, July 20th 1872.

SPRINGALL. *Villous. — Guy's hospital rep.*, 1836, vol. I, série I.

STEIN. *Villous cancer*, 1881.

STEWART, HUTCHINSON. *Villous. — London Times and gaz.*, May 2d 1857.

TARDIEU. *Cancer propagé. — Bull. Soc. anat.*, 1840, p. 364.

THIENEMANN. *Tumeur pédiculée. — Medicinishe Zeitung*, 1844, n° 9.

THOMPSON. *Cancer. — Trans. path. Soc. London*, 1854, vol. V, série 2.

— *Villous.* — 1857, vol. VIII.

— *Villous.* — 1867, vol. XVIII.

— *Cancer.* — 1867, vol. XVIII.

— *Cancer. — Traité pratique des mal. des voies urinaires*, 1880, 2e éd., p. 244 (Note).

— *Encéphaloïde. — Trans. path. Soc. London*, 1866, t. XVIII, p. 165.

THOMPSON. *Cancer.* — *The Dublin quaterly Journ. of med. sc.*, 1860, t. XXIX, p. 338.
TRAVERS. *Cancer.* — *The Lancet*, 1826, t. III, IV, p. 179.
TREGEBICKY. *Carcinome de la vessie.* — *Wiener med. Press*, n° 44.
TREVES. *Villous.* — *Lancet.* April 30th 1881.

VERNIAL. *Du cancer primitif de la vessie.* Th. de Paris, 1873.
VIRCHOW. *Ueber Kankroïd und papillargeschwülste.* — *Verhandlungen der physikalik med. gesellschaft.* — Zü Würzburg, I, p. III. Erlangen, 1850.
VOIGTEL. *Cancer.* — *Handbuch der path. anat.*, 1805, Bd. III, p. 256.

WALSHE. *Encyclopedia of practical surgery, Costello.* Art. *Cancer*, t. I, p. 688.
— *The nature and treatment of Cancer*, 1846, p. 399.
WARNER, DOUGLASS. *Villous.* — *London med. gaz.*, Febr. 1842.
WATELLE. *Des tumeurs cancéreuses de l'utérus.* Th. de Paris, 1870.
WATSON. *Villous Cancer.* — *Edimb. med. journ.*, June. 1860.
WEISS. *Cancer.* — *Bull. Soc. anat.*, 1850, p. 335.
WILKES. *Villous.* — *Wilkes and Moxon.* — *Path. anat.*, 1875.
WINIWARTER. *Beitrage zür statistik der carcinome.* — *Centralblatt für Ch.*, 1879, p. 196.
WOOD SMITH. *Cancer.* — *Bristish med. Journ.*, 1875, t. I, p. 359.
WORTHINGTON. *Cancer propagé.* — *The Lancet*, 1844, t. I, p. 388.

ZACUTUS LUSITANUS. *Tumeur.* — *De praxi medica admerand.* — Lugd. MDCXLIII, lib. II, obs. LXXI, p. 58.

TUMEURS CARTILAGINEUSES

LANDETA et CHALERT. *Gaz. méd.* — *Soc. anat.*, 1862.

ORDONNEZ. *Induration cartilagineuse.* — *Gaz. méd. de Paris*, 1856, p. 624.

ÉPITHÉLIOMA

BIRSCH-HIRSCHFELD. *Pathol. Anat.*, t. II.
BRODEUR. *Épithélioma de la vessie.* — *Soc. anat.*, 4 Mai 1883.

DAVIES-COLLEY. *Schaggy Epithelioma.* — *Lancet,* April 30th 1881.

FAGE. *Epithelioma.* — *Two Cases. Trans. path. soc. London,* 1877, vol. XXVIII.
FENWICK. *Brit. med. Journ.*, 1888. *Lancet*, 1889.

GUSSENBAUER. *Arch. f. clin. chir.*, 1875.
GUYON. *Leçons sur les mal. de la vessie et de la prostate,* 1888.

HILL. *Epithelioma.* — *British med. journ.*, May 14th 1881.
HOLMES. *Trans. path. soc. London*, 1863, vol. XIV.

KALTENBACH. *Adénome papillaire de la paroi vésicale antre de la femme.* — *Berl. Kl. Woc.* no 23, p. 362.
KUESTER. *Klin. Vortr.* — *Volkmann's Semm.*, 1886.

LAFOSSE. *Traité de pathologie vétérinaire,* 1867, t, III, p. 1173.

NUNN. *Villous Epithelioma.* — *Trans. path. soc. London*, 1868, t. XVIV.

POUSSON. *Th. inaug.* 1883, et *Ann. des org. gén.-urin.*, 1886.

RANKIN. *British med. Journ.*, August 22d 1863.

SANDERS. *Épithélioma perlé de la vessie.* — *Edimb. med. journ.* 1864, t. X, p. 273.
STEIN. *Study of th. tumours of the blad.* New York, 1885.

THIÉRY. *Soc. anat.* Avril 1888.

WANKEUREN. *Virginia med. Monthly*, 1876, t. II, p. 116.
WINCKEL. *Deuts. chir.*, 1885.

FONGUS

ALER (W.). *Fongosités vésicales traitées par le raclage avec le doigt.* — *Med. Times*, 8 Avril 1882.

BARLOW. *Fungus.* — *Guy's hospital.* Rep. 1842, t. VI.
BERNARDET. *Fongus.* — *Bull. Soc. anat.* Avril 1862.
BRESCHET. *Fongus.* — *Dict. des sc. méd.*, 1860 et 1861.
BULLEY. *Fungus.* — *London Times.* August 1th, 1846.

CASAUBON. *Bull. Soc. anat.*, 1867, p. 144.
CHOPART. *Fongus de la vessie.* — *Traité des mal. des v. urin.*, Paris, 1791.

HOLTHOUSE. *Trans. path. soc. London.* 18th March 1851.
HUTCHINSON. *Fungoïd.* — *Med. chir. review*, 1838, vol. VI.

KESTEVAN. *Fungoïd.* — *London med. gaz.* Nov. 1849.

LANGLEBERT. *Soc. anat.*, 1876, p. 256.
LECAT (Howship). *Urinary organ's fungus*, 1825.
LISFRANC. *Fongus avec trois calculs.* — *Arch. med.*, 1827, p. 612.
LANGSTAFF. *Med. Chir. review*, 1839, vol. III.

MARJOLIN. *Fongus.* — *Dre de méd.*, 1824, t. IX.
MOLINIER. *Fongus ou angiome de la vessie.* — *The Doctor*, 1870.

POUSSON. *Fongus de la vessie.* — *Soc. anat.*, 1876, p. 99, t. III.

VACHÉ. *Fongus.* — *L'expérience*, 1843, t. XII, p. 209.

WEISS. *Fongus de la vessie chez la femme.* — *Rev. méd. de l'Est.* Déc. 1884.

MYOMES

BELFIELD. *Des myomes de la vessie.* — *Weiner med. Woch.* 1881, n° 12.

EVE. *Lancet,* 1885.

FAYE. *Fibro-myoma.* — *Schmidt's Jahr.* 1871, Bd. 53.
FORSTER. *Langenbeck's Arch.*, t. III.

GERSUNY. *Arch. f. Kl. chir.*, t. XIII.
GIBBON and PARKER. *Trans. clin. Soc. London,* 1887.
GUSSENBAUER. *Extirp. eines Harnblasen myoms nach verhansgehendem tief. und blasen heilung.* — *Arch. für Klin. Ch.* 1876, vol. XVIII, p. 411.
GUYON. *Mal. de la vessie et de la prostate,* 1888.

JACKSON. *Boston med. Journ.*, 1870.

NICOLICH. *Riv. med. Venet.*, 1889.

POLLILLON et LEGRAND. *An. des org. génito-urin.*, Paris, 1888.

SCHATZ. *Arch. f. gyn.*, t. X. 1876.

THOMPSON. *On Tum. of the Blad.*, 1884.
TASSI. *Bull. Ac. med.*, Rome. 1886.

VERHOGEN. *Soc. R. Belge,* 1894.
VIRCHOW. *Path. des tumeurs,* t. III, p. 314.
VOLKMANN. *Extirpation eines stark citronen grossen polyposen myoms.* — *Langenbeck's arch.* 1876, t. XVIV.

MYXOMES

BIRKETT. *Trans. of the Med. Chir. Soc.*, vol. 12.
BRENNECKE. *Centralbl. fur Gynäk,* 1879. III.

BRIQUET. *Journ. de Sc. méd. de Lille,* 1890. I.

FENWICK. *Trans. of the Pathol. Soc.,* 1888.
HOWARD MARCH. *Trans. of the Med. Chir. Soc.,* vol. 25.

SCHATZ. *Archiv. fur Gynäk,* 1876.
STATTOCK. *Trans. of the Med. Chir. Soc.,* vol. 34.

PAPILLOMES

GALLIARD. *Papillome de la vessie : dilatation de l'uretère. — Bull. Soc. anat.,* 1876, p. 371.
GUYON. *Papillome de la vessie. — Bull. méd.* 1884, t. XIV, n° 36.

HIGUET. *Bull. Acad. Roy. de Belgique,* 1890.
HOFMOKL. *Tumeur papillomateuse de la vessie. — Soc. de médecine de Vienne.*

KALTENBACH. *Extirpation eines papillaren adenoms der Harnblase. — Lang. arch.,* 1884, t. XXX.

LANGE. *Ann. des mal. des org. gén.-urin.,* 1888.

MEYER. *Australian med. Journ.,* 1890.

G. NICOLICH. *Revista Venet. di sc. med.,* 1889.

MAX NITZE. *Lehrbuch der Kystoscopie.*

PLEININGER. *Papilloma. — Wurtemberg med. corr. Blatt,* 1834, n° 33.

RANSHENBUSCH. *Ueber das papillom der Harnblase. — Centralblatt für Ch.* Halle, 82.

SOUTHAM. *The Lancet,* 1891.

TREGEBICKY. *Papillome extrait par la taille périnéale. — Wien. Press. Med.,* n° 42.

POLYPES

(PAPILLOMES, FIBROMES OU MYXOMES)

BAILLIE. *Polypus. — Morbid. anatomie*, 1795.

BALLERAY. *Polype fibreux chez un enfant. — Journal of med. sc.*, 1862, p. 464.

BARTON. *Pendulous tumor of bladder. — Dublin of med. sc.* July 11th 1881.

BERKELEY. *Polype fibreux de la vessie. — Med. ch. trans.*, 1885, t. LXV, p. 45.

BIRKETT. *Med. chir. trans.*, 1868, vol XLI.

BRENNECKE (H.). *Spontane Ausstossung eines fibromyxoms der Harnblase. — Centralblatt für Gyn.*, 1879, t. III.

COOPER. *Polype. — Med. ch. trans.*, 1868, vol. XLI.

CROSSE. *Polype. — Urinary calculi*, 1835.

FERIER. *Museum of royal College of surgeons of England*, n° 2000.

FLEMING. *Polypus genito-urinary-diseases.*

GERSUNG. *Ueber polypöse, wicht carcinomatöse neubildungen. — Langenb. archv.*, 1872, t. XIII.

GRÜNFELD. *Polypes de la vessie. — Wien. med. Press*, n° 38.

GUERSANT. *Polypes. — Gaz. des hôpitaux*, 1868, n° 23.

GUILLON. *Polype. — Pitha-Billroth. allg. u. spec. chir.* 1867, Bd. 3, abt. 2.

HEWITT. *Polype. — Med. ch. trans.*, 1868. vol. XLI.

HILTON. *Polype z. Coop. Forster's surgical diseases of children*, 1860.

LALLEMENT. *Tumeurs polypiformes. — Mém. de la Soc. de méd. de Nancy*, 1878-79, p. 12.

LEROY D'ÉTIOLLES. *Traité de la gravelle et des calculs urinaires*, 1866, p. 311.

LEVERTIN. *Fibroma. — Hygien.* December 1876.

MARSH-BECK. *Trans. path. soc. London,* 1874, vol. XXV.
MAAS-HERMANN. *Excroissances polypeuses bénignes de la vessie.* — *Berl. Klin. Woch.* Janvier 1876, n° 4.
MONTFALCON. *Polypes de la vessie.* — *Dro des sc. méd.* 1820, p. 331.
MORRIS. *Brit. med. Journ.* May 31st 1879.

NICOD. *Traité des polypes de l'uretère et de la vessie,* 1835.

PETIT DE LYON. *Pol. vessie.* — *Essai sur la médecine du cœur.*
POTAIN. *Gaz. des hôpitaux,* 1865, n° 15.
PELLETAN. *Clinique chirurgicale,* 1810, t. I, p. 224.

REEVES. *Polypus.* — *Boston med. and surg. Journ.* August 25th 1870.

SCHATZ (Fried.). *Polype fibreux-myxomateux.* — *Arch. für Gynäk.*, 1876, Bd. 10, Helft. 2.

THIENEMANN. *Polypus.* — *Journ. med. sc.,* July 1845.
THOMPSON. *Polype fibreux et calcul de la vessie.* — *The Lancet,* février 1883.
— *Myxoma.* — *Brit. med. Journ.* March 12th 1881.
THORNE. *Fibroms papilloma of bladder.* — *Lancet,* janvier 1883.
TSCHISTOWITSCH. *Arch. f. Path. Anat.,* Berlin, 1885.

VACHÉ. *Polypes.* — *L'Expérience,* octobre 1845, n° 327.
VIRCHOW. *Traité des tumeurs.*

WATSON (Francis). *Boston med. Journ.*, 1889.
WALTER. *Polypes.* — *Med. chir. trans.,* 1880, vol. XLI.
WILLIS. *Pendulous growth.* — *Urinary diseases. London,* 1838.

SARCOMES

AHLFELD. *Secundary sarcoma.* — *Arch. für Gyn.,* 1879, Bd. XVI.
ARCY POWER. *Lancet,* 1888.

BERNSTEIN. *Primäre Sarcome der Harnblase*, 1890.
BUTLIN. *Lancet*, 1882, vol. I.

CAN. *Med. record*, 1885.
CHAFFEY. *Trans. path. Soc.*, vol. 36.
CHIARI. *Prager med. Woch.*, 1886.

DITTRICH. *Prag. med. Woch.*, 1889 et 1890.

EBENAN. *Deutsch. med. Woch.*, 1885.
EVE. *Lancet*, 1885, et *Trans. path. Soc.*, vol. 36.

FENWICK. *Trans. path. Soc.*, 1886.

GOLDING BIRD. *British med. Journ.*, 1889, vol. I.
GUERSANT. *Arch. gén. de méd.*, 1853, 2e série, p. 311.
GUYON. *Mal. de la vessie et de la prost.*, 1888.

HEAD. *Med. times and Gaz.*, 1879, vol. II.
HEATS. *Villous sarcoma.* — *London Times and Gaz.* Dec. 1879.
HINTERSTOISSER. *Berl. Klin. Woch.*, 1890.

JACKSON. *Lancet*, 1888.

KÖNING. *Manuel chir.* Vol. II.

LANGE. *New-York med. Journ.*, 1876.
LANGENBECK. *Arch. f. Klin. Chir.*, 1861, vol. I.
LANGTON. *Lancet*, 1885.
LOSTALOT. *Revue des mal. de l'enf.*, 1888.

MAC BURNEY. *Soc. chir. New-York*, 1889, et *New-York med. Journ.*, 1890.
MARCHAND. *Centr. f. Chir.*, 1879.
MARCACCI. *Sarcome fuso-cellulaire.* — *Sperimentale*, 1880, t. XLVI, p. 350.
MONANT-BAKER. *Lancet*, 1886.

NICOLICH. *Annales des mal. des org. gén.-urin.*, 1890.
MAX NITZE. *Lehrbuch der Kystoscopie.*

ROGER-WILLIAMS. *Sarcome de la vessie.* — *Brit. med. J.* Oct. 1883, p. 780.
ROSAPELLY. *Bull. Soc. anat.*, 1872, p. 159.

SÄNGER. *Secundary sarcoma.* — *Arch. für Gynak.*, 1879, Bd. XVI.
SCHATTOCK. *Tr. of the path. Soc. London,* 1887.
SCHLÉGTENDAL. *Sarcoma vesicæ urinariæ.* — *Centralblatt für Gynak.*, 1885, n° 25.
SENFTLEBEN. *Ueber fibroide und sarcome.* — *Chirurgische path.* — *Lang. arch.*, 1861.
SIEWERT. *Billroth Lücke's Deutsch. Chir.*, 71 Lief.
SOKOLOW. *Lithiasis compl. mit. fibrosarcom der Harnblasenwand.* — *Centralblatt für Ch.* 1876, p. 33.
SOLTMANN. *Secundary sarcoma.* — *Juhrb. of Kindehrl.*, 1880, Bd. XVI.
SONNENBURG. *Berliner Klin.* Woch, 1884.
SOUTHAM. *Méd. cron.*, 1888.
SPERLING. *Zur Statistik der Tum. der Horn.* Berlin, 1883.
STIMSON. *Sarcoma.* — *New-York med. record.* Nov. 26th 1878.

THOMPSON. *Trans. Klin. Soc. London,* 1887.
THORNTON. *Sarcoma.* — *British med. Journ.* May 31th 1879.

VOEGLLIN. *Corresp. g. Schweizer Aerzte,* 1879.

WEIR. *Med. Rec.* Dec. 1886.
WHITEHEAD. *Lancet,* 1883 et 1888.
WILLIAMS. *Lancet,* 1882, vol. 2.

TUMEURS KYSTIQUES

ACHARD. *Arch. gén. de méd.*, 1886.

BIRSCH-HIRSCHFELD. *Path. anat.*, v. 2.
BOUILLY. *Tumeurs de la cavité pré-vésicale.* Th. d'Agz., 1880.
BOUCHER. *Bull. de la Soc. anat.*, 1840.
BROCA. *Bull. de la Soc. de chir.*, 1868.

CHARCOT. *Kystes hyd. du petit bassin.* — *Soc. de biol.*, 1852.

VIRCHOW'S. *Arch.*, 1888.

X. — *Traité des Tumeurs.*

CAHEN. *Centr. f. Sex. Org.*, 1894.
CHIARI VIRCHOW'S. *Arch.*, 1881.
CHOPART. *Traité des mal. des voies urin.*, 1791, p. 213.
CRUVELHIER. *Traité d'an. pathol. gén.* et *Traité d'anat. humaine.*

H. FENWICK. *British med. Journ.*, 1891.
FLECKLS. *Hydat. de la vessie.* — *Wiener Mediz. Wochen,* 1855.

HALL. *Lancet*, 1860, v. 2.
HEARN. *Australian med. Journ.*, 1880.
HUGO FELEKI. *Inter. Centr. f. Harn und Sex. Org.*, 1891.

JAMES. *Case of hyd. of blad.* — *Australian med. Journ.*, 1879.

KÜSTER. *Blatter. Tum.*, 1886.

LANNELONGUE et ACHARD. *Traité des K. congénitaux.*
LABOULBENE. *Traité d'anat. pathol.*, 1890.
LE GRAND. *Contribution à l'étude des kystes hydatiques de la vessie.* Th. de Paris, 1890.
LE SAUVAGE. *Bull. de la Faculté de méd. de Paris*, 1812-13.
LIMBECK. *Zeits f. Heilk,* 1887, p. 55.

MARTINI. *Langenbeck's Archiv.*, 1874.
MORAND. *Mém. de l'Acad. roy. des Sc.*, 1722.

PIZE. *Bull. de la Soc. anat.*, 1853.

QUERCY SILCOCK. *Trans. of path. Soc.*, 1889, p. 175.

SEGOND et THIERCELIN. *Congrès de chir.*, 1891.

TILLAUX. *Bull. de la Soc. de chir.*, 1875 et 1887 et *Traité de Chir. clinique*, 1894, t. II, p. 280.
TUFFIER. *Congrès français de chir.*, 1891.

VINCENT. *Lyon Méd.*, 1889.
VIRCHOW. *Traité des tumeurs*, et *Arch.*

TABLE DES MATIÈRES

PAGES

Préface I

PREMIÈRE SECTION. — HISTORIQUE 1

DEUXIÈME SECTION. — ÉTIOLOGIE GÉNÉRALE

Fréquence 33
Sexe. Age 36
Antécédents 37
Localisation 38

TROISIÈME SECTION. — ANATOMIE PATHOLOGIQUE

I. APERÇU GÉNÉRAL SUR LES TUMEURS DE LA VESSIE. 39

Volume 40
Insertion 40
Configuration 41
Couleur 44
Implantation 44
Tumeurs pédiculées 44
Tumeurs sessiles 47
Tumeurs infiltrées 47
Consistance 51
Nombre 51
Siège 52
Structure 54

PAGES

II. CLASSIFICATION 55

Histologique 55
D'après le point de départ 55
D'après la pré-existence ou la néo-formation d'un tissu ... 56
Chirurgicale 56
Histogénique 57
Classification de l'auteur 58

I. TUMEURS D'ORIGINE ÉPITHÉLIALE

A. **Formation exogène.**

1° PAPILLOME DE LA VESSIE 64

Historique 64
Sexe. Age 66
Description macroscopique. Siège 68
Configuration 69
Villosités simples 70
Forme pédiculée 72
Papillome coronoïde 76
Étude histologique 77
Lésions consécutives 86
Diagnostic anatomique 87

2° ADÉNOME DE LA VESSIE 88

Age. Sexe. Historique 89
Siège. Configuration. Structure 91

B. **Formation endogène.**

1° ÉPITHÉLIOMA DE LA VESSIE 93

Sexe, Age 95
Description macroscopique 96
Étude histologique 104
Épithélioma pavimenteux 105
Épithélioma tubulé 106
Épithélioma lobulé 109
Épithélioma cylindrique 111
Épithélioma réticulé 117
Couche graisseuse isolante (p. 137-255) 127

PAGES

2° CARCINOME OU ÉPITHÉLIOMA ALVÉOLAIRE 119

Historique du carcinome et de l'épithélioma 119
Sexe. Age 122
Description macroscopique 128
a. *Tumeur saillante* 128
b. *Cancer en plaques* 131
c. *Infiltration cancéreuse* 134
Couche graisseuse isolante (p. 127-255) 137
Ulcération du carcinome 139
Carcinome colloïde 143
Étude microscopique du carcinome 145

Altérations des cancers vésicaux 151

Propagation des tumeurs épithéliomateuses. Infection à distance 152

II. TUMEURS CONJONCTIVES

A. **Tumeurs embryonnaires.**

1° MYXOME.

Historique 162
Age. Sexe 164
Description macroscopique 165
Siège 168
Étude histologique 169
Fibro-Myxome 170
Diagnostic anatomique du myxome 171

2° SARCOME.

Historique. Fréquence 172
Age. Sexe 174
Description macroscopique 175
Étude histologique 181
Diagnostic anatomique 186

B. **Tumeurs adultes.**

FIBROME.

Historique 187
Fréquence. Age. Sexe 188

PAGES

Description macroscopique 189
Siège 190
Étude histologique 191

III. TUMEURS D'ORIGINE MUSCULAIRE

A. **Myome à fibres lisses.**

MYOME DE LA VESSIE 194

Historique 194
Age. Sexe. Variétés 196

Myomes intra-vésicaux. Description macroscopique 196

Siège 198
Étude microscopique 199
Altérations des parois 206

Myomes extra-vésicaux 207

Diagnostic anatomique des myomes de la vessie 207

B. **Tumeurs à fibres striées** 209

IV. TUMEURS MIXTES 210

V. TUMEURS DÉGÉNÉRÉES 211

VI. TUMEURS KYSTIQUES DE LA VESSIE 212

I. **Kystes d'origine épithéliale** 213

Historique 213
Age. Sexe. Siège 215
Description 216
A. *Petits kystes* 216
B. *Grands kystes épithéliaux* 216

II. **Kystes dermoïdes** 221

Historique 224
Age. Sexe. Siège 225
Siège. Conformation 226
Structure 228

PAGES

KYSTES DERMOÏDES PARA-VÉSICAUX 229

Tumeurs ovariques 230
Tumeurs para-vésicales 230
Urination de produits dermoïdes 232

VII. TUMEURS PARA-VÉSICALES 234

CLASSIFICATION 235

I. **Tumeurs solides** 236

II. **Tumeurs kystiques** 239

KYSTES HYDATIQUES 241

LÉSIONS CONSÉCUTIVES AUX NÉOPLASMES DE LA VESSIE. 247

A. LÉSIONS DE LA VESSIE.

Lésions d'ordre mécanique 248
Complications inflammatoires 250
Productions fongo-vasculaires 254
Couche graisseuse isolante (p. 127-137) 255
Lithiase vésicale 255

B. LÉSIONS DE L'URETÈRE 259
C. LÉSIONS RÉNALES 262
D. LÉSIONS D'AUTRES ORGANES 266

NÉOPLASMES RARES DE LA VESSIE

1° ENCHONDROMES 267
2° ANGIOME 274
3° LIPOME 275
4° LYMPHADÉNOME 276
5° SYPHILOME 276

QUATRIÈME SECTION. — SYMPTOMES

Examen clinique du malade 277

I. SYMPTOMES 280

A. *DÉBUT* 281
B. *HÉMATURIE* 286

PAGES

1° HÉMATURIE TYPIQUE 286
Caillots 290
Évolution de l'hématurie 291

2° HÉMATURIE EN CAILLOTS 292

3° HÉMATURIE NON COLORÉE OU GLOBULURIE 294

Intensité des hématuries 295
Phénomènes concomittants et conséquences de l'hématurie 297
Pathogénie de l'hématurie 299

HÉMOSTASE 306

Transitoire 306
Définitive 307

C. *SYCHNURIE* 308

Valeur séméiologique 310

D. *RÉTENTION ET INCONTINENCE D'URINE* 311

E. *UROLOGIE* 313

1° *Parcelles néoplasiques* 313
Examen microscopique 317
2° *Cellules* 322
3° *Sels* 323
4° *Coagulations sanguines* 325
5° *Fibrinurie* 325
6° *Pigment mélanique* 326
7° *Odeur infecte des urines* 327
8° *Pneumaturie* 327
9° *Microbes* 328

II. SIGNES PHYSIQUES

A. *EXPLORATION MANUELLE* 329

EXPLORATION BI-MANUELLE. — Manuel opératoire. Résultats 330
Exploration manuelle négative 336
Difficultés de l'exploration manuelle 337

B. *EXPLORATION INSTRUMENTALE* 338

Exploration 339

Bougie olivaire 340
Cathéter métallique 341

PAGES

Sondes spéciales. Lithotriteurs 344
Cathétérisme des uretères 345

CATHÉTÉRISME ÉVACUATEUR 345
CHOIX DES INSTRUMENTS EXPLORATEURS. — INDICATIONS ET CONTRE-INDICATIONS. — Avantages et inconvénients de l'exploration instrumentale 348

La cystoscopie appliquée aux tumeurs de la vessie. 353

INSTRUMENTS 353

A. *Cystoscopes à lumière interne* 355
B. *Cystoscopes à lumière externe* 369

EXAMEN CYSTOSCOPIQUE 377

Manuel opératoire 379

Cystoscopes à lumière externe 388
Cystoscopes à lumière interne 389
Cystoscopes opérateurs 391

Indications et contre-indications de la cystoscopie ... 394

III. FORMES CLINIQUES DES TUMEURS DE LA VESSIE

MARCHE. TERMINAISON ET COMPLICATIONS 397
A. *Insertion particulière du néoplasme* 398
B. *Nature histologique du néoplasme* 399
C. *Symptômes fonctionnels modérés dans leur évolution.* 406
D. *Apparition d'une complication. — Évolution écourtée* 407

IV. MODES DE TERMINAISON 411

Complications. — Maladie écourtée. — Cystite 412
Complications urétéro-rénales 413
Cachexie cancéreuse 413
Extension du néoplasme 416
Généralisation 417
Guérison spontanée 417

V. PRONOSTIC 418

CINQUIÈME SECTION. — DIAGNOSTIC DES TUMEURS DE LA VESSIE 421

A. *DIAGNOSTIC PAR ÉLIMINATION* 422

1° AFFECTION DES REINS 423

PAGES

A. *Néoplasme des reins* 423
B. *Tuberculose des reins* 428
C. *Filariose urinaire* 429
D. *Hématurie paludique* 430

2° AFFECTIONS DE L'URETÈRE 431

3° AFFECTIONS DE LA VESSIE, DE L'URÈTHRE ET DE LA PROSTATE 432

Diagnostic général des affections vésicales 433

A. *Cystite tuberculeuse* 435
B. *Cystite blennorrhagique* 441
C. *Cystite pseudo-membraneuse* 443
D. *Calcul de la vessie* 445
E. *Varices du col de la vessie* 447
F. *Hypertrophie de la prostate* 448
G. *Cancer de la prostate* 449

B. *DIAGNOSTIC DIRECT DU NÉOPLASME*

A. Diagnostic régional du néoplasme 451
B. Diagnostic de la conformation du néoplasme 453
C. Diagnostic de la nature du néoplasme 454

EXAMEN GÉNÉRAL DU MALADE 461

C. *CYSTOTOMIE EXPLORATRICE*

INDICATION 464
CHOIX DE L'OPÉRATION 469
A. *Boutonnière périnéale* 472
B. *Cystotomie sus-pubienne* 473

Renseignements fournis par l'exploration 474

SIXIÈME SECTION. — TRAITEMENT 479

INDICATIONS ET CONTRE-INDICATIONS OPÉRATOIRES

A. *INDICATIONS GÉNÉRALES DE L'INTERVENTION* 480

CONDITIONS DE L'INTERVENTION OPÉRATOIRE.

A. Conditions cliniques 485
B. Conditions anatomiques 488

PAGES

B. *CONTRE-INDICATIONS DE L'INTERVENTION*..... ... 490

TRAITEMENT CURATIF..... 493

OPÉRATION PRÉLIMINAIRE

I. **Tailles chez l'homme**..... 494

1° PROCÉDÉS INTÉRESSANT SEULEMENT LES PARTIES MOLLES.

A. Cystotomie sus-pubienne.

a. Taille verticale (Méthode de Guyon)..... 495

1° *Instruments. Lit d'opération*..... 496
2° *Préliminaires immédiats*..... 501
3° *Opération*..... 504
4° *Pansement*..... 511

b. Procédé de Trendelenburg..... 511
c. Procédé de Bardenheuer..... 516

B. Cystotomie sous-pubienne.

Procédé de Koch, procédé de Langenbuch..... 516

2° PROCÉDÉS INTÉRESSANT LE PUBIS.

A. Procédés d'Helferich..... 517
B. Procédé de Bramann..... 520
C. Procédés de Nichans..... 520
D. Fenêtre pubio-hypogastrique (Clado)..... 522
E. Symphyséotomie..... 535

II. **Opérations chez la femme.**

A. OPÉRATION PAR LA VOIE NATURELLE..... 538
B. TAILLE VÉSICO-VAGINALE..... 540
C. TAILLE HYPOGASTRIQUE..... 541

III. **Opérations par les voies naturelles dans les deux sexes, à l'aide de l'endoscope.**

A. Procédé de Grünfeld..... 542
B. Procédé de Max Nitze..... 543

PAGES

CHOIX DE L'OPÉRATION PRÉLIMINAIRE POUR ARRIVER SUR LA VESSIE 544

Indications particulières des divers procédés de taille hypogastrique 553

OPÉRATIONS SUR LE NÉOPLASME

1° EXPLORATION MÉTHODIQUE DE LA CAVITÉ VÉSICALE 558

2° ATTAQUE DU NÉOPLASME. — INSTRUMENTS 561

A. Éradication du néoplasme 563

B. Destruction du néoplasme 566

Couche graisseuse isolante 568

C. Opération palliative 574

RÉSULTATS OPÉRATOIRES 576

Tableaux statistiques X, XI, XII, XIII et XIV 577

RÉSECTION DE LA VESSIE POUR TUMEURS

Résection partielle de la vessie 582

I. RÉSECTION PARTIELLE DE LA VESSIE CHEZ L'HOMME 584

A. — ***Extra-péritonéale*** 584

Paroi antéro-supérieure 585

Col de la vessie 587

Parois latérales 587

Base (trigone et bas-fond) 589

Traitement de l'uretère 591

Greffe vésicale 591

Abouchement rectal 594

Abouchement dans le vagin 595

Abouchement cutané 595

Ligature et réduction dans l'abdomen 596

Conclusions 598

Procédé personnel 599

B. — ***Résection de la paroi péritonéale*** 604

Procédé opératoire personnel 608

C. — ***Néoplasmes limitrophes des parois*** 615

II. RÉSECTION PARTIELLE DE LA VESSIE CHEZ LA FEMME (Procédés personnels) 617

PAGES

1° *Procédé de résection de la base du dedans au dehors* 618
2° *Résection de la base par décollement préalable*... 619
3° *Résection vésico-vaginale* 623

Résection totale de la vessie..... 627

A. RÉSECTION TOTALE CHEZ L'HOMME (*Cystectomie*)..... 629

Procédé de Bardenheuer..... 629
Procédé de Kuester..... 630

B. CYSTECTOMIE CHEZ LA FEMME 631

Procédé de Pawlick 631

Du choix de l'opération préliminaire en vue de la résection partielle ou totale..... 634

1° *Cystectomie* 635
2° *Cystectomie partielle*..... 642

Tableaux des observations de résection..... 646

RÉSULTATS OPÉRATOIRES..... 644

Résection partielle..... 646
Résection totale 652

DRAINAGE ET SUTURE DE LA VESSIE

DRAINAGE..... 654

Pansement..... 655

CYSTORRHAPHIE..... 669

1° SUTURE PRIMITIVE..... 671

A. *Suture de la plaie intra-vésicale* 671
B. *Suture de la plaie hypogastrique*..... 673
Indications 676
Accidents..... 679

2° SUTURE IMMÉDIATE SECONDAIRE..... 681

TRAITEMENT PALLIATIF..... 683

A. *Hématurie*..... 684
B. *Douleur*..... 686
C. *Cystite* 687

PAGES
D. *Sychnurie et polyurie* 687
E. *Rétention et incontinence* 688
CYSTOSTOMIE 688

ANNEXES

QUESTIONNAIRE ET RÉPONSES 691
BIBLIOGRAPHIE GÉNÉRALE 701
BIBLIOGRAPHIE DES TUMEURS EN PARTICULIER... 729

ERRATA

P. 24, onzième ligne par en bas, *lire :* Englisch *au lieu de :* English.

P. 26, deuxième ligne par en haut, *lire :* Nitze, de Berlin, *au lieu de :* de Vienne.

P. 27, cinquième ligne par en haut, *lire :* Trendelenburg *au lieu de :* Treudelenbourg.

P. 27, dix-septième ligne par en haut, même correction.

P. 28, troisième ligne par en haut, *lire :* Sonnenburg *au lieu de :* Sonnenbourg.

P. 32, cinquième ligne par en bas, *lire :* Englisch *au lieu de :* English.

P. 32, deuxième ligne par en bas, *lire :* Frisch *au lieu de :* Frish.

P. 34, première ligne par en bas, *lire :* Smith *au lieu de :* Shmith.

P. 64, troisième ligne de Synonymie, *lire :* Villous Growths *au lieu de :* Villous Grouths.

P. 67, quatorzième ligne par en haut, *lire :* Rauschenbusch *au lieu de :* Rauchenbusch.

P. 123, septième ligne par en bas, *lire :* Smith *au lieu de :* Shmith.

P. 164, deuxième ligne par en haut, *lire :* Sperling *au lieu de :* Sperlich.

P. 173, sixième ligne par en haut, *lire :* Senftleben *au lieu de :* Seuftleben.

P. 194, troisième ligne par en bas, *lire :* Krankhafte Geschwülste *au lieu de :* Kraukhaften geschwülste.

P. 274, quatorzième ligne par en bas, *lire :* Verblutung *au lieu de :* Verblatung.

P. 317, onzième ligne par en bas, *lire :* Langhans *au lieu de :* Langhams.

P. 317, onzième ligne par en bas, *lire :* Rauschenbusch *au lieu de :* Ranschenbusch.

P. 321, huitième ligne par en bas, *lire :* Recklinghausen *au lieu de :* Riclingausen.

P. 410, première ligne par en haut, *lire :* Recklinghausen *au lieu de :* Riclingausen.

P. 456, septième ligne par en bas, *lire :* Fenwick *au lieu de :* Fenwich.

P. 557, cinquième ligne par en bas, *lire :* Heydenreich *au lieu de :* Hendenreich.

P. 585, seizième ligne par en haut, *lire :* Bardenheuer *au lieu de :* Bardenhauer.

P. 595, cinquième ligne par en bas, *lire :* épithélioma *au lieu de :* épithéliuma.

P. 604, cinquième ligne par en haut, *lire :* Sonnenburg *au lieu de :* Sonnemberg.

P. 653, dix-huitième ligne par en haut, *lire :* Kossinski *au lieu de* : Kassinski.

P. 670, quatorzième ligne par en haut, *lire :* Sonnenburg *au lieu de :* Sonnenbourg.

Achevé d'imprimer

le neuf avril mil huit cent quatre-vingt quinze

PAR FR. SIMON

SUCCESSEUR DE A. LE ROY

IMPRIMEUR BREVETÉ

A RENNES

TRAVAUX DU MÊME AUTEUR

Rétraction cicatricielle congénitale de la peau du cou, atrophie de la moitié inférieure de la face. (En collaboration avec M. le Professeur Hayem.) *Société anatomique,* 1880.

Note sur le procédé de M. Léon Labbé, chirurgien de Beaujon, pour l'ablation de la langue. *Gazette des Hôpitaux,* 1882.

Bactérie de la diarrhée infantile verte. (En collaboration avec le Professeur Damaschino.) *Comptes rendus de la Société de Biologie,* 1884.

Étude de l'installation et du fonctionnement de l'Institut d'Hygiène de Berlin. *Rapport au Ministre de l'Instruction publique,* 1885.

Amputation vaginale et sus-vaginale du Col. Hystérectomie abdominale. *Archives de physiologie,* 1885.

Description de l'Hôpital Municipal de Berlin. (En collaboration avec M. Chantemesse, agrégé de la Faculté. (*Progrès médical,* 1885.

Étude anatomo-pathologique des atrophies musculaires chirurgicales. (En collaboration avec M. le Professeur Duplay.) *Société de Biologie,* 1885.

Tumeurs de la vessie. — Anatomie pathologique. Déductions cliniques et opératoires. *Mémoire couronné du prix Civiale.* (Assistance publique.) 1886.

Leçons de M. le Professeur Cornil sur les Bactéries. (En collaboration avec M. le Docteur Toupet.) *Journal des connaissances médicales,* 1886.

Cystite fongo-vasculaire. *Annales des voies génito-urinaires,* 1886.

Du pansement, de la suture et du drainage dans la taille hypogastrique. (En collaboration avec M. le Docteur Nourric.) *Annales des maladies des voies génito-urinaires,* 1886.

Note sur le début et l'évolution des tubercules dans la vessie. *Annales des maladies des voies génito-urinaires*, 1886.

Cliniques de M. le Professeur Guyon à l'hôpital Necker : Cystites douloureuses, Carcinose prostato-pelvienne diffuse. *Progrès médical et Bulletin médical*, 1886-1887.

Étude clinique et expérimentale sur le Ballottement rénal. *Bulletin médical*, 1887.

Bactérie septique de la vessie. *Thèse inaugurale*, 1887.

Bactérie de l'infection urineuse. *Société anatomique*, 1887.

Abcès du rein. *Société anatomique*, 1887.

Bactérie cytiforme et Bactérie rhabdiforme des urines. *Société anatomique*, 1887.

Mémoire sur les inoculations péritonéales comme moyen de diagnostic rapide de la tuberculose. (En collaboration avec M. le Professeur Verneuil.) *Congrès de la tuberculose*, 1888.

Des micro-organismes qui envahissent les kystes congénitaux. (En collaboration avec M. le Professeur Verneuil.) *Académie des Sciences*, 1888.

Abcès spirillaires de la bouche. *Académie des Sciences*, 1889.

De l'identité bactériologique et anatomique de l'érysipèle et de la lymphangite. (En collaboration avec M. le Professeur Verneuil.) *Académie des Sciences*, 1889.

Nouvelle méthode, non sanglante, pour le traitement de l'ongle incarné. (*Thèse inaugurale. Dr Benoit*, 1889.)

Pseudo-tuberculose ganglionnaire. (*Note jointe à la communication de M. Ricard, agrégé de la Faculté, Congrès de chirurgie*, 1889.)

Bactérie de l'infection herniaire, *Congrès de chirurgie*, 1889.

Cure des tuberculoses localisées accessible par le chauffage. *Académie de Médecine*, 1890 ; observations de laryngite tuberculeuse guérie par le chauffage.

Application du procédé de chauffage aux tuberculoses dites chirurgicales. Arthrites tuberculeuses du poignet, du coude, du cou de pied, tuberculose des doigts, de la peau, etc. *Communications au Congrès de la tuberculose*, 1891.

Tuberculose rétro-malléolaire. *Congrès de la tuberculose*, 1891.

Quelques observations sur les effets des injections de sérum de chien. (*Dans la communication de MM. le Professeur Ch. Richet et le Docteur Héricourt. Congrès de la tuberculose*, 1891.)

Tuberculose hémilatérale. *Communication au Congrès de la tuberculose,* 1891.

Nouveau procédé de suture immédiate de la vessie. *Annales des maladies des voies génito-urinaires,* 1891.

État de l'enseignement de l'Histologie et de la Bactériologie appliquées à la clinique, en Angleterre. *Rapport au Ministre de l'Instruction publique, accompagné de 12 plans d'installation.* 1891.

Appendice Cœcal, Anatomie, Histologie, Enbryogénie et Bactériologie. Aperçus sur la Physiologie et la Pathologie de l'organe. *Société de Biologie,* 1891.

Du traitement prolongé de la tuberculose par l'iodoforme à petites doses. *Journal de Tuberculose,* 1891.

Topographie crânio-cérébrale. *Congrès de la chirurgie,* 1893.

Traitement des tuberculoses accessibles par le chauffage. *Journal de la Tuberculose,* 1893.

Abcès spirillaires de l'amygdale. (En collaboration avec M. le Professeur Verneuil.) *Communication à l'Académie des Sciences,* 1894.

Fenêtre pubio-hypogastrique, nouveau procédé de taille haute, *Union Médicale,* 1894.

Notice sur le Fantôme de la vessie. *Annales des maladies des organes génito-urinaires,* 1894.

De la Résection de la vessie pour tumeurs. Recherches cliniques, anatomiques et expérimentales. *Archives gén. de Méd. et de Chir.,* 1894.

Nouveau fait de guérison d'une tuberculose médio-tarsienne par le chauffage. *Communication présentée à l'Académie de Médecine par M. le Professeur Verneuil.* 1895.

EN PRÉPARATION :

Traité de Bactériologie chirurgicale. (En collaboration avec le Docteur Beretta.)

Imprimerie polyglotte A. Le Roy. — Fr. Simon, Sr. — Rennes (78-95).

17.F.99.
Traite des tumeurs de la vessie1895
Countway Library BDR6388
3 2044 045 474 046

17.F.80.
Traite des tumeurs de la vessie1886
Countway Library BDR6380
3 2044 045 474 046